MANİSA CELAL BAYAR ÜNİVERSİTESİ TIP FAKÜLTESİ
Histoloji ve Embriyoloji Ana Bilim Dalı

FARE ENDOMETRİYUMUNDAN GELİŞTİRİLEN ORGANOİDDE İMPLANTASYON POTANSİYELİ

UZMANLIK TEZİ

Dr. Sema GENCÜR

Tez Danışmanı
Prof. Dr. H. Seda VATANSEVER

Manisa, 2020

ÖNSÖZ

Tezimin gerçekleşmesinde bana her zaman yol gösteren, asistanı olmaktan gurur duyduğum, eğitimim boyunca manevi ve bilimsel desteğini esirgemeyen, her zaman desteğini hissettiğim hem danışman hocam hem de Anabilim Dalı Başkanımız Prof. Dr. Seda VATANSEVER'e,

Asistanlığım süresince ihtiyaç duyduğum tüm konularda bilgileri ve destekleri ile bana yardımcı olan hocalarım Prof. Dr. M. Kemal ÖZBİLGİN'e, Prof. Dr. M. İbrahim TUĞLU'ya, Doç. Dr. Elgin TÜRKÖZ ULUER'e ve Doç. Dr. Erdoğan KOCAMAZ'a,

Çalışmalarımızı uyumlu bir şekilde yürüttüğümüz, iyi ve kötü zamanlarda birbirimize destek olduğumuz asistan arkadaşlarıma,

Hayatımın her aşamasında, her zaman beni destekleyen, zor günlerimde hep yanımda hissettiğim başta rahmetli babam olmak üzere tüm aileme,

Hayattaki zorlukları beraber paylaştığım, her zaman yanımda hissettiğim, tez yazımı sırasında sevgi, sabır, anlayışla her koşulda bana destek olan eşime ve hayatıma anlam katan en değerli varlığım olan oğluma,

En içten teşekkür ve şükranlarımı sunarım.

Dr. Sema GENCÜR

MANİSA 2020

İÇİNDEKİLER

I. GİRİŞ.....1
II. GENEL BİLGİLER……..3
2.1. Kadın Genital Sistemi Histolojisi……3
2.1.1. Uterus Histolojisi……..3
2.1.2. Menstrüel Siklus……...7
2.2. Kadın Genital Sistemi Embriyolojisi……10
2.2.1. Gonadlar……11
2.2.2. Over……13
2.2.3. Genital Kanallar……14
2.2.4. Tuba Uterina, Uterus Ve Vajina……..15
2.2.5. Dişide Dış Genital Organların Gelişimi……..17
2.3. İmplantasyon……18
2.3.1. İmplantasyon Sırasında Embriyo Ve Endometrium Etkileşimi……...20
2.4. İnfertilite Ve İmplantasyon Problemleri……25
2.5. Kök Hücre……..…26
2.5.1. Mezenkimal Kök Hücre……28
2.5.2. Mezenkimal Kök Hücreler İle İlgili Güncel Klinik Uygulamalar……...35
2.6. Organoid Modeller Ve Önemi……37
2.6.1. Endometrial Organoid Modeller……40
2.7. Proje Kapsamında İncelenen Proteinler ……...…42
2.7.1. Lökosit İnhibe Edici Faktör Reseptörü (LIFR)……...42
2.7.2. Pan Sitokeratin……..…42
2.7.3. Müsin 1……...43
2.7.4. Matriks Metalloproteinaz 9 (MMP9)……...43
2.7.5. CD146……44

III. GEREÇ VE YÖNTEM……45
3.1. İn Vitro Endometrial Organoid Modelinin Oluşturulması…… 45
3.2. İn Vitro Endometrial Organoid Modelinin Pasajlama İşlemi……48
3.3. İnsan Mezenkimal Kök Hücre Kültürü……..…..48
3.4. Fare Blastokist Eldesi……...49
3.5. Çalışma Grupları……...51
3.6. Frozen Kesitlerin Alınması……...52
3.7. Frozen Kesitlerin Histokimyasal Boyaması……...52
3.8. İmmunohistokimyasal Boyama……...55
3.8.1. Frozen Kesitlerin İmmünohistokimyasal Boyaması……..55
3.8.2. Hücre İmmünohistokimyasal Boyaması…… 57
3.9. İmmunoreaktivitenin Değerlendirilmesi……58
3.10. İstatistiksel Analiz……59
IV. BULGULAR……..60
4.1. Hücre Kültürü Bulguları……60
4.1.1. İnsan Mezenkimal Kök Hücre Kültürü……60
4.1.2. İn Vitro Endometrial Organoid Modeli……61
4.2. Histokimyasal Bulgular……63
4.3. İmmunohistokimyasal Bulgular……67
4.3.1. LIFR İmmünoreaktivitesi……...67
4.3.2. Pan-Sitokeratin İmmünoreaktivitesi……..70
4.3.3. Müsin-1 İmmünoreaktivitesi……..72
4.3.4. Mmp9 İmmünoreaktivitesi……74
4.3.5. CD146 İmmünoreaktivitesi……...76
4.3.6. Kontrol Boyama Bulguları……78
V. TARTIŞMA……...80
VI. SONUÇLAR VE ÖNERİLER……88
VII. ÖZET……89
VIII. İNGİLİZCE ÖZET……90
IX. KAYNAKLAR.....91

KISALTMALAR

İMKH : İnsan Mezenkimal Kök Hücresi

3B : 3 Boyutlu

FSH : Folikül Uyarıcı Hormon

LH : Lüteinizan Hormon

TBF : Testis Belirleyici Faktör

MMP : Matriks Metalloproteinaz

EGF : Epidermal Growth Faktör

EGFL 7 : Epidermal Growth Faktör Ligand 7

FGF 10. : Fibroblast Growth Faktör 10

TGF : Transforming Growth Faktör

miR : MikroRNA

HB-EGF : Heparan Bağlayan Epitelyal Büyüme Faktörü

PG : Prostaglandin

PGE2 : Prostaglandin E2

ASRM : Amerikan Tıbbi Üreme Derneği

EH : Endometrial Hiperplazi

Th : Yardımcı T Hücre

Treg : Düzenleyici T Hücre

LIF : Lökosit İnhibe Edici Faktör

LIFR : Lökosit İnhibe Edici Faktör Reseptörü

JAK : Janus Kinaz

STAT : Sinyal Transdüseri Ve Transkripsiyon Proteini

PI3K : Fosfatidil inositol-3-Kinaz

ISCT : Uluslararası Hücresel Tedavi Derneği

HLA-DR : İnsan Lökosit Antijeni-DR

ALCAM : Aktive Lökosit Hücre Adhezyon Molekülü

ICAM : İnterselüler Adhezyon Molekülü

LFA : Lenfosit Fonksiyon İlişkili Antijen

NCAM : Nöral Hücre Adhezyon Molekülü

PECAM : Platelet Endotelyal Hücre Adhezyon Molekülü

VLA : Very Late Antijen

VCAM : Vasküler Hücre Adhezyon Molekülü

ADKH : Adipoz Doku Kökenli Mezenkimal Kök Hücreler

GVHD : Graft Versus Host Hastalığı

IL-1RA : İnterlökin 1 Reseptor Antagonist

IL-6 : İnterlökin 6

ALS : Amyotrofik Lateral Skleroz

MS : Multiple Skleroz

LPS : Lipopolisakkarit

SEB : Stafilokokal Enterotoksin B

IgSF : İmmünoglobulin Süper Familyası

ECM : Hücre Dışı Matriksle

PBS : Steril Fosfat Tamponlu Solüsyon

FBS : Fetal Sığır Serumu

EDTA : Etilen Diamin Tetra Asetik Asit

ŞEKİLLER DİZİNİ

Şekil 2.1: Kadındaki iç genital organlar……..3

Şekil 2.2: Uterus tabakalarının histolojik görüntüsü…….5

Şekil 2.3: Uterus endometriyumunun arteriyal kanlanması……7

Şekil 2.4: Menstrual siklusun prolilerasyon fazı, sekretuar faz ve menstrüel fazındaki uterusun görünümü……..8

Şekil 2.5: Menstrüel siklus fazları ile birlikte ovarian siklus ve etkileyen hormonlar……..10

Şekil 2.6: Bipotansiyel gonadların primer cinsiyet tayini ……..11

Şekil 2.7: Genital çıkıntı ve mezonefrik kanallara ait şematik çizim……11

Şekil 2.8: Primordiyal germ hücrelerinin gonadlara hareketi……12

Şekil 2.9: Primitif seks kordlarının oluşumu……13

Şekil 2.10: Gelişimin 7. Haftasında primitif cinsiyet kordonlarının dejenerasyonu ve kortikal kordonların oluşumunu gösteren overin transvers kesiti……...14

Şekil 2.11: A. 2. Ayın sonundaki dişi genital kanalları B. Genital kanalların overin inişinden sonraki görünümü……...15

Şekil 2.12: Gonad gelişimi……..……..16

Şekil 2.13: Uterus ve vajinanın gelişimi……...16

Şekil 2.14: Blastokistin endometriyuma implantasyonu……19

Şekil 2.15: İmplantasyon aşamalar ……20

Şekil 2.16: İmplantasyon sırasında embriyo ve endometriyum epiteli arasındaki etkileşimler……..……22

Şekil 2.17: Embriyo-maternal etkileşimlere katılan ekstraselüler miRNA'lar……..23

Şekil 2.18: Endometriyumda bulunan iyon kanallarının özeti ve bunların endometrial reseptivite ve embriyo implantasyonu ile ilgili sinyal yollarındaki olası rolleri……24

Şekil 2.19: Kök hücre kaynakları……..28

Şekil 2.20: MKH nın in vivo ve in vitro özellikleri……30

Şekil 2.21: MKH ların kültür ortamında plastik adherens ve fenotipik özellikleri……31

Şekil 2.22: Mezenkimal kök hücre kaynakları ve bunların çeşitli hücrelere farklılaşması……32

Şekil 2.23: MKH üretim aşamaları……34

Şekil 2.24: MKH'lerin dokular üzerindeki etki mekanizmaları……..35

Şekil 2.25: 3B organoid elde edilmesi ve kullanımı……38

Şekil 2.26: Endometrial organoidlerin kültür süreci ve potansiyel uygulamaları……...40

Şekil 3.1: in vitro endometrial organoid modelinin oluşturulması…….47

Şekil 3.2: İMKH hücre kültürü. A- İMKH hücrelerinin vasatlarının değiştirilmesi, B- İMKH hücrelerinin ko-kültür olarak ekim yapılması C- İMKH ve invitro endometrial organoidin birlikte ko-kültür görünümü…….....49

Şekil 3.3: Fare blastokist eldesi…….50

Şekil 3.4: Östrus dönemindeki dişi farenin vajinal smear örneklerinin ışık mikroskobik görüntüsü. Ölçek 50 μm…… ……51

Şekil 3.5: Ağız pipeti yardımıyla toplanan blastokistlerin (A, B) faz kontrast görüntüleri. Ölçek: 100 μm……...51

Şekil 3.6: Frozen kesitlerin alınması. A- Kryostat içerisinde dondurma mediumu ile blokların oluşturulması, B- Frozen kesitlerin alınması……52

Şekil 4.1: İnsan mezenkimal kök hücreleri (iMKH) kültürünün 1. (A), 2. (B), 4. (C) ve 6. (D) günlerdeki faz kontrast görüntüleri. Ölçek: 100 μm ……...60

Şekil 4.2: İnvitro endometrial organoid modeli kültürünün 3. (A), 6. (B) ve 14. (C) günlerdeki faz kontrast görüntüleri. Ölçek: 100 µm.……..61

Şekil 4.3: İnvitro endometrial organoidlerden faz kontrast görüntüleri. Ölçek: 100 µm……..……63

Şekil 4.4: İnvitro endometrial organoid modelinin alınan frozen kesitler sonrası çalışma gruplarına göre hematoksilen eozin boyama ışık mikroskobi görüntüleri. Ölçek 50 µm.……..……64

Şekil 4.5: Şekil 4.5: İnvitro endometrial organoid modeli çalışma gruplarından grup 1 (A), grup 2 (B) ışık mikroskobu, grup 3a (C), grup 3b (D), grup 4a (E) ve grup 4b nin (F) hematoksilen eozin boyaması faz kontrast görüntüleri. Ölçek: A, B: 20 µm, C-F: 100 µm……..65

Şekil 4.6: Grup 1 (A), grup 2 (B), grup 3a (C), grup 3b (D), grup 4a (E) ve grup 4b (F) invitro endometrial organoid modellerinde LIFR immünoreaktivitesi. Ölçek 20 µm……..67

Şekil 4.7: Çalışma gruplarına göre LIFR (A) , Pan-sitokeratin (B), Musin-1 (C), MMP9 (D), CD146 (E) immunohistokimyasal boyamaların yoğunluk analizlerinin grafiklerle gösterimi. G1: Grup 1, G2: Grup 2, G3A: Grup 3A, G3B: Grup 3b, G4A: Grup 4a ve G4B: Grup 4b ……70

Şekil 4.8: Grup 1 (A), grup 2 (B), grup 3a (C), grup 3b (D), grup 4a (E) ve grup 4b (F) invitro endometrial organoid modellerinde pan-sitokeratin immünoreaktivitesi. Ölçek 20 µm……..72

Şekil 4.9: Grup 1 (A), grup 2 (B), grup 3a (C), grup 3b (D), grup 4a (E) ve grup 4b (F) invitro endometrial organoid modellerinde müsin-1 immünoreaktivitesi. Ölçek 20 µm……..74

Şekil 4.10: Grup 1 (A), grup 2 (B), grup 3a (C), grup 3b (D), grup 4a (E) ve grup 4b (F) invitro endometrial organoid modellerinde MMP9 immünoreaktivitesi. Ölçek 20 µm……..76

Şekil 4.11: Grup 1 (A), grup 2 (B), grup 3a (C), grup 3b (D), grup 4a (E) ve grup 4b (F) invitro endometrial organoid modellerinde CD146 immünoreaktivitesi. Ölçek 20 µm……..78

Şekil 4.12: Grup 1 (A), grup 2 (B), grup 3a (C), grup 3b (D), grup 4a (E) ve grup 4b (F) invitro endometrial organoid modellerinde LIFR proteinine ait kontrol boyama bulguları. Ölçek 20 µm……..79

TABLOLAR

Tablo 2.1: İnsanda rudiment olarak kalan yapıların dişideki karşılıkları……16

Tablo 2.2: MKH ların taşıdıkları adhezyon molekülleri…….29

Tablo 2.3: MKH'lerin elde edildiği ve farklılaştıkları doku tipleri……..32

Tablo 2.4: MKH alt gruplarının karşılaştırmalı özellikleri……..33

Tablo 3.1: Hematoksilen-Eozin boyama protokolü……54

Tablo 3.2: Frozen kesitlerin indirekt immünohistokimya boyama protokolü……...56

Tablo 3.3: Hücre indirekt immünohistokimya boyama protokolü…….58

Tablo 4.1: Çalışma gruplarına göre immunohistokimyasal boyama yapılan proteinlerin gösterdikleri immunoreaktivite şiddetleri…….68

Tablo 4.2: Çalışma gruplarına göre immunohistokimyasal boyamaların yoğunluk analizleri (ortalama ± SD)……..69

1. GİRİŞ

Her ay hormonal olarak düzenlenen menstrüel siklus geçiren endometriyum, insan vücudundaki en dinamik dokulardan biridir (1). Bu dinamik yapısı nedeniyle hâlen tam aydınlatılamayan moleküler yapısı implantasyon problemlerinde tanı ve tedavi yaklaşımlarını zorlaştırmaktadır (2).

İlaç testleri ve hastalık çalışmaları geleneksel olarak çoğunlukla 2 boyutlu (2B) in vitro hücre kültürü analizlerine veya hayvan modellerine dayandığından, organoid kültürlerin ilaç geliştirme ve hastalık araştırmalarını dönüştürme potansiyelinin yüksek olduğu bilinmektedir (3, 4). Hayvan modelleri temel ve uygulamalı araştırmalar için önemlidir, ancak zaman alıcı, pahalı ve genellikle türe özgü anatomi ve fizyoloji ile sınırlı olması kullanımını kısıtlamaktadır. Bu nedenle, insan biyolojisi ve tıbbını incelemek için fizyolojik olarak in vitro doku modelleri gereklidir (4, 5).

Yapılan invivo transplantasyon analizleri ile belirli endometrial popülasyonların (endometrial kök hücrelerin) endometrial epitel ve stromayı in vivo olarak yeniden oluşturabildiğini gösterilmiştir (2).

İn vitro çalışmalar sırasında hücrelerin ve / veya organların kullanılması çok yaygındır. Organoidlerin, araştırmalar sırasında in vitro modelleri in vivo olarak taklit etmek için yardımcı olabildiği görülmüştür. Son dönemlerde tanı ve tedavi amacıyla birçok organoid modellerin kullanılması oldukça artmış düzeyde olmasına rağmen endometrial organoid ile ilgili çalışmalar oldukça sınırlı sayıda bulunmaktadır.

Oluşturulan invitro endometrial organoidin menstrüel siklusa uyumlu şekilde proliferasyon ve sekresyon evrelerine ait geliştirilmesine ilişkin protokol literatürde yer almasına rağmen (6) oluşturulan organoidin ekstra olarak iMKH (İnsan Mezenkimal Kök Hücresi) ile ko-kültür yapılmamış ve modellerde implantasyon potansiyellerinin analiz edilmemiş olması çalışmamızın özgün kısmını oluşturmaktadır. Özellikle sekresyon evresi ile proliferasyon evresinin immunohistokimyasal olarak karşılaştırılması, implante olması için eş zamanlı alınan blastokistin implantasyon evrelerinden hangisini gerçekleştirebilmiş olması ve bu olaylar dizisinde implantasyonda

salgılanması beklenen faktörlerin analiz ediliyor olması çalışmamızın diğer özgün tarafıdır.

Çalışmamızda in vitro ortamda fare endometriyumdan üç boyutlu (3B) organoid modelin oluşturulması sonrasında, endometrial döngüye benzer özelliklerin incelenmesi, fare blastokistinin organoid modelde implante endometrial moleküler değişiklerin araştırılması ve iMKH lerin hem organoid oluşumu hem de implantasyon başarısındaki yerinin incelenmesi amaçlanmıştır.

2. GENEL BİLGİLER

2.1. KADIN GENİTAL SİSTEMİ HİSTOLOJİSİ

Kadın üreme sistemi, iç ve dış genital organlardan oluşmaktadır. İç genital organlar pelviste bulunur iken dış genital yapılar vulva olarak bilinen perinenin ön kısmında yer almaktadır. İç genital organlar; overler, tuba uterina, uterus ve vajinadır (Şekil 2.1). Bunlar pelvik boşlukta ve perine içinde bulunurlar. Dış genital organlar ise mons pubis, labia majör, labia minor, klitoris, vestibül, vajina, hymen ve dış üretral açıklıktan oluşur (7).

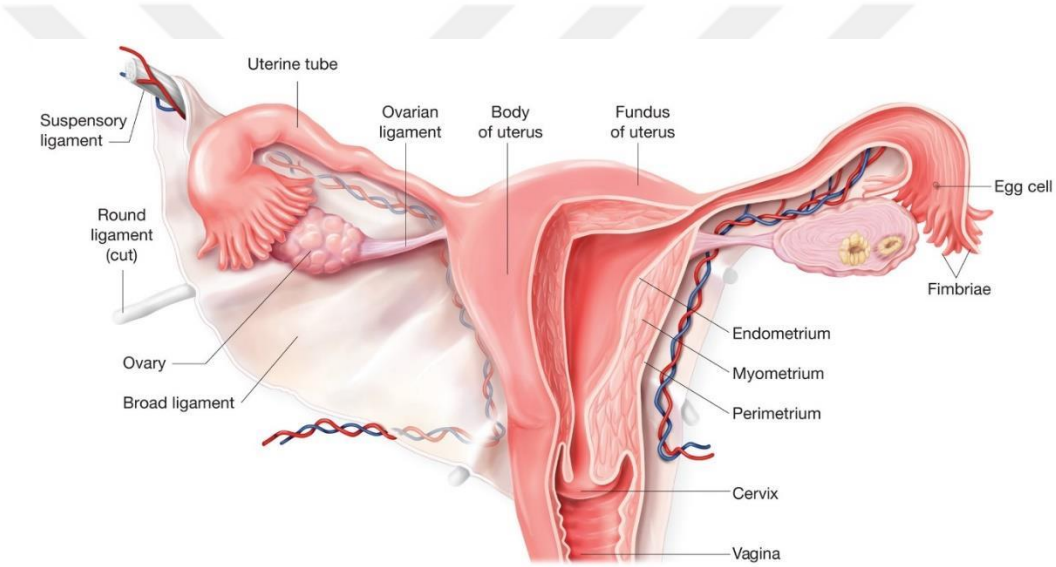

Şekil 2.1: Kadındaki iç genital organlar (8).

2.1.1 UTERUS HİSTOLOJİSİ

Uterus, mesane ve rektum arasındaki pelviste bulunan içi boş bir organ olup 30-40 g ağırlığındadır ve 7-9 cm uzunluğunda, üst tarafı 3-4 cm genişliğinde ve 2-3 cm kalınlığındadır. Ayrıca uterusun lümeni tuba uterina ve vajina ile devam etmektedir (9).

Uterus dört bölümden oluşur: fundus, korpus, isthmus ve serviks. Korpus en büyük kısmıdır ve isthmus yoluyla servikse bağlanır. Serviks,

uterus gövdesini vajinal lümene bağlar. Uterus, mesanenin arka tarafında ve rektumun önünde oturur (10).

Uterus gövdesi, uterusun büyük üst kısmıdır. Ön yüzeyi neredeyse düz olmasına rağmen arka yüzeyi dışbükeydir. Gövdenin tuba uterinaların birleştiği yerin üzerine doğru genişleyen üst, yuvarlak kısmı fundus olarak adlandırılır.

Serviks, uterusun isthmus tarafından vücuttan ayrılan alt kısmıdır. Serviksin lümeni, servikal kanal, her iki ucunda daralmış bir açıklığa (os) sahiptir. İnternal os uterusun boşluğu ile, eksternal os vajina ile bağlantılıdır.

Uterus duvarı lümeninden dışa doğru endometriyum, miyometriyum, perimetriyum olarak üç tabakadan oluşur (Şekil 2.1).

- Endometriyum, uterus mukozasıdır. Endometriyumun kalınlığı ve yapısı hormonal stimülasyona bağlı olarak değişir. Stratum fonksiyonalis ve stratum bazalis tabakalarından oluşmaktadır (Şekil 2.2).
- Miyometriyum, kalın kas tabakasıdır. Tuba uterina ve vajina kas tabakası ile devamlılık göstermektedir. Düz kas lifleri ayrıca uterusa bağlanan bağlara da uzanmaktadır.
- Perimetriyum, dış seröz tabaka veya uterusun viseral peritoneal kaplaması pelvik ve abdominal periton ile devam eder ve ince bir gevşek bağ dokusu tabakasından oluşur. Mezotelyumun altında, genellikle elastik bir doku tabakası bulunmaktadır. Perimetriyum uterusun tüm arka yüzeyini kaplarken ön yüzeyin sadece bir kısmını kaplamaktadır. Ön yüzeyin geri kalan kısmı bağ dokusu veya adventisya tabakasından oluşmaktadır.

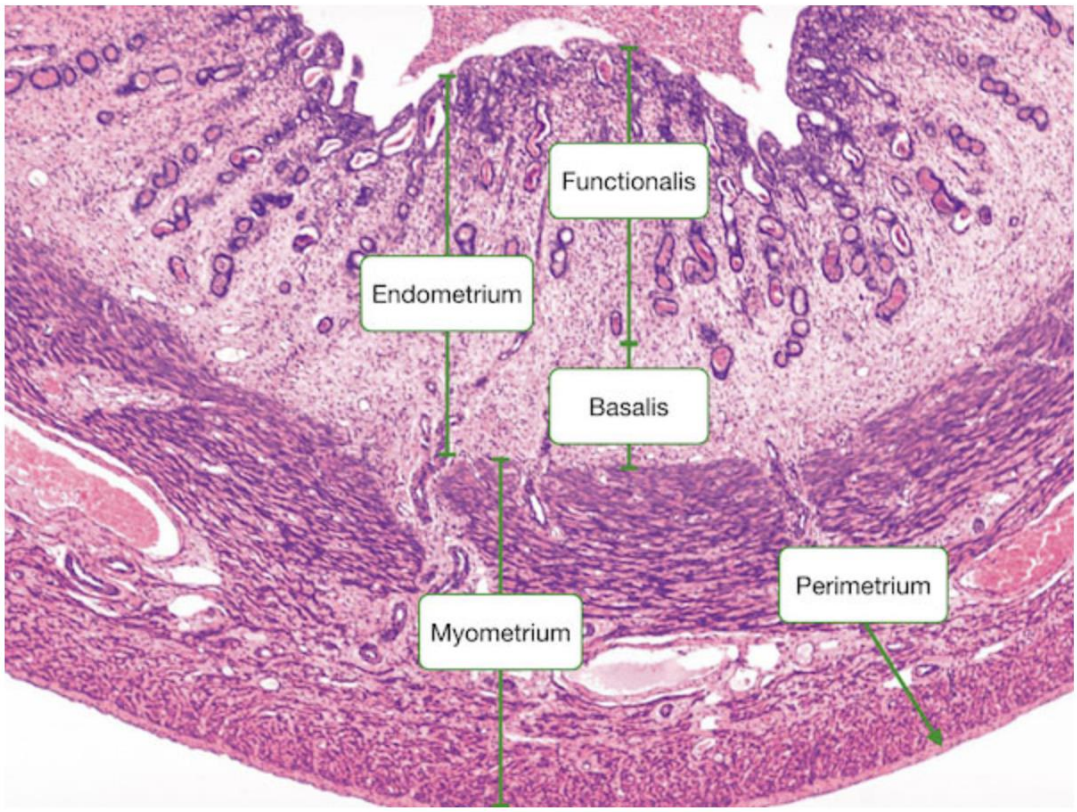

Şekil 2.2: Uterus tabakalarının histolojik görüntüsü (11).

Hem miyometriyum hem de endometriyum uterusu embriyonun implantasyonuna hazırlamak için her ay döngüsel değişikliklere uğramaktadır. Bu değişiklikler menstrüel siklusu oluşturmaktadır. Embriyo implante olunca, siklus durur ve her iki tabakada gebelik sırasında önemli derecede büyüme ve farklılaşma geçirmektedir.

Miyometriyum yapısal ve fonksiyonel bir sinsisyum oluşturur. Miyometriyum uterus duvarının en kalın tabakası olup üç düz kas tabakasından oluşur:

- Orta kas tabakası çok sayıda büyük kan damarı (venöz pleksus), lenfatikleri içerir ve stratum vaskülare olarak adlandırılır. Bu tabaka en kalın tabakadır ve dairesel veya spiral bir şekilde yönlendirilmiş aralıklı düz kas demetlerine sahiptir.

- İç ve dış kas tabakasındaki düz kas demetleri ise uterusun uzun eksenine paralel olarak bulunur.

Uterus gövdesi ile karşılaştırıldığında, serviksin daha fazla bağ dokusu ve daha az düz kas içerdiği görülmüştür. Elastik lifler servikste bol miktarda bulunur iken uterus gövdesinin miyometriyumunun dış tabakasında da bulunduğu görülmüştür.

Üreme dönemi boyunca, endometriyum her ay embriyonun implantasyonu ve daha sonraki embriyonik ve fetal gelişim olayları için siklik değişikliklere uğrar. Siklus sırasında endometriyumun sekresyon aktivitesindeki değişiklikler, over foliküllerinin olgunlaşması ile bağlantılıdır. Her siklusun sonu, mukozal damarlardan kanama ile birlikte endometriyumun kısmi yıkımı ile karakterizedir (7).

Uterus, sırasıyla hipogastrik sinir ve pelvik splanknik sinirler yoluyla sempatik ve parasempatik olarak innerve edilir (12).

Uterin arterden miyometriyumda anastomoz yapan 6-10 tane arkuat arter çıkmaktadır (Şekil 2.3). Bu arterlerin dalları olan radial arterler endometriyumun bazal tabakasına girerek küçük düz arterleri oluştururlar. Radial arterin ana dalı yukarıya doğru devam ederek sarmal hale geldiğinden dolayı bu artere spiral arter denmektedir. Spiral arterden çıkan arteriyoller anastomozlaşarak kapiller ağı desteklerler. Menstrüel siklus sırasında düz arterler ve spiral arterlerin proksimal parçalarında herhangi bir değişim olmaz. Östrejenlerin ve progesteronun etkisi altında spiral anerlerin distal parçaları her menstrual siklusta dejenerasyona ve rejenerasyona uğrar (7).

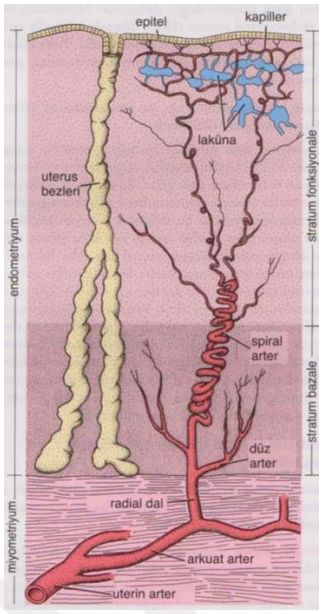

Şekil 2.3: Uterus endometriyumunun arteriyal kanlanması (13).

2.1.2. MENSTRÜEL SİKLUS

Menstrüel siklus, endometriyumun fonksiyonel tabakasındaki gelişimsel aşamaların bir sürekliliği olarak overin steroid salgılarını düzenleyen hipofiz bezinin pars distalisi tarafından salgılanan gonadotropinler tarafından kontrol edilir. Menstrüel siklusun ortalama süresi 28 gündür ve çoğu siklus süresi 25 ila 30 gün arasındadır (14).

Menstrüal siklus boyunca endometriyum bir dizi morfolojik ve fonksiyonel değişiklikten geçer. Menstrüel siklusün proliferasyon fazı foliküler matürasyon ile eşzamanlı olarak meydana gelir ve overler östrojen sekresyonundan etkilenir. Endometriyum yeniden oluşturuldukça spiral arterler uzar. Bu aşamanın sonunda, endometriyum yaklaşık 3 mm kalınlığa ulaşmıştır. Bezlerin lümeni dar ve düz olmasına rağmen hafif dalgalı şekilde görünümektedir. Epitel hücrelerinin bazalinde glikojen birikimi bulunmaktadır. Rutin histolojik preparatlarda, glikojenin ekstraksiyonu bazal kısımdaki sitoplazmaya boş bir görünüm vermektedir (Şekil 2.4).

Sekretuar fazı, korpus luteumun fonksiyonel aktivitesiyle çakışır ve öncelikle progesteron sekresyonundan etkilenir. Progesteronun etkisi altında, stratum fonksiyonalede değişiklikler meydana gelir. Endometriyum 5 ila 6 mm kalınlığa ulaşabilir. Bezler genişler ve lümenleri salgı ürünleriyle dolar (Şekil

2.4). Bez epitelyumu tarafından üretilen mukoid sıvı, implantasyon meydana gelirse gelişimi desteklemek için gerekli olan besinler, özellikle glikojen bakımından zengindir. Bu aşamada mitoz bölünme nadir olarak görülür.

Büyüme; epitel hücrelerinin hipertrofisi, vaskülaritede bir artış ve endometriyum ödeminden kaynaklanır. Bununla birlikte, spiral arterler uzar ve daha fazla sarılır. Neredeyse endometriyumun yüzeyine uzanırlar. Stromal hücreler östrojenin ve progesteronun ardışık etkisi ile desidual hücrelere dönüşürler. Desidual hücrelere dönüşüm için uyarıcı olan durum blastokistin implantasyonudur. Glikojen açısından zengin büyük, soluk hücreler bu dönüşümden kaynaklanır (7).

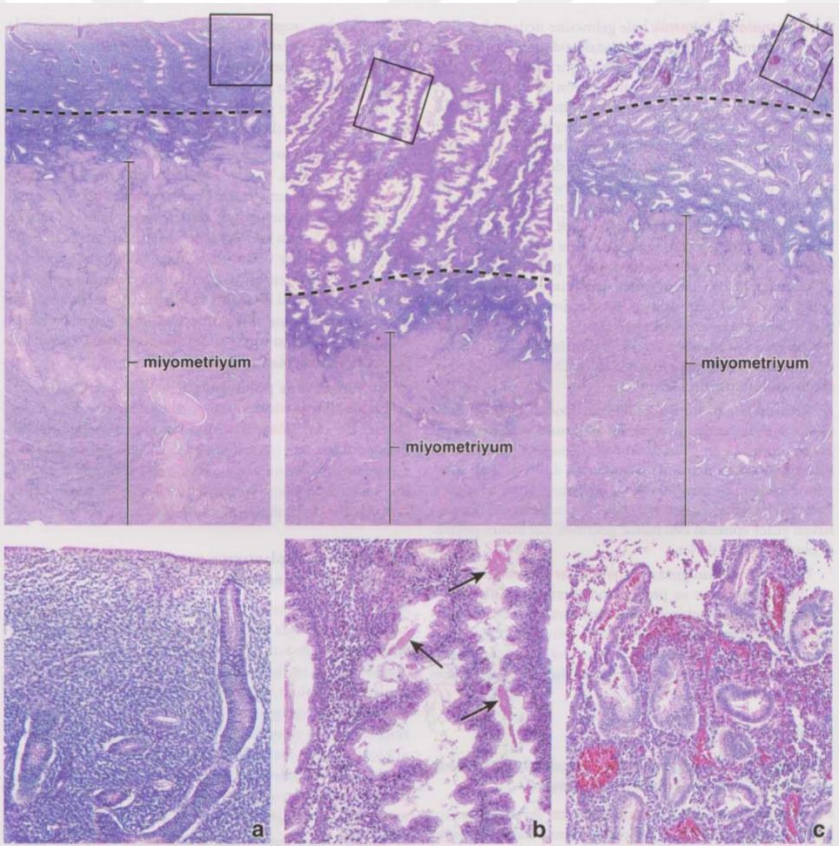

Şekil 2.4: Menstrual siklusun prolilerasyon fazı, sekretuar faz ve menstrüel fazındaki uterusun görünümü a. profiterasyon fazındaki endometriyum b. sekretuar fazdaki endometriyum. c. stratum fonksiyonale tabakası (13).

Hipofizden salınan folikül uyarıcı hormon (FSH), lüteinizan hormon (LH) ve prolaktin ile ovaryumdan salınan östrojen ve progesteron siklik

değişimlerde etkili olan hormonlardır. Östrojen; uterus rejenerasyonunu stimüle ederken menstrual kanamadan sonra endometriyum kalınlığının iki üç katına çıkmasını sağlamaktadır.

Progesteron ise endometriyumdaki salgı bezlerinin genişlemesini sağlayarak embriyonun implantasyonunu sağlayan gerekli maddelerin salgılanmasına yardımcı olur.

Stratum fonksiyonalenin nekroze olarak dökülmesi ve yeniden kanlanmasının başlaması menstrual siklusun birinci günüdür. Stratum bazale ise, foliküler fazda endometriyumu yeniden onarmak için korunur.

Menstrual fazda FSH etkisi ile ovaryumlarda foliküler büyüme sağlanırken, foliküler fazda östrojen etkisi ile endometriyum rejenerasyonu ve ovaryum folikül matürasyonu gerçekleşir. LH artarak pik oluşturduğunda ovulasyon tetiklenir.

Luteal faz, progesteron etkisi altında oluşur ve korpus luteum gelişimi uyarılır. Korpus luteum tarafından üretilen progesteron, uterus bezlerinin gelişimini etkileyerek, uterus epitel hücrelerinde glikojen birikimini ve spiral arterlerin uzamasını stimüle eder (7, 15). Endometriyumdaki bu değişiklikler, embriyonun implantasyonu için uygun bir ortamın oluşmasına yardımcı olur (Şekil 2.5) (7).

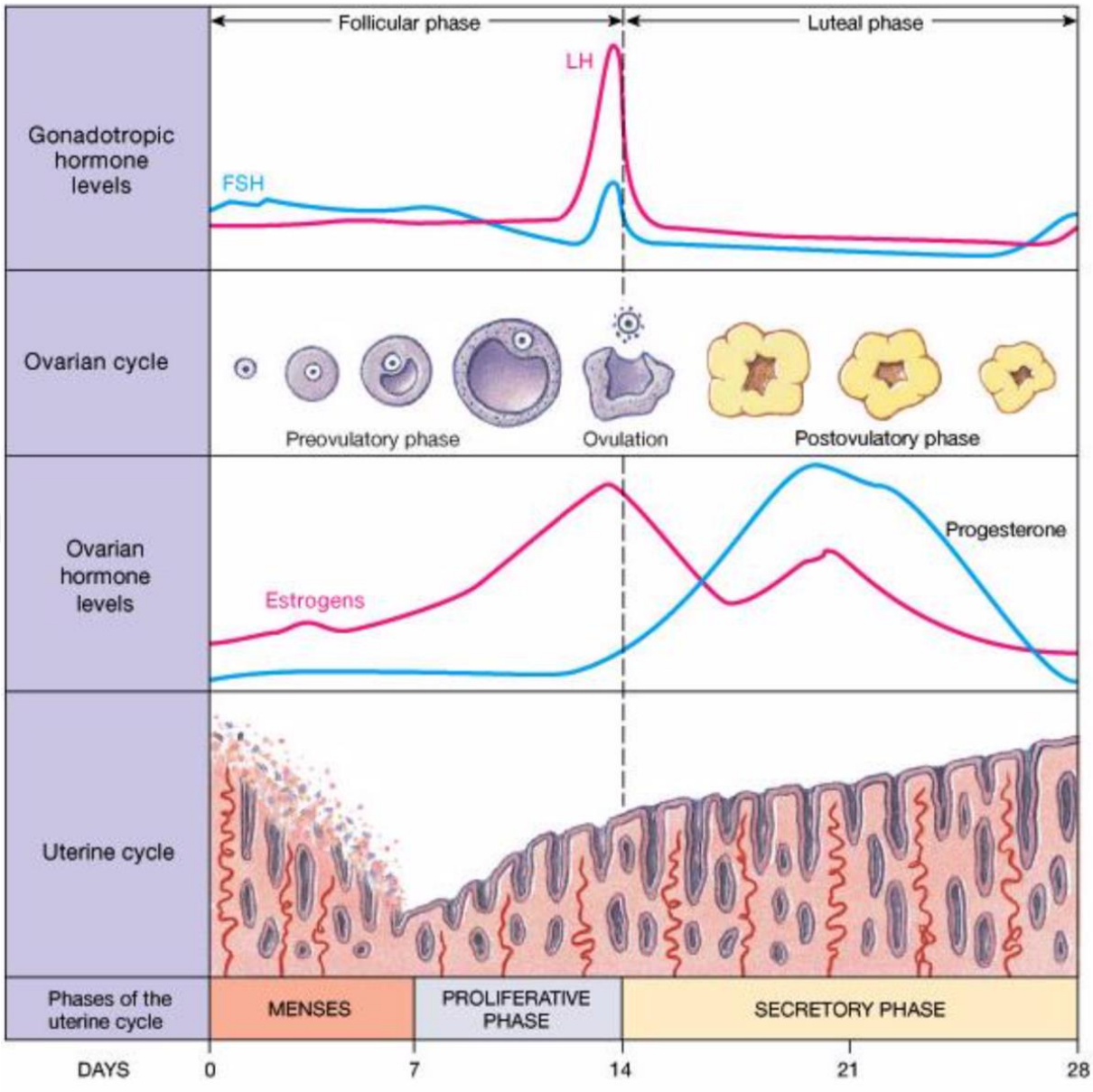

Şekil 2.5: Menstrüel siklus fazları ile birlikte ovarian siklus ve etkileyen hormonlar (16).

2.2. KADIN GENİTAL SİSTEMİ EMBRİYOLOJİSİ

Cinsiyet tayini, fertilizasyonda meydana gelen genetik cinsiyet tayini (yani 46, XX veya 46, XY) ile başlar (Şekil 2.6). Cinsiyet farklılaşması, bazı otozomal olan çok sayıda genin rol oynadığı karmaşık bir süreçtir (17,18). Seksüel dismorfizmin anahtarı, kısa kolu üzerinde (Yp11) SRY genini (cinsiyeti belirleyen bölge) taşıyan Y kromozomudur. SRY geni rudimenter

durumdaki cinsiyet organlarının geleceğini belirleyen genleri harekete geçiren transkripsiyon faktörünü içerir. SRY proteini testis belirleyici faktördür (TBF). Fetüsün cinsiyeti bu faktör varsa erkek, yoksa dişi yönünde gelişir (17).

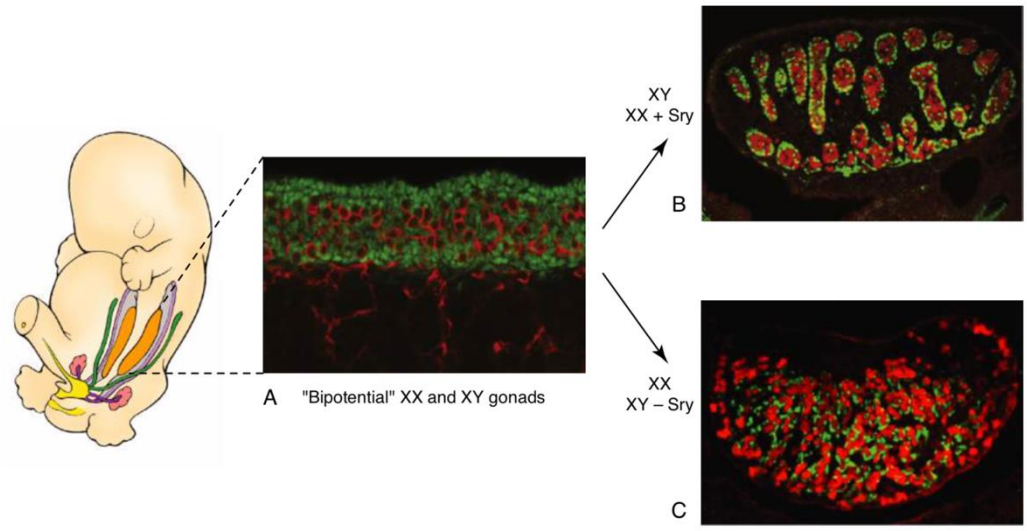

Şekil 2.6: Bipotansiyel gonadların primer cinsiyet tayini (17).

2.2.1. GONADLAR

Embriyonun cinsiyeti, genetik açıdan daha fertilizasyon sırasında belirlenmiş olmasına rağmen, gonadlar gelişimin 7. haftasına kadar erkeğe veya dişiye ait morfolojik özelliklere sahip değildir. Gonadlar ortaya bir çift uzunlamasına genital veya gonadal çıkıntı halinde çıkmaktadır (Şekil 2.7). Epitel proliferasyonu ve altındaki mezenşimin yoğunlaşmasıyla oluşmuşlardır (18).

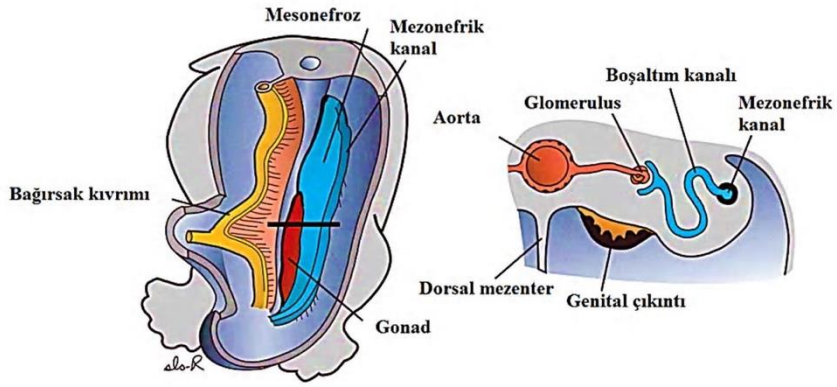

Şekil 2.7: Genital çıkıntı ve mezonefrik kanallara ait şematik çizim (18).

Epiplasttan köken alan primordiyal germ hücreleri, primitif çizgi boyunca göç eder ve 3. haftada yolk kesesinin allantoise yakın duvarındaki endoderm hücrelerinin arasına yerleşirler. Dördüncü haftada ameboid hareketlerle sonbarsağın mezenterinin dorsali boyunca ilerleyerek, 5. haftanın başında primitif gonadlara ulaşır, 6. haftada da genital çıkıntıları işgal ederler (Şekil 2.8).

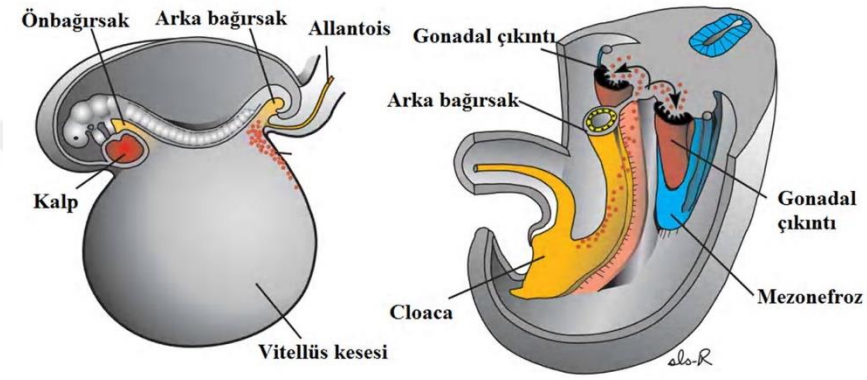

Şekil 2.8: Primordiyal germ hücrelerinin gonadlara hareketi (18)

Primordial germ hücrelerinin primitif gonadlara ulaşmalından hemen önce ve ulaştıkları sırada, genital çıkıntıdaki epitel prolifere olarak altlarındaki mezenşimin içine gömülürler. Bunlar burada primitif seks kordları denilen düzensiz kordonları oluştururlar (Şekil 2.9). Hem erkek hem de dişi embriyolarında bu kordonlar yüzey epiteline bağlıdır. Bu dönemde erkek veya dişi gonadlarının birbirinden ayırt edilebilmesi mümkün değildir. Bu evredeki gonada farklılaşmamış gonad denir (17, 18).

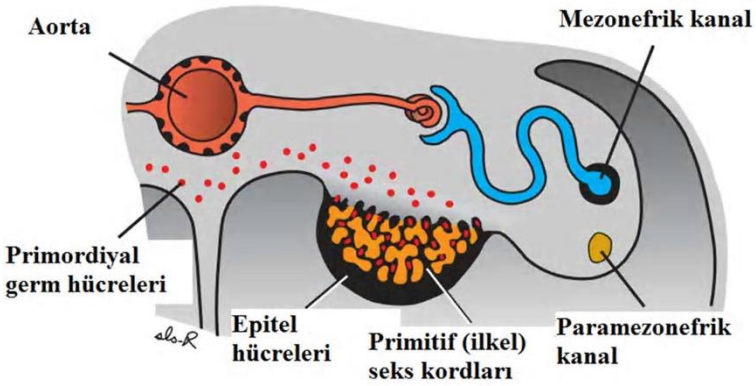

Şekil 2.9: Primitif seks kordlarının oluşumu (18).

2.2.2. OVER

Y kromozomu olmayan ve XX cinsiyet kromozomlarına sahip olan dişi embriyolarda, primitif cinsiyet kordonları düzensiz hücre kümelerine ayrılır. Primitif germ hücresi grupları içeren bu kümeler, daha çok overin medüller bölgesine yerleşmişlerdir. Bu hücre kümeleri bir süre sonra kaybolarak yerlerini vasküler bir stroma olan ovarian medullaya bırakırlar (Şekil 2.10). WNT4 over gelişiminin temel moleküler belirteci olarak hizmet etmektedir. Y kromozomu üzerinde bulunan SRY geninin varlığında üretilen SOX9, WNT4 inhibisyonu sağlamaktadır. SOX9 olmadığında WNT4 aktif hale gelmekte ve gelişim dişi yönünde devam etmektedir. WNT4 hem erkek gelişimini inhibe etmekte hem de over diferansiasyonu için gerekli genleri aktive etmektedir. Overler salgıladıkları östrojenler sayesinde paramezonefrik kanalları tuba uterinaları, uterusu, serviksi ve vajinanın üst kısmını oluşturmak üzere uyarırken aynı zamanda dış genital organların gelişimini de sağlamaktadırlar (17,18).

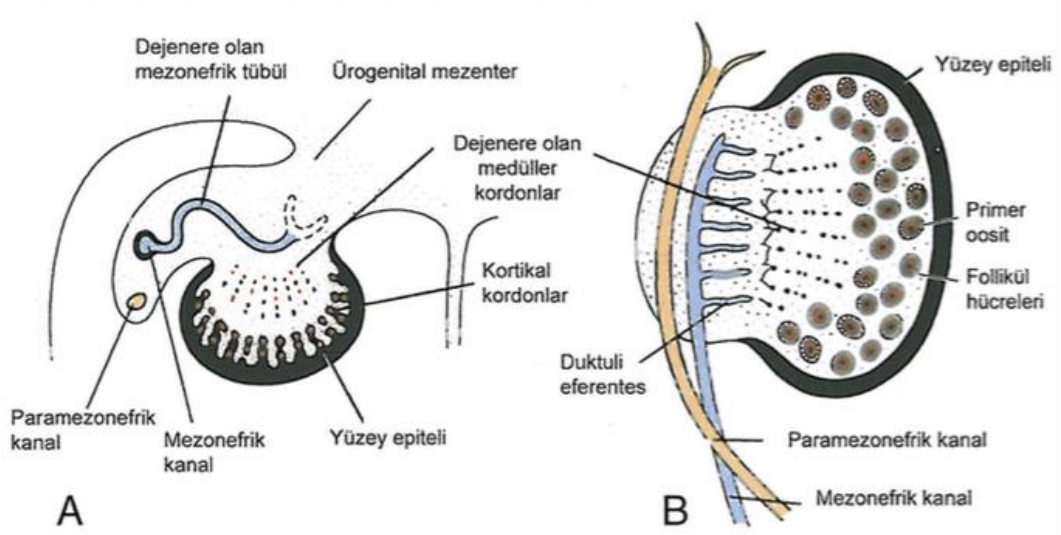

Şekil 2.10: Gelişimin 7. Haftasında primitif cinsiyet kordonlarının dejenerasyonu ve kortikal kordonların oluşumunu gösteren overin transvers kesiti (18).

2.2.3. GENİTAL KANALLAR

En başta hem erkek hem de dişi embriyoların ikisinde birden mezonefrik (wolfian) ve paramezonefrik (müllerian) kanallar olmak üzere iki çift genital kanal vardır (19).

Paramezonefrik kanal, ürogenital çıkıntının anterolateral yüzeyindeki epitelin uzunlamasına bir invajinasyonu şeklinde ortaya çıkar (Şekil 2.11).

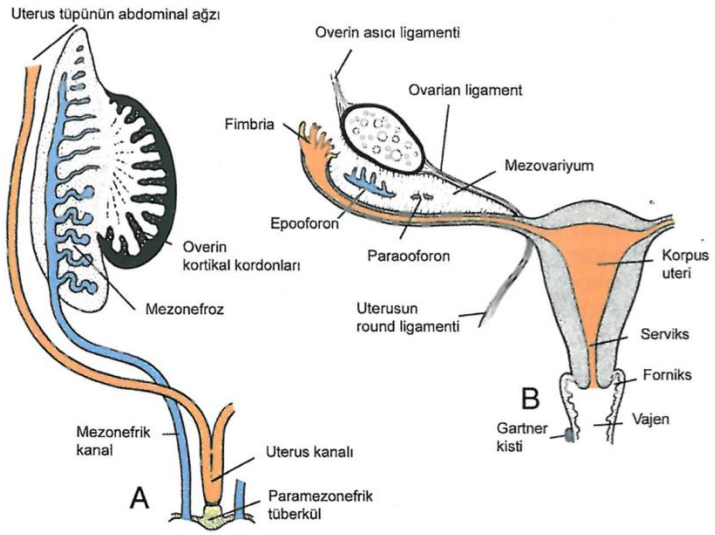

Şekil 2.11: Dişi genital kanalların oluşumu. A. 2. Ayın sonundaki dişi genital kanalları B. Genital kanalların overin inişinden sonraki görünümü (18).

2.2.4. TUBA UTERİNA, UTERUS VE VAJİNA

Sry'nin yokluğunda dişi gonadlar primordial foliküller ve teka hücreleri (kadınlarda Leydig hücre homologu) oluşturur. Mezonefrik kanallar ve mezonefrik tübüllerin gelişimleri için testosteron gerektirdiğinden, birkaç kalıntı dışında dişilerde hızla kaybolurlar. Kalıntı olarak kalan epoöforon ve paroöforon, over mezenterinde ve Gartner kistleri adı verilen küçük kalıntıların vajinanın yakınında dağılmasıyla bulunur. Paramezonefrik kanalların gelişimi ise engellenmeden gerçekleşmeye devam eder. Büyüyen paramezonefrik kanalların kaudal uçlarının, ürogenital sinüsün üretral kısmının arka duvarına temas etmeden hemen önce birbirlerine yapışırlar. Bu noktada üretral segmentin duvarı, sinüs tüberkülü adı verilen hafif bir kalınlaşma oluşturur (17). Paramezonefrik kanalların kaynaşmış uçları sinüs tüberkülüne bağlanır bağlanmaz, paramezonefrik kanallar kaudal uçlarından kraniyal olarak füzyona uğrar ve tek bir lümen ile kısa bir tüp oluşturur (19). Uterovajinal kanal veya genital kanal olarak adlandırılan bu tüp uterus olur ve vajinaya katkıda bulunur. Paramezonefrik kanalların kaynaşmamış, kraniyal kısımları tuba uterina haline gelir ve paramezonefrik kanalların huni şeklindeki kraniyal açıklıkları tuba uterinanın infindibulumunu oluşturur.

Vajinanın oluşumu sinüzoidal tüberkülün endodermal dokusunun kalınlaşması ve vajinal duvarı oluşturmak için füzyona uğrayan sinovajinal ampuller olarak adlandırılan bir çift kabarıklık meydana getirmesi ile başlamaktadır. Daha sonra vajinal duvarın vajinanın alt kısmını, uterovajinal kanalın kaudal bölgesinin vajinanın üst kısmını oluşturduğu düşünülmektedir. Daha sonra vajinal duvar, bir deskuamasyon (hücre dökülmesi) işlemiyle kanalize edilir, böylece vajinal lümen oluşturulur (Şekil 2.12, Şekil 2.13).

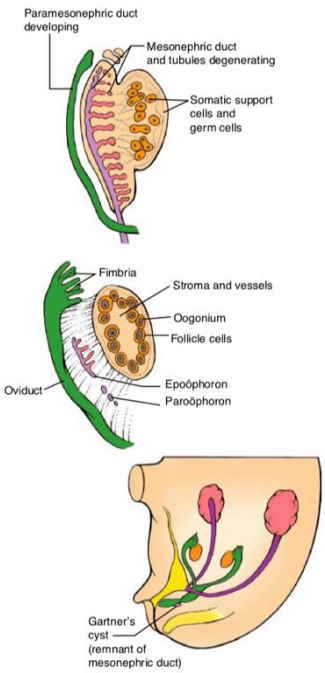

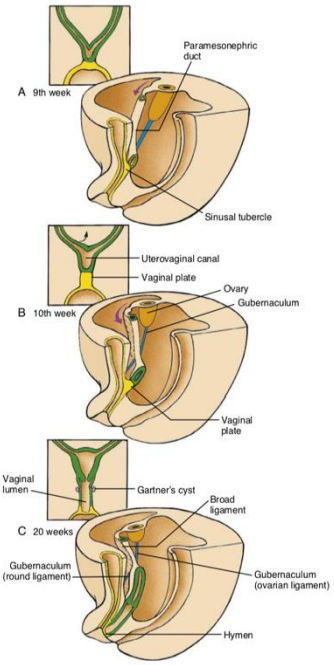

Şekil 2.12: Gonad gelişimi (17). Şekil 2.13**:** Uterus ve vajinanın gelişimi (17).

Alternatif olarak, vajinanın hem mezonefrik hem de paramesonefrik kanalların aşağı doğru büyümesinden kaynaklandığı ve vajinal plakanın gerçekten mezonefrik kanalın kaudal segmentlerinin bir türevi olduğu ileri sürülmüştür. Bununla birlikte, farelerde belirli hücre popülasyonları için spesifik moleküler belirteçlerin ekspresyonunu ve insan embriyolarının ayrıntılı morfolojik incelemesini gösteren artan kanıtlar, tüm yetişkin vajinanın sadece füzyona uğramış paramezonefrik kanalların distal kaudal ucundan kaynaklandığını düşündürmektedir. Bu nedenle, vajinayı kaplayan mukoza, ürogenital sinüsün endodermal epitelinden ziyade mezodermden kaynaklanmaktadır (17,19).

Embriyolojik gelişim sırasında bazı organlar rudimenter olarak kalıp farklı yapılara dönüşebilmektedir (Tablo 2.1).

Tablo 2.1: İnsanda rudiment olarak kalan yapıların dişideki karşılıkları.

Rudiment Yapılar	**Dişi**
Farklılaşmamış Gonad	Over
Primordial Germ Hücresi	Oosit
Somatik Destek Hücresi.	Folikül Hücreleri
Stromal Hücreler	Teka Hücreleri Over Round Ligament
Gubernakulum	Uterus Round Ligament
Mezonefrik Tübül	Epoöforon Paroöforon
Mezonefrik Kanal	Appendiks Vesiküloza Gartner Kanalı
Paramezonefrik Kanal	Tuba Uterina Uterus Vajina
Ürogenital Sinüs Bezler Bezler	Membranöz ürethra Üretral/ Paraüretral Büyük Vestibular
Genital Tüberkül	Glans klitoris Klitoris

	Vestibül
Ürogenital Katlantı	Labium Minör
Labioskrotal Katlantı	Labium Major

2.2.5. DİŞİDE DIŞ GENİTAL ORGANLARIN GELİŞİMİ

Dişilerde dış genital organların gelişimi östrojenin denetimi altındadır. Genital tüberkül uzayarak klitorisi oluşturur. Üretral katlantılar labia minör, genital kabarıklıklar da labia majör haline gelir. Ürogenital sinüs açık kalarak buradan vestibül gelişir (17).

2.3. İMPLANTASYON

İmplantasyon için uterus lümenine giren morulanın uterus lümeni içerisinde ileriye farklılanarak blastokist evresine ulaşması gerçekleşir iken, bu süreçte ovaryan steroidlere yanıt olarak gelişen uterin duyarlılık ile endometriyum hazırlık dönemine girer. İşte bu kritik dönem “implantasyon penceresi” olarak tariflenir ve insan endometriyumunun blastokistin tutunmasına yönelik en uygun morfolojik ve fonksiyonel değişimlerin gerçekleştiği süreyi tanımlamada kullanılır. Endometriyum prereseptif, reseptif ve nonreseptif şeklinde 3 fazda programlanır. Blastokist, endometriyumun benzersiz morfolojik ve moleküler değişimiyle karakterize olan reseptif fazda implante olur (20).

Reseptif evreye giriş, östrojen ve progesteron tarafından kontrol edilir. Östrojen reseptörü aracılığıyla etki eden östrojen, insülin benzeri büyüme faktörü 1(IGF-1) gibi büyüme faktörlerinin salgılanmasını indükleyerek endometriyumun proliferasyonunu sağlar. Aynı zamanda uterin epitelyumda programlanmış hücre ölümünü önler. Progesteron, progesteron reseptörü aracılığıyla hareket ederek Hand2 transkripsiyon faktörünü indükler; bu da endometriyum büyümesini engeller ve implantasyonun gerçekleşmesine izin verir.

Uterus reseptif evreye girerken apikal glikokaliks (uterus epitelyumunda müsin glikoproteinleri de dahil olmak üzere epitel hücrelerinin bir polisakkarit matris yüzey kaplaması) miktarı ve negatif yükü azalır. Dahası, normalde bol

miktarda bulunan apikal mikrovilluslar, epitelin birçok bölgesinde düzleştirilmiş bir yüzey oluşturmak üzere geri çekilmekte ve pinopodlar olarak adlandırılan geniş apikal çıkıntılar oluşturmaktadır (17).

İnsandaki implantasyon süreci; oosit matürasyonunun erken dönemlerinde başlayan, endometrium ve embriyo arasında oluşan kompleks bir ilişki ile kontrol edilmektedir. İmplantasyon için blastokist dış tabakası trofoektoderminin, uterusun luminal epiteli ile etkileşime girmesi gerektirmektedir (21). İnsan embriyosu, 6-8 hücre aşamasındayken implantasyon yeteneği kazanır ve fertilizasyondan sonraki altıncı günde blastokist haline gelerek implantasyon sürecine girer.

İmplantasyon sırasında uterus sekresyon evresindedir. Blastokist endometriyuma uterus ön veya arka duvarına implante olur (Şekil 2.14). Fertilizasyon gerçekleşmediğinde menstrüel siklus başlar ve endometriyum tabakaları dökülür. Bazal tabaka sonraki sikluslarda entometriumu rejenere etmek amacıyla yerinde kalmaktadır (17, 18).

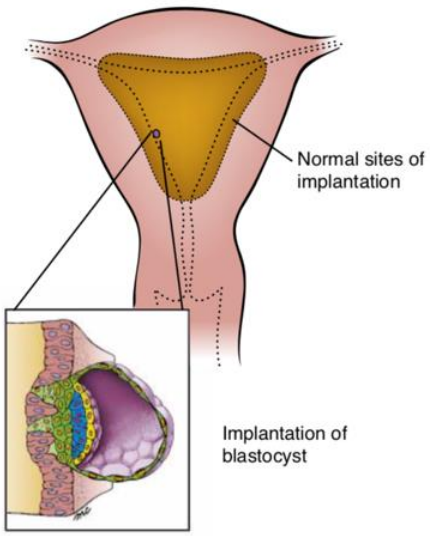

Şekil 2.14: Blastokistin endometriyuma implantasyonu (17).

İmplantasyon aşamaları üç basamakta tanımlanmıştır; apozisyon, adhezyon ve invazyon (Şekil 2.15) (21). Blastokist apozisyon aşamasında trofoblastik hücreler aracılığıyla reseptif endometriyel epitele tutunurlar. Bu aşamada blastokist ile endometriyumun etkileşimine bağlı hücrelerde polarite

kaybı, pineopodların oluşması ile blastokistin endometriyum yüzeyindeki uygun alanla buluşması gerçekleşir.

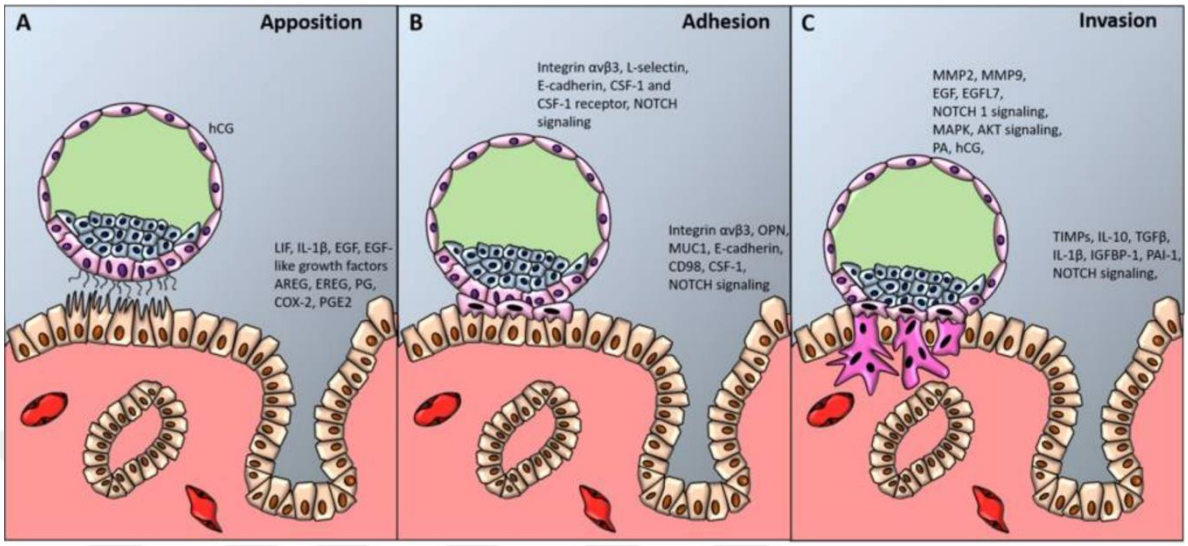

Şekil 2.15: İmplantasyon aşamaları (21).

Genel olarak progesteron ve östrojenin endometriyum üzerinde programlanmış etkisi sonucu oluşan implantasyon, blastokistin endometriyuma yerleşmesini içeren bir süreçtir.

Bu süreçte trofoblastik hücreler uterusun duvarına temas ettiklerinde prolifere olarak endometriyumu invaze etmeye başlar. Invaze olan trotoblast sinsityotrofoblasta (mitotik olarak aktif olmamakla birlikte çok nükleuslu dış hücre tabakası) ve sitotrofoblasta (dış tabaka olan sinsityotrofoblastla kaynaşan mitotik olarak aktif iç hücre tabakası) farklılaşmaktadır.

Sinsityotrofoblast endometriyum epitelini ve altındaki stromayı aktif olarak invaze etmektedir. Trofoblast aktive olarak blastokist gelişimin 11. gününde endometriyuma tamamen invaze olmaktadır (7).

2.3.1. İMPLANTASYON SIRASINDA EMBRİYO VE ENDOMETRİUM ETKİLEŞİMİ

Endometrial epitelde hem mikrovilluslu hem de silli hücreler bulunur. Endometrial matürasyon, yüzeydeki mikrovillus ve silyalı hücrelerin kaybının yanı sıra, endometriyumun apikal yüzeyinde pinopod olarak adlandırılan

hücresel çıkıntıların gelişimiyle ilişkilidir. Pinopodlar uterodomlar olarak da adlandırılır ve doğal menstrüel siklusun 19-21. günleri arasında oluşan endometrial epitel hücrelerinin membranlarındaki mikro çıkıntıları olarak bilinirler. Pinopodların gelişiminde lüteal fazın dominant hormonu olan progesteron ve HOXA-10 gen transkripsiyonu sorumludur. Pinopodlar insan embriyoları için önemli tutunma alanlarıdır. Özellikle pinopodların varlığı, peri-implantasyon endometriyumun önemli bir morfolojik işareti olarak düşünülmektedir. İmplantasyon penceresi döneminde pinopodlar, epitel hücrelerinin apikal yüzeylerinde büyür ve mikrovilluslar daha az düzenli ve kısa boylu görünüm almaktadır (21, 22, 23, 24, 25).

Endometriyum lüminal yüzeyi glikoprotein bir yapı ile kaplıdır ve majör proteini progesteron etkisi altında salınan müsin 1' dir. Müsin 1 embriyonun uygun tutunma alanına taşınma ve yönlendirilmesinden sorumludur. Apozisyonu, adhezyon basamağı takip eder ve kısaca invaziv blastokistin lüminal epitele penetrasyonu olarak tariflenebilir. Bu aşamada blastokist ve endometriyum arasındaki hücreler arası ve hücre dışı matriks etkileşimleri hücre yüzey adhezyon molekülleri sayesinde olur. İnvazyon evresi kontrolü ise, trofoblastların etkisi altında olup trofoblastların luminal epitel ve bazal laminadan geçerek endometrial stroma içerisine doğru penetre olmaları ile karakterizedir. Bu evre sayesinde embriyonun canlılığının devam ettirmesi için gereken maternal vasküler yatağın işgali ve gelişmiş plasental sistemin oluşumu sağlanır (22, 23). Müsin 1' in implantasyon döneminde fare deneylerinde kaybolduğu gösterilmiştir. İnsanlarda ise müsin 1 endometrial reseptif dönem boyunca sentezlenmekte ve endometrial reseptivitenin belirlenmesinde aktif çalışılan proteinlerden biri olma özelliğini korumaktadır (23).

Başarılı bir implantasyonun gerçekleşebilmesi için implantasyon penceresi çok çeşitli sitokinler, büyüme faktörleri, prostaglandinler, enzimler ve adhezyon molekülleri tarafından düzenlenir (Şekil 2.16) (21, 23, 26).

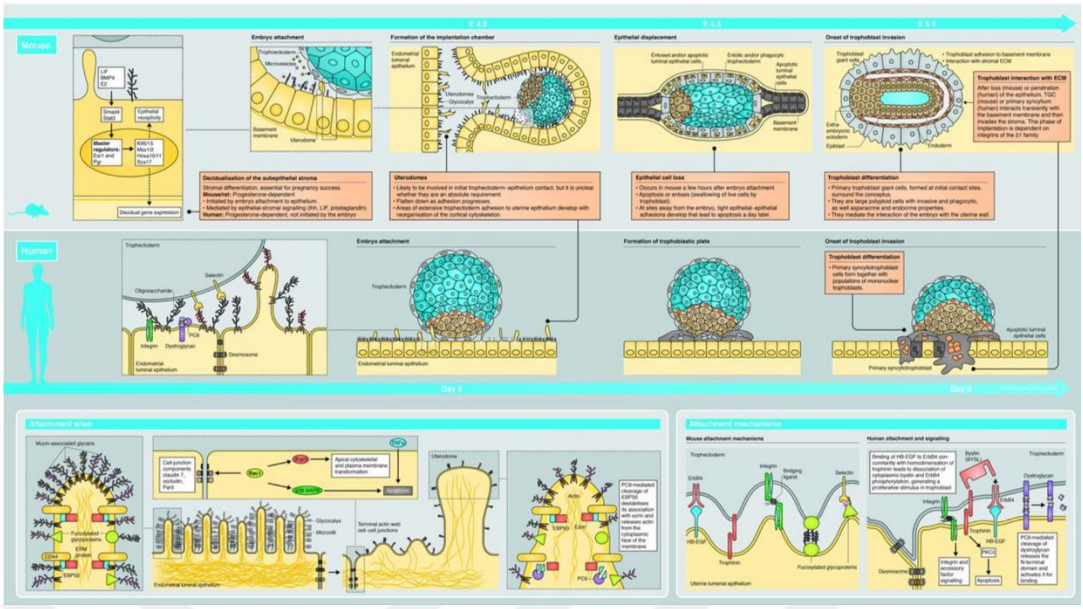

Şekil 2.16: İmplantasyon sırasında embriyo ve endometriyum epiteli arasındaki etkileşimler (26).

Endometriyum fonksiyonunda önemli rolü olan hücre adhezyon molekülleri dört sınıfa ayrılır: integrinler, kaderinler, selektin ve immunoglobulin süper ailesinin üyeleri. Herbiri, endometrial rejenerasyon ve embriyo implantasyonunu etkiler (22, 26).

Blastokist tutunamama aşamasından tutunabilen aşamaya kadar olan olgunlaşma sürecinde heparan sülfat proteoglikan ailesinden olan perlekan yüzeylerinde salgılanır (20). Heparan sülfat proteoglikanları, çeşitli hücre dışı matriks proteinlerine ve büyüme faktörleri/ sitokinlerine yüksek oranda spesifik bağlanması olduğu ve bu nedenle tutunma faktörleri olarak görev yapabileceği bilinmektedir (20,26).

Heparan sülfat proteoglikanlarına ek olarak, adhezyona dahil olan diğer faktörler arasında selektinler, αvβ3 ve avβ5 integrinleri, metalloproteinazlar ve inhibitörleri, sitokinler ve trofinin-tastin-bystin adı verilen bir hücre adhezyon kompleksi bulunur. Bu son faktörlerden bazıları (örneğin, metalloproteinazlar), tutunma işlevine ek olarak endometriyumun trofoblast invazyonunda da rol oynamaktadır (20).

Ovulasyondan 6-7 gün sonra blastokistin trofoektodermi ile endometriyumun yüzey epiteli arasında doğrudan temas meydana gelen

adhezyon fazında, adhezyonu kontrol eden faktörler; integrin avβ3, l-selektin, e-kadherin, ve müsin 1'dir (21, 22).

İnvazyon fazında ise; embriyonik trofoblastlar, endometriyum epitelinin bazal membranını aşıp alttaki stromaya geçerek uterus damarlarına ulaşır. Blastokist, gelişimin 11-12. gününde endometriyuma tamamen gömülmüş olur ve bu süreç Matriks metalloproteinaz 2 (MMP2), MMP9, epidermal growth faktör (EGF), epidermal growth faktör ligand 7(EGFL 7), interlökin (IL) 10, IL 1β, Transforming growth faktör (TGF) β, laminin 2, laminin 4, trofinin-tastin-bystin adhezyon molekülü tarafından kontrol edilir. İmplantasyon bölgesindeki hasar, yüzey epiteli ile örtülerek implantasyon tamamlanmış olur (21, 22, 23).

İmplantasyon sırasında mikroRNA'lardan (miR) miR-29b, miR-130b, miR-297, miR-96, miR-21, miR-29c, miR-214, miR-125a, miR-424, miR-376a miR-519d, miR-378a-5p, miR-376 ve miR-155'in, miR-181a2, miR-196a2, miR-302c, miR-25, miR-24, miR-22, miR-122 ve miR-320a nın etkili olduğu da görülmüştür (Şekil 2.17) (24).

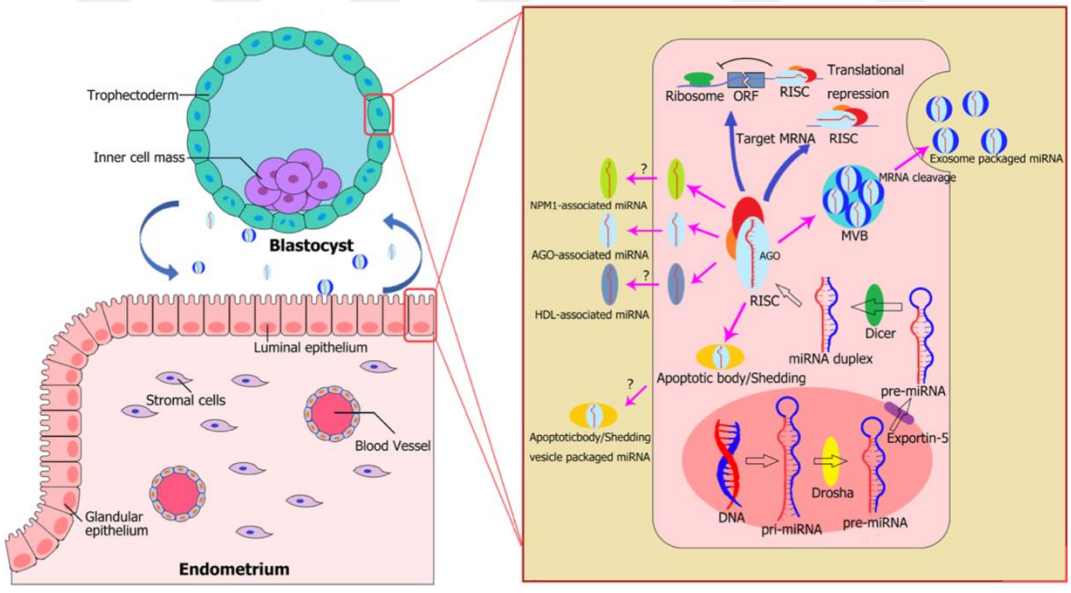

Şekil 2.17: Embriyo-maternal etkileşimlere katılan ekstraselüler miRNA'lar (24).

Biyokimyasal belirteçler ise endometriyumun işlevinin belirlenmesinde rol alarak endometrial fonksiyon testlerinde de kullanılır (22). Ayrıca endometriyumda bulunan iyon kanalları sayesinde endometrial reseptivite ve embriyo implantasyonu ile ilgili sinyal yolakları işlevlerini göstermektedir (Şekil 2.18) (27).

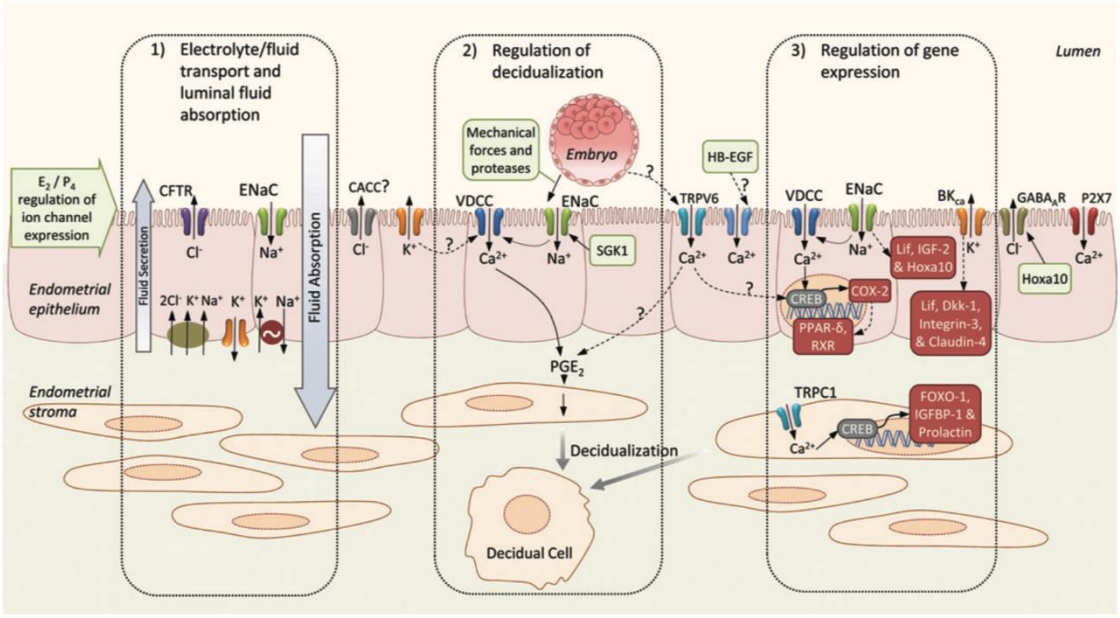

Şekil 2.18: Endometriyumda bulunan iyon kanallarının özeti ve bunların endometrial reseptivite ve embriyo implantasyonu ile ilgili sinyal yollarındaki olası rolleri (27).

Uterus epitelinden salgılanan heparan bağlayan epitelyal büyüme faktörü (HB-EGF) foliküler gelişim, ovulasyon, implantasyon ve embriyo gelişiminde rol oynamaktadır.

Prostaglandinler (PG) vazoaktif, mitojenik ve farklılaştırıcı özelliklere sahip olup, implantasyon döneminde gözlemlenen karar verme ve lokalize endometrial vasküler geçirgenliğin devamında rol oynayan biyoaktif lipit bileşiğidir. PG sentezi için gerekli COX-2 ve fosfolipaz A2 enzimlerin yokluğu farelerde implantasyon başarısızlığına neden olur. COX-2 endometriyum yüzey epitelinde ve altta yatan stromal hücrelerde yalnızca blastokist bağlanma bölgesinde eksprese edilir. COX-2 aracılığıyla üretilen

prostaglandin E2 (PGE2), implantasyon kararını başlatmak için gerekli olan en önemli PG'lerden biridir (23).

2.4. İNFERTİLİTE VE İMPLANTASYON PROBLEMLERİ

İnfertilite, Amerikan Tıbbi Üreme Derneği'ne (ASRM) göre infertilite, "35 yaş altı kadınlar için 12 ay, 35 yaş üstü kadınlar için 6 ay veya daha fazla düzenli korunmasız cinsel ilişkiden sonra klinik hamilelik sağlanamaması" olarak tanımlanmaktadır (28). Kadına ait infertilite nedenlerinden ovulatuvar bozukluklar (%25) ilk sırada olarak görülürken onu endometrial nedenler (%15), pelvik adhezyonlar (%12), tuba uterina tıkanıklıkları (%11), diğer tubal anormallikler (%11) ve hiperprolaktinemi (%7) takip eder. Açıklanamayan infertilite nedenleri ise %10-17 oranındadır (25). Ayrıca çölyak hastalığı, hipotiroidi, anti fosfolipid sendromu ve sistemik lupus eritematozus gibi sistemik otoimmün hastalıklar da infertiliteye neden olabilmektedir. Bununla birlikte kullanılan antiromatizmal hastalıklarda kullanılan ilaçlardan siklofosfomid prematür ovarian yetmezliğine ve nonsteroid antienflamatuar ilaçların da geçici olarak (kullanıldığı dönem boyunca) infertiliteye neden olabildiği görülmüştür (29, 30).

Açıklanamayan veya idiyopatik infertilite, çiftlerin kesin olarak nedenleri belli olmadan gebe kalamadığı bir durumdur. Desidual bağışıklık sisteminin (doğal veya kazanılmış) varlığı, T yardımcı (Th) 1, Th2, Th17, CD8 + CD28-T ve düzenleyici T hücreleri (Treg) ile birlikte antifosfolipid antikoru, antitiroid antikoru, antiovaryan antikor gibi otoantikorlar, sitokinler ve kemokinler başarılı bir fertilizasyon ve hamilelik için gereklidir. Bu nedenle, bunların değişen oranları veya seviyeleri implantasyon kusurlarına neden olarak başarısız hamileliğe ve infertiliteye neden olabilir (28, 31,32).

Kadına ait endometrial problemler başlıca endometriozis olmak üzere; submükoz ve intrauterin miyomlar, endometrial polipler, endometrial hiperplaziler, endometritler ve endometriyum kanseri olarak literatürde yer almaktadır (31, 32, 33, 34).

Endometrial hiperplazi (EH) normalde proliferatif endometriyuma kıyasla endometrial bez-stroma oranındaki artış ile karakterizedir. EH'nin klinik

önemi, endometrioid endometrial kansere ve “atipik” EH formlarına ilerlemeyle ilişkili riskte bulunur, premalign lezyonlar olarak kabul edilir (33).

Endometriozis, genç kadınlar için östrojen bağımlı, yaygın yaşam kalitesini tehdit edici bir durum olup, %10'luk bir prevalansı vardır. Ekstrauterin endometrial bezlerin varlığı ile karakterizedir. Endometrioziste, implantasyon penceresinde αvβ3 integrin ve lökosit inhibe edici faktör **(**LIF) ekspresyonu azalması, sekresyon fazında IL-11 ve IL-IIRα ekspresyonu izlenmemesi, sekresyon fazında HOX genlerindeki artışın görülmemesi, progesteron reseptörleri oranındaki değişikliğe bağlı progesteron direnci oluşması implantasyon başarısızlığına yol açmaktadır (32,33).

Endometrial polipler, submüköz ve intramural miyomlar endometriyumun yapısını bozarak, tubaları ve serviks kanalını tıkayarak ve HOXA10 ekspresyonunu azaltarak implantasyon başarısızlığında etkili olmaktadır (23, 26).

2.5. KÖK HÜCRE

Kök hücre; uzun süre bölünmeye devam ederek kendini yenileme, ortama uygun şartlar oluşturulduğunda özelleşmiş hücre tiplerine dönüşebilen, farklılaşmamış hücrelerdir (35).

Yetişkindeki hücre ve dokuların yenilenmesi ve onarımı yetişkin kök hücrelerince sağlanır, bazı dokular için bu yenilenme ve onarım süreci kesintisiz ve oldukça hızlı gerçekleşir. Örneğin; olgun kan hücreleri kemik iliğinde yer alan hematopoetik kök hücrelerden köken alırken, bağırsak epitelinin her 3-4 günde bir yenilenen hücreleri, bağırsak mukozasındaki girintilerin (kripta) dibinde yer alan bağırsak kök hücrelerinden çoğalarak ve farklılaşarak oluşurlar.

Dolayısıyla organizmada

1. Kök hücreler,
2. Farklılaşmanın çeşitli aşamalarında bulunan somatik hücreler(çoğalan geçici hücreler ve sonuna kadar farklılaşmış hücreler) ve
3. Germ hücreleri

olmak üzere temelde üç tür hücre bulunur (35, 36, 37).

Kök hücreler bir yandan kendi yedeğini meydana getirirken bir yandan da yenilenecek dokunun gereksinimi olan ve farklılaşma yönünde ilerleyecek olan hücrelere dönüşürler. Günümüzde, kanser hücrelerinin de, en azından bir bölümünün, kök hücrelerin çoğalması ve ileri farklılaşması sürecindeki düzensizlikten kaynaklandığı konusunda somut veriler bulunmaktadır (36).

Kök hücre gibi işlev ve yapı olarak birbirinden farklı olan bir dizi hücreyi bir tanım altında toplamak oldukça zor olsa da, bugün kabul edilen birkaç temel ölçüt, kök hücrelerin en bilinen tanımını oluşturur; 1) kendini yenileme, 2) farklı hücrelere faklılaşma yetkinliği (potensi), 3) klon oluşturma yeteneği (klonalite) (35, 36). Bu üç ölçüt, her ne kadar embriyo kök hücrelerine, belli oranda fetüs ve bazı yetişkin kök hücrelerine uymaktaysa da, bir organizmanın yaşamı boyunca süren kök hücre davranışlarının tamamını açıklayamaz. Bazı organlarımızdaki kök hücrelerin kendini yenileme yeteneklerine kuşkuyla bakmamız, onların ancak faklılaşmış hücrelere dönüşebilen yedek hücreler olduğunu ve sayılarının da kısıtlı olduğunu kabul etmemizi gerektirmektedir (37, 38).

Kök hücreler, hücre içi denge ve düzenlenme mekanizmaları ve bulundukları mikroçevreden (niş) aldıkları uyarılara bağlı olarak farklılaşabilir veya kendilerini yenileyebilmektedirler. Kök hücrelerin kapasitelerinin sinyal ileti yolakları, transkripsiyon faktörleri, hücre döngüsü düzenleyicileri ve miRNA'lar üzerinden sağlandığı ve kontrol edildiği bilinmektedir. Bu mekanizmalardan en önemlileri kök hücrelerin farklılaşmasında ve kendilerini yenilemesinde görevli olan LIF-STAT, MAP-ERK, fosfatidilinositol-3-kinaz (PI3K) ve Wnt gibi sinyal ileti yolaklarıdır (38).

Öte yandan kök hücreler köken aldıkları kaynaklara göre de embriyonik ve embriyonik olmayan kök hücreler olarak ikiye ayrılırlar (Şekil 2.19).

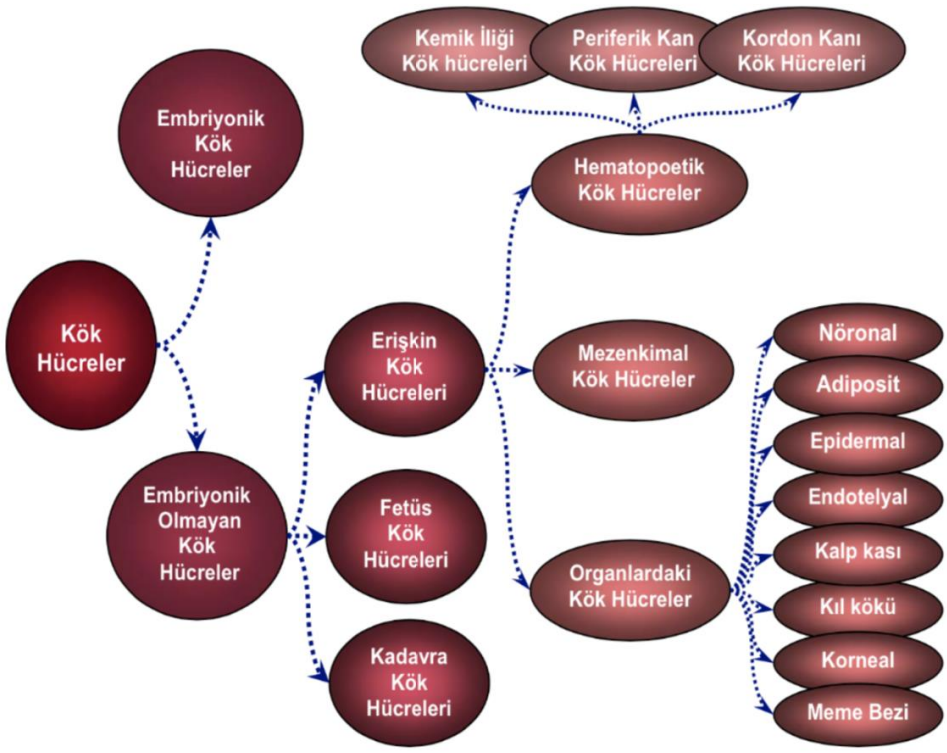

Şekil 2.19: Kök hücre kaynakları (35).

2.5.1. MEZENKİMAL KÖK HÜCRE

Mezenkimal kök hücre (MKH) İlk kez Friedenstein ve ark. tarafından 1974'de izole edilmiştir (39). Mezenkimal kök hücreler kültür ortamında, ışık mikroskobu ve faz kontrast mikroskobu ile incelendiklerinde, iğ şeklindeki fibroblastlara benzer morfolojiye sahip oldukları, nükleuslarının yerleşimlerinin ise simetrik olduğu gözlemlenmiştir (Şekil 2.20). Kültür ortamında çoğaltılmış olan mezenkimal kök hücreler kas, epitel ve endotel hücrelerine benzer bir fenotipte de görülebilirler. MKH'ler yüksek telomeraz aktivitesine sahip hücreler olmakla birlikte, hücrelerin telomer uzunlukları kısadır.

Uluslararası Hücresel Tedavi Derneği (ISCT)'nin kararı ile 2008 yılında MKH olarak sınıflandırmak için;

- Hücrelerin kültür ortamında plastik yüzeye tutunabilmeleri,

- Yüzeylerinde CD105, CD73 ve CD90 gibi hematopoetik olmayan hücre yüzey belirteçlerini eksprese ederlerken, CD45, CD34, CD14 veya CD11b, CD79 veya CD19 ve HLA-DR (insan lökosit antijeni-DR) gibi tipik hematopoetik belirteçleri eksprese etmemeleri (Tablo 2.2),
- İn vitro ortamda kemik, yağ ve kıkırdak hücrelerine farklılaşabilmeleri, gerekmekte olduğu belirtilmiştir (Şekil 2.20, Şekil 2.21) (39, 40).

Tablo 2.2: MKH ların taşıdıkları adhezyon molekülleri.

Adhezyon Molekülü	**CD Numarası**	**Ekspresyon**
ALCAM (Aktive lökosit hücre adhezyon molekülü)	CD166	Pozitif
Beta 4 integrin	CD104	Pozitif
Hyaluronate Reseptör	CD44	Pozitif
ICAM (İnterselüler adhezyon molekülü)1	CD54	Pozitif
ICAM 2	CD102	Pozitif
E-Selektin	CD62E	Negatif
P-Selektin	CD62P	Negatif
L-Selektin	CD62L	Pozitif
Kaderin 5	CD144	Negatif
LFA (Lenfosit fonksiyon ilişkili antijen) 1a	CD11a	Negatif
LFA 1b	CD18	Negatif
LFA 3	CD58	Pozitif
NCAM (Nöral hücre adhezyon molekülü)	CD56	Pozitif
PECAM (Platelet endotelyal hücre adhezyon molekülü) 1	CD31	Negatif
VCAM (Vasküler hücre adhezyon molekülü)	CD106	Pozitif
VLA (Very late antijen) a1	CD49a	Pozitif
VLA a2	CD49b	Pozitif

VLA a3	CD49c	Pozitif
VLA a4	CD49d	Negatif
VLA b	CD29	Pozitif

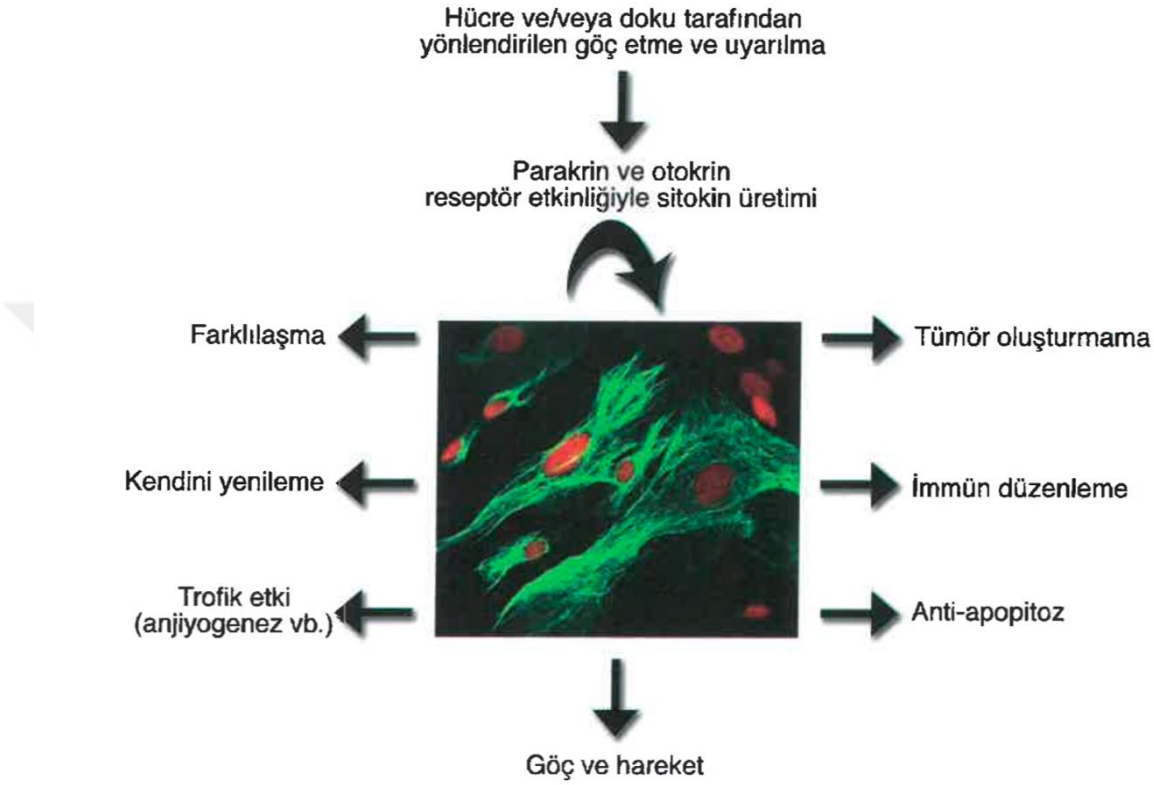

Şekil 2.20: MKH nın in vivo ve in vitro özellikleri (35).

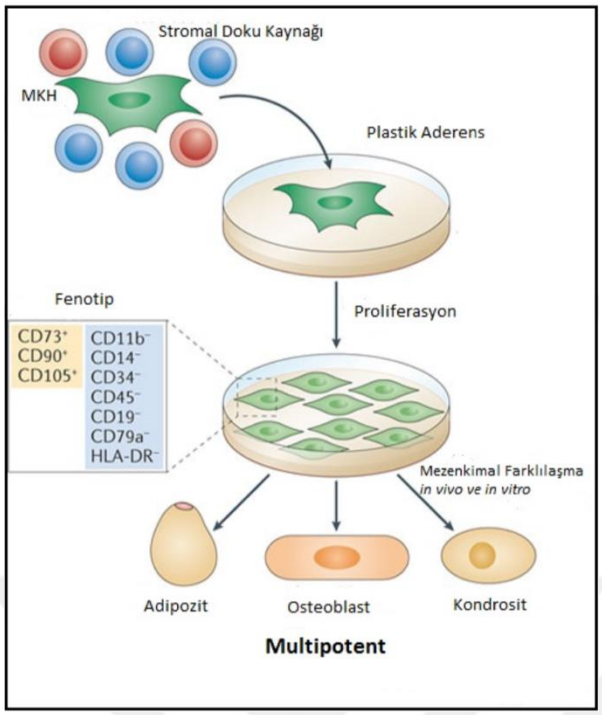

Şekil 2.21: MKH ların kültür ortamında plastik adherens ve fenotipik özellikleri

Mezenkimal kök hücrelerin ana kaynağı kemik iliği olmakla birlikte bu hücreler kordon kanı, kordon stroması, yağ dokusu, maksillofasiyal dokular, karaciğer, diş pulpası, kemik trabeküler dokusu, tendonlar, sinoviyal membran, plasenta, lipoaspirasyon materyalleri, amniyon sıvısı, periost, kas ve Wharton jeli gibi birçok farklı dokudan elde edilirler. Yapılan çalışmalarda periferik kandan da mezenkimal kök hücre karakterinde non-hematopoetik kök hücreler izole edilmiştir (Şekil 2.22, Tablo 2.3) (40, 41). Bu hücreler bulundukları dokularda genellikle perivasküler nişlerde yer alırlar.

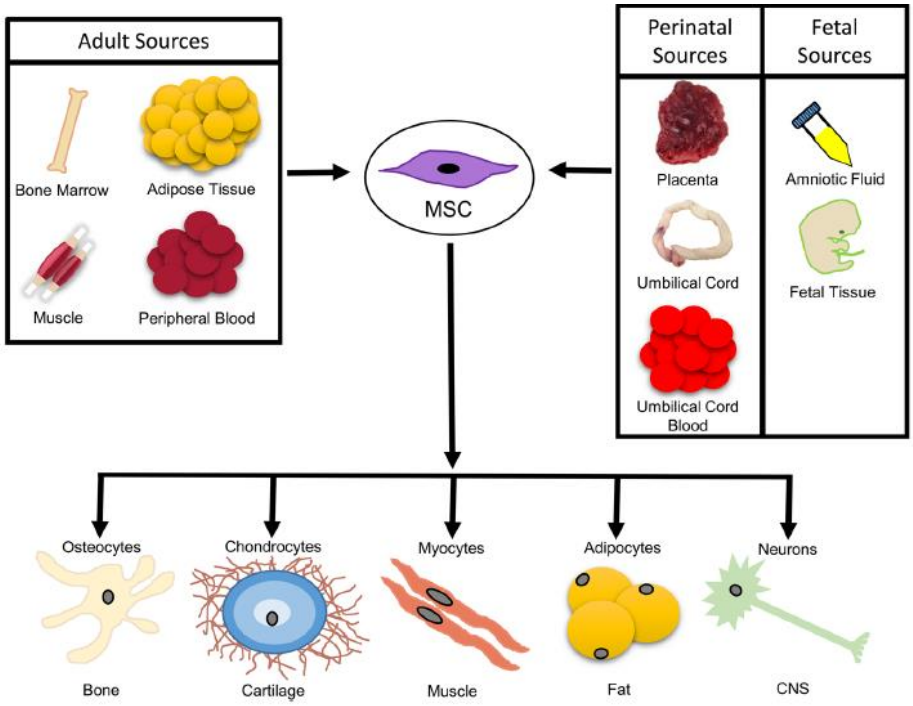

Şekil 2.22: Mezenkimal kök hücre kaynakları ve bunların çeşitli hücrelere farklılaşması (40).

Tablo 2.3: MKH'lerin elde edildiği ve farklılaştıkları doku tipleri

MKH'nin Elde Edildiği Başlıca Yetişkin Doku Tipleri	**MKH'nin Farklılaşabildiği Başlıca Hücre / Doku Tipleri**
Kemik iliği	Kemik, kıkırdak, tendon, kas, adipoz, sinir
Adipoz doku	Kemik, kıkırdak, tendon, kas, sinir
Plasenta	Kemik, kıkırdak, kemik iliği, kas, sinir
İskelet kası	Kemik, kıkırdak, tendon, düz ve çizgili kas, sinir
Beyin	Kas, sinir
Saç folikülü	Deri, düz kas, adipoz, beyin
Kornea, retina, pankreas, karaciğer, amniyotik sıvı	Kemik, kıkırdak, tendon, sinir

Fötal ve erişkin MKH mezoderm dokusunun öncü hücreleri oldukları için bağ ve destek dokularının (kemik, kıkırdak, kas), yağ dokusunun ve vasküler sistemin temel hücrelerine dönüşürler. Tek bir hücreden elde edilen klonlar arasında farklı derecede multipotensi ve in vitro çoğalma derecesi saptanırken kısa zaman içinde bu özelliklerini yitirdikleri görülmüştür. MKH lerin bulundukları ortamda diğer hücreler ile iletişime geçtiği, bu iletişim sonrasında MKH lerden salgılanan faktörlerin diğer hücrelerin çoğalma, farklılaşma, canlı kalma, hücre ölümüne yönlendirilmesi gibi birçok biolojik sürecin belirlenmesinde rolleri oldukları bilinmektedir (41).

Bunun yanısıra MKH ler mikroçevresinde bulunan diğer hücreler tarafında etkilenirler. Gerektiğinde farklılaşan, farklı moleküler mekanizmaların tetiklenmesi ile mikroçevredeki hücrelerin ihtiyacına uygun faktörler salgılayan hücre olarakta bulunabilmektedir. O nedenle erişkin dokuda bulunan MKH lerin hangi durumlarda nasıl davradığının anlaşılması hala en güncel konulardandır (41, 42).

MKH'lerin nonhomojen bir topluluk oldukları hMAPC (Multipotent erişkin insan kök hücresi), MIAMI (Erişkin kemik iliği kaynaklı indüklenebilir çok kökenli hücre), hMBSC (İnsan kemik iliği multipotent kök hücresi) değişik alt grupları olduğu bilinmektedir (Tablo 2.4) (43).

Tablo 2.4: MKH alt gruplarının karşılaştırmalı özellikleri.

Hücre tipi	(-)immünfenotipik markırlar	(+)immünfenotipik markılar	Embriyonel hücre transkripsiyon faktörleri	Telomeraz aktivitesi
hMAPC	CD10, 31, 34, 36, 45, 106, 117, HLA-DR, Class I HLA	CD13, 49, 44, 90	Fare dizilerinde var ancak insan dizilerinde bilinmiyor	Pozitif
MIAMI	CD34, 45, 56, 117, HLA-DR	CD10, 29, 44, 90, 103	Oct-4, Rex-1	Pozitif
hMBSC	CD13, 29, 31, 34, 44, 45, 73, 133, HLA-DR, Class I HLA	CD90w,CD105w CD117w	Oct-4 negatif	Pozitif

Kemik iliği bilinen en eski ve en zengin MKH kaynağı olsa da son zamanlarda yaygın şekilde bulunan adipoz doku da kök hücre kaynağı olarak kullanılmaktadır (Şekil 2.23). Adipoz dokudan MKH eldesi, kemik iliğine göre daha kolay, daha az invazif ve daha yüksek verimle yani az miktarda dokudan çok sayıda kök hücre eldesi gerçekleştirildiğinden dolayı son yıllarda sıklıkla tercih edilmektedir. Adipoz doku kökenli mezenkimal kök hücreler (ADKH), diğer tüm MKH'ler gibi fibroblastik morfoloji gösteren, yüzeye bağımlı, spesifik yüzey fenotipine sahip, multipotent özellikte, stromal hücrelerdir. ADKH'lerin izolasyonunda, adipoz doku kaynağı olarak genellikle lipoaspiratlar tercih edilse de, küçük boyuttaki adipoz doku biyopsilerinden de yüksek verimle ADKH elde edilebildiği gösterilmiştir (41,42,43).

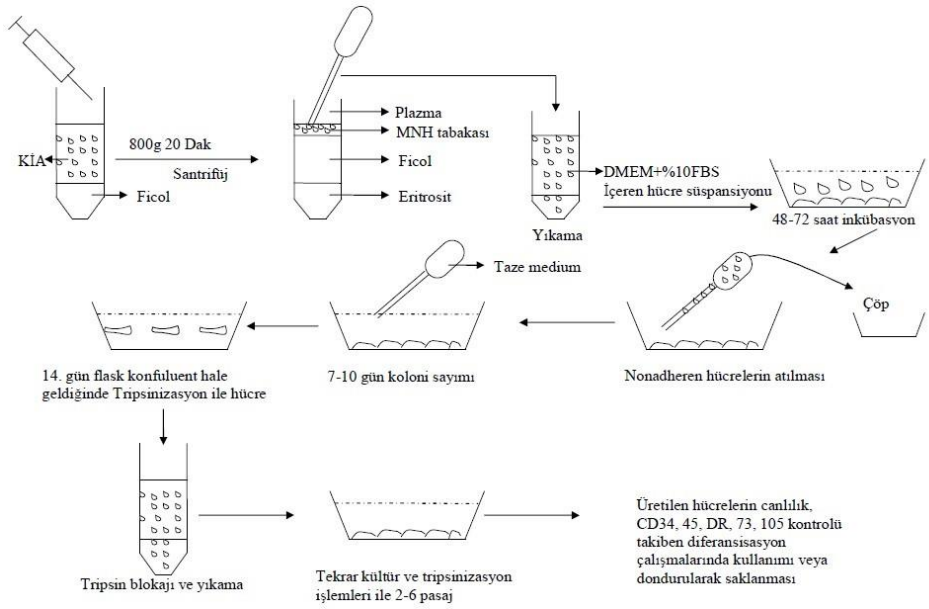

Şekil 2.23: MKH üretim aşamaları (43)

Mezenkimal kök hücreler, çok geniş bir yelpazede kullanım potansiyeline sahip olmalarının yanında, in vitro uzun süren manipulasyona ihtiyaç duymaları, bu in vitro uygulamaların hücrelerde oluşturabileceği değişiklikler, ilerleyen pasajlarda yaşlanma belirtileri göstermeleri, immünmodülatör etkinin istenilen yönde olmama riski taşımaları gibi dezavantajları bulunmaktadır (41, 42).

2.5.2. MEZENKİMAL KÖK HÜCRELER İLE İLGİLİ GÜNCEL KLİNİK UYGULAMALAR

Mezenkimal kök hücreler kemik, kıkırdak, kas gibi farklı hücre tiplerine dönüşüm kapasitelerinin yanında ürettikleri birçok büyüme faktörü ve sitokinler nedeni ile immün baskılayıcı ve trofik etki potansiyeline sahiptir (Şekil 2.24). Kendi kendini yenileme kabiliyetleri ve birçok hücre hattına farklılaşabilmeleri (köklülük), teratom oluşturmamaları onları hücre temelli tedaviler ve gen taşıyıcılar için cazip hale getirmektedir. Bu özellikleriyle 1990 yılından beri klinik kullanıma uygunluğuyla ilgili birçok çalışma gerçekleştirilmiştir (44, 45).

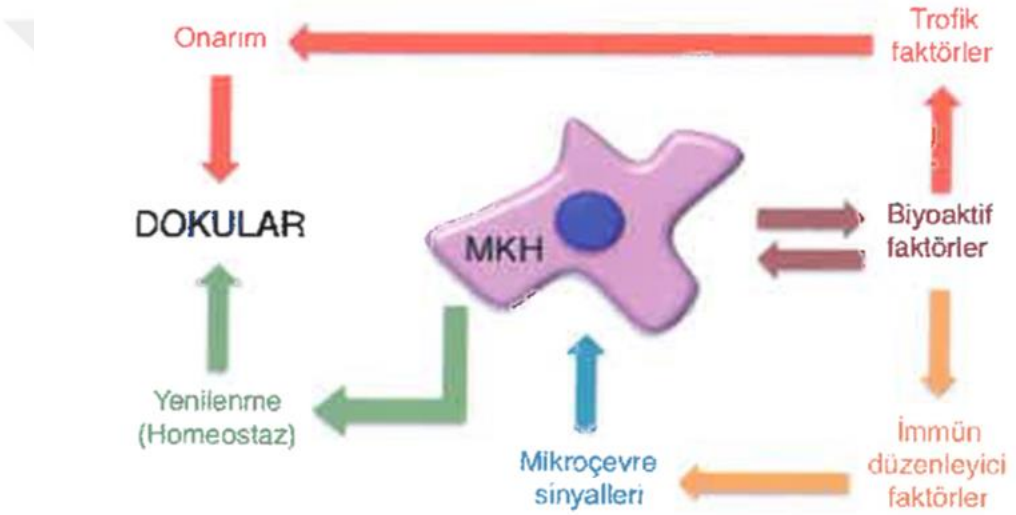

Şekil 2.24: MKH'lerin dokular üzerindeki etki mekanizmaları (35)

Allojenik hematopoetik kök hücre nakillerinden sonra alıcının farklı dokularına karşı saldırıya geçen donör T-lenfositlerine bağlı olarak gelişen morbidite ve mortalitesi yüksek, yaygın bir komplikasyon tablosu olan Graft versus host hastalığının (GVHD) tedavisinde de MKH'ler ekstansif immünmodulatör etkilerinden dolayı kullanılmaktadır. Mezenkimal kök hücrenin GVHD'de kullanımının ilk başarılı denemesi 2004 yapılmıştır. Steroide dirençli 4. evre GVHD'li dokuz yaşında bir olguda uygulanan MKH tedavisinin iyileştirici etkisi görülmüş, ancak bir süre sonra relaps yapan olguda tekrar edilen MKH tedavisi sonrası kalıcı bir yanıt alındığı bildirilmiştir (46).

Mezenkimal kök hücreler immün modülatör ve enflamatuar etkilere sahiptir. Ayrıca MKH'ler, yüksek doku yenileme potansiyeline ve antienflamatuvar etkiye sahip olan makrofajların M2-benzeri fenotipe farklılaşmasını teşvik ederken aynı zamanda pro-tümörojenik fonksiyonun oluşmasına da neden olmaktadır. Mezenkimal kök hücrelerin makrofajlar üzerindeki düzenleyici etkileri PGE2, interlökin 1 reseptor antagonist (IL-1RA) ve interlökin 6 (IL-6) immün modülatör moleküllerin salgılanmasıyla kontrol edilmektedir (44, 45).

İlk olarak kanserli hastalarda kemik iliğini desteklemesi amacıyla klinikte kullanılan MKH'ler daha sonra GVHD, Crohn hastalığı başta olmak üzere organ nakillerinde, amyotrofik lateral skleroz (ALS)'de, parkinson, tip 2 diyabet, osteoartrit, kalp yetmezliği, multiple skleroz (MS) gibi çeşitli hastalıkların tedavisinde kullanılmıştır. Yapılan deneysel ve klinik çalışmalarda MKH'lerin hastalıkların tedavisinde başarılı bir şekilde uygulandığı görülmüştür (46, 47, 48, 49).

Klinik çalışmaların verildiği Clinicaltrials.gov internet adresindeki verilere göre MKH'lerle ilgili 901 klinik çalışma bulunmaktadır. Bunlardan 143'ü kas-iskelet sistemi hastalıkları, 126'ü immün sistem hastalıkları, 114'ü merkezi sinir sistemi hastalıkları, 76'sı ise sindirim sistemi, 7'si infertilite hastalıklarıyla ilgilidir (50).

Düşük immünojenitesi ve yüksek proliferatif potansiyel ile bilinen MKH'ler kollajen yapı iskeletleri uygun fiziksel destek sağlayarak endometriyum rejenerasyonu için umut verici bir potansiyel sergilemektedir. Anormal veya sebebi açıklanamayan endometrial problemlerden dolayı implantasyondaki başarısızlıklar infertilite nedenlerindendir. Endometrial yetersizliğe bağlı olarak gelişebilen infertilite problemleri için kök hücreler yeni tedavi yaklaşımları geliştirilmesi adına öncelikli alanlardandır. Endometrial kök hücrelerin varlığının tespiti ilede bu alanda birçok çalışma mevcuttur (51, 52).

Endometriyumun başarılı üreme için gerekli olan rejeneratif kapasitesini sağlayan mekanizmalar tam olarak anlaşılmamış olsa da, bunun için uterus kök hücre popülasyonu gerektiği bilinmektedir. İnaktif endometriyumdaki klonojenik hücrelerin bulgusu, stratum bazalede bir endometrial kök hücre

nişinin varlığını desteklemektedir. İnsan endometriyumunda kemik iliği MKH'lerine özgü hücre yüzey belirteçlerini eksprese eden multipotent mezenkimal kök benzeri hücreler tanımlanması üzerine Aghajanova ve ark. (51) tarafından yakın zamanda insan kemik iliğinden türetilen MKH'lerin endometrial desidual hücrelere farklılaşma yeteneğini test edilerek insan kemik iliğinden türetilmiş MKH'lerin, desidual hücrelerin karakteristik morfolojik özelliklerini sergilediledi ve klasik desidualizasyon belirteçlerini (prolaktin ve IGFBP-1 gibi) eksprese ettiği görülmüştür. Bu çalışmalar ayrıca kemik iliğini endometrial hücrelerin potansiyel bir öncüsü olarak desteklemektedir.

Kemik iliğinden türetilen hücrelerin bir başka büyük popülasyonunun, lenfohematopoietik kök hücrelerin (tüm hematopoietik soyların öncüleri), insan endometrial parankimal veya immün hücre tiplerinin potansiyel bir öncüsü olup olmadığı araştırılması gereken bir konudur. Bununla birlikte, kemik iliğinden türetilen endometrial progenitör hücreler normal endometrial fizyolojinin altında yatan mekanizmalarda değil, aynı zamanda endometriozis, endometrial hiperplazi ve endometrial karsinom gibi endometrial proliferasyon bozukluklarında da önem taşır (52)

Özellikle son dönemlerde yapılan çalışmalar MKH'lerin uterusa topikal uygulanmasının intrauterin adhezyonu olan hastalar için umut verici bir strateji olabileceğini öne sürmektedir (52, 53**).** MKH transplantasyonun endometrial rejenerasyonu ve infertilite tedavisini desteklediği kanıtlanmıştır (54).

2.6. ORGANOİD MODELLER VE ÖNEMİ

Organoidler, in vivo organ yapılarına benzer, hücre katmanlarının sıralanmasıyla oluşan veya, farklı hücrelerin bir araya getirilmesi yanısıra, dokulardan alınan parçaların uygun şartlarda kültüre edilmesi ile oluşturulan 3B doku benzeri yapılardır (Şekil 5.1). Özellikle işlevsel olarak yapıların anlaşılması, in vivo doku özelliklerinin in vitroda benzer olması adına son yıllardaki güncel kültür sistemleridir (56). Yeni ilaç geliştirme araştırmalarında, bulaşıcı, genetik vb. hastalıkların modellenmesinde, kanser

gelişim biyolojisinde, rejeneratif tıpta, toksisite, mikrobiyata ve birçok biyomedikal uygulamada organoidlerden yararlanılmaktadır (Şekil 2.25) (57, 58, 59).

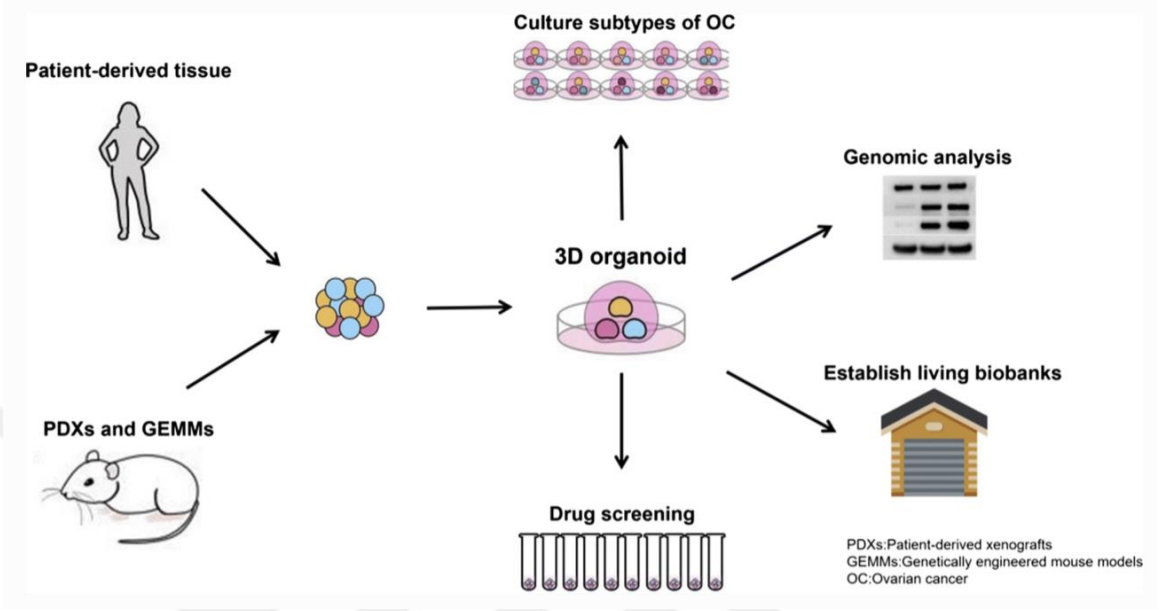

Şekil 2.25: 3B organoid elde edilmesi ve kullanımı (59).

Organoidler, in vitro bir ortamda organ ve dokuların özelliklerini modellemek için platformlar sağlayan bir mikrofizyolojik sistem sınıfıdır. Bu alandaki terminoloji evrensel olarak tanımlanmış olmaya devam etmektedir ve organoid, organotipik kültür, sferoid, enteroid ve asembiloid gibi terimler farklı topluluklar tarafından farklı 3B hücre kültür sistemleri için kullanılmaktadır (60). Örneğin, gastrointestinal dokular için, hem epitelyal hem de mezenkimal veya stromal bileşenleri içeren kültürler için organoid terimi önerilirken, enteroid terimi sadece epitelyal hücreler içeren 3B kültürler için kullanılmıştır Bunun aksine, sferoid, hücrelerin agregatlarını veya bölgeye özgü beyin organoidlerini tanımlamak için kullanılmıştır.

İlaç testleri ve hastalık çalışmaları geleneksel olarak çoğunlukla 2B in vitro hücre kültürü analizlerine veya hayvan modellerine dayandığından, organoid kültürlerin ilaç geliştirme ve hastalık araştırmalarını dönüştürme potansiyeli büyüktür (58, 60). Hayvan modelleri temel ve uygulamalı araştırmalar için önemlidir, ancak zaman alıcı, pahalı ve genellikle türe özgü anatomi ve fizyoloji ile sınırlıdır, bu da onları insan biyolojisi ve patolojisinin

araştırılması için daha az ilgili hale getirmektedir. Hücre biyolojisi, biyomalzeme tasarımı ve görüntüleme tekniklerindeki ilerlemeler giderek karmaşıklaşan biyolojik soruların araştırılmasını sağlamıştır. Bu nedenle, insan biyolojisi ve tıbbını incelemek için fizyolojik olarak in vitro doku modelleri gereklidir (61, 62).

Organoidler, fizyolojik olarak anlamlı bir bağlamda kültürlenen insan hücrelerine, yani mekansal organizasyonla etkileşen çoklu hücre tiplerine dayanma avantajına sahiptir. Çip üstü organ sistemlerinde, farklılaştırılmış hücreler genellikle bir cihaz içindeki belirli bölgelere yerleştirilir ve bu da daha yüksek seviyeli hücre sıralamasına izin vermez (68, 69, 70). Bununla birlikte, çip üstü organ platformları ve organoid kültürlerin her ikisi de, çok hücreli etkileşimler gerektiren fizyolojik davranışları doğru bir şekilde modellemeye çalışır ve hücresel küreler ve organoidleri, çip üstü organ sistemlerine dahil ederek birleştirilebilir (63).

Organoidlerin 3B yapısını en yaygın yolu, hücre büyümesini destekleyen ve hücrelerin yapışabileceği katı ekstrasellüler matriks proteinlerin kullanılmasıdır. Matriksler genellikle dokunun doğal sağlanan iskele desteğini taklit eden bir 3B kültür ortamı olarak kullanılır, Fare sarkomundan toplanan ve Matrigel, Geltrex ve Cultrex BME ticari isimleriyle bilinen yeniden yapılandırılmış bir bazal membran olan Engelbreth-Holm-Swarm (EHS) matrisi, organoid alanın gelişiminde çok önemli olmuştur (61, 62, 63).

Bağırsak, serebral, gastrik ve meme bezi organoidleri, bazal membranları taklit eden matrijel veya benzer hayvan kaynaklı hidrojeller kullanılarak başarılı bir şekilde oluşturulmuş örneklerden sadece birkaçıdır. Ayrıca, meme bezi ve bağırsak organoidlerinin oluşturulması için kollajen tip I matrikslerinin kullanımının bazı nadir örnekleri de vardır.

Bu doğal matrikslerin temel avantajı, hücre büyümesini ve farklılaşmasını destekleyen ekstrasellüler matriks bileşenleri ile birlikte büyüme faktörleri karışımını içerrmeleridir. Bununla birlikte, bu karmaşıklık ve bileşimdeki değişkenlik, kültür ortamının kontrolünü zorlaştırır ve tekrarlanabilirliği düşürebilir. Bu nedenlerle, son zamanlarda daha az iyi

tanımlanmış doğal matrikslerin yerine bağırsak ve serebral organoid kültürünü desteklemek için kimyasal olarak tanımlanmış hidrojeller kullanılmaya başlanmıştır. Bu hidrojeller, kültür ortamının biyokimyasının ve mekaniğinin kontrol edilmesine izin verir, ancak yapısı gereği daha az biyoaktiftir ve farklı organoidlerin spesifik gereksinimlerine uyacak şekilde özelleştirilmesi gerekir (60, 61, 62, 63).

2.6.1. ENDOMETRİAL ORGANOİD MODELLER

Endometrial araştırmalarda üç boyutlu kültür sistemlerinin kullanımına 2005 yılından beri birçok çalışmada değinilmiştir. Bununla birlikte, Turco ve arkadaşları (64) ve Boretto ve arkadaşları (6) tarafından yapılan çalışmalar, endometrial epitel organoidlerini başlatmak, sürdürmek ve dondurmak için gereken koşulların ve protokollerin belirlendiği ilk kapsamlı çalışmalardır (Şekil 2.25) (65). Bugüne kadar yapılan çalışmalar genel anlamda insan kökenli olmasına rağmen Boretto ve arkadaşları 2017 yılında yaptıkları hem insan hem de fare kökenli endometrial organoid çalışmasıyla in vitro endometrial organoidlerin oluşturulması alanında önemli adımlar atılmıştır (6).

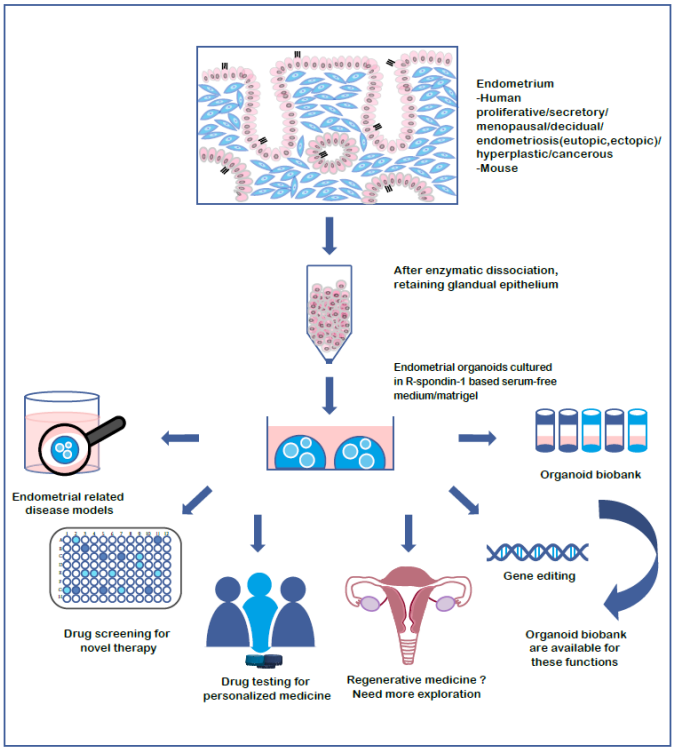

Şekil 2.26: Endometrial organoidlerin kültür süreci ve potansiyel uygulamaları (62).

Endometriyum, infertilite, endometrial hiperplazi, endometrial kanser ve endometriozisi içeren farklı hastalıkların görüldüğü bir yapıdır. Tüm bu endometrial hastalıklar, dördüncü en yaygın kadın kanseri türü olan endometrial kanserler ve üreme çağındaki kadınların yaklaşık %6-10'unu etkileyen endometriozis nedenleri henüz net değildir. Bu hastalıklardaki çalışmaları kısıtlandıran sebeplerden biride ideal modellerin olmamasıdır.

Mevcut araştırma modellerinde de görülen eksiklikler deneysel modeller ile insan klinik bulgularının birebir benzer olmasını sağlayamayabilirler. Örneğin rodentlerin menstrüasyon döngüleri olmadığından insanın mevcut durumunu tam olarak taklit edemezler. Primatlar kendiliğinden menstruasyona sahip olmalarına rağmen, yüksek maliyetlidir ve etik olarak sınırlandırılmıştır. Primer hücreler in vitro uzun süreli kültürde korunamazlar. Bu nedenle, güvenilir bir endometrial model, endometriyumla ilişkili hastalıkları incelemek için önemlidir ve endometrial organoidlerin bu sorunları çözülmesine katkı sağlayacağı beklenmektedir.

Bir tür 3B kültür sistemi olarak, organoidler, progenitor / kök hücreleri ve orijinal dokulara benzeyen farklılaşmış hücreleri içeren kendi kendini organize eder. Gastrointestinal sistem, karaciğer, pankreas, prostat ve fallop tüpü gibi diğer dokulardan türetilen organoidler zaten kurulmuştur (65). Boretto ve ark. (6) ek olarak Fitzgerald ve ark. (66) yaptığı çalışmalarda normal ve anormal endometriyumdan organoidleri içeren insan endometrial organoidlerin özellikleri çalışılarak kültür ortamının spesifik bileşimini, fenotipik (tipik yüzey belirteçleri ve yapıları) ve genetik özellikleri ve hormonlara cevap verebilirliği tanımladı.

İdeal bir çalışma modeli olarak, endometrial organoidler patofizyolojik araştırmalarda, yeni terapi için ilaç taramasında veya kişiselleştirilmiş tıp için ilaç testlerinde, rejeneratif tıpta ve endometriyumla ilişkili hastalıkların in vitro çalışmlarında kullanım potansiyeline sahiptir (67).

Endometrial organoidler birçok avantaj içermekle birlikte, ekstrasellüler matriks protein içeriklerinin bu modeller için en uygun oranları, kültür

vasatlarının içerikleri vb gibi bazı sınırlamalarında iyileştirilmesi de gerekli olduğuda diğer bir araştırma konularındandır. Bununla birlikte organoid modeller için günümüzde en sık kullanılan matrijeldir (62, 65, 67).

2.7. PROJE KAPSAMINDA İNCELENEN PROTEİNLER

2.7.1. LÖKOSİT İNHİBE EDİCİ FAKTÖR RESEPTÖRÜ (LIFR)

Lökosit inhibitör faktörü (LIF), yetişkin ve embriyodaki çok çeşitli hücrelerin farklılaşmasını, hayatta kalmasını ve çoğalmasını etkileyen, uterusta janus kinaz (JAK)-sinyal transdüseri ve transkripsiyon proteini (STAT) yolunun aktivatörünü aktive ederek implantasyon için aktivasyonu gereken STAT3'ü fosforile eden interlökin-6 ailesinin bir pleiotropik sitokindir (74). Uterus epitelinin apikal yüzeyinde blastokist apozisyonunu için pinopodlar bulunmaktadır. Pinopodlar proinflamatuar sitokin olan LIF'i salgılar (75).

LIF reseptörü (LIFR) ise blastokistlerde menstrüel siklus boyunca endometrial dokunun evresine bağlı bir şekilde eksprese edilmektedir. LIF ve LIFR arasındaki iletişim blastokist implantasyonu için oldukça önemli bir role sahiptir. LIF'in yokluğundan kaynaklanan desidualizasyondaki defektler, EGF ligandının intrauterin uygulamasıyla kurtarılabileceğinden, LIF'in hücre-hücre birleşim moleküllerinin ekspresyonunu azaltarak ve stromal hücrelerin EGF'nin aktivasyonu yoluyla proliferasyonunu desteklediği varsayılmıştır (75, 76). LIF ekspresyonunun fertil kadınlarda, implantasyon sırasında endometriyumda arttığı, infertil kadınlarda ise düşük seviyelerde olduğu görülmüştür. LIF rekombinant protein takviyesinin embriyo implantasyon hızını artırabildiği de belirtilmiştir (76, 77).

2.7.2. PAN-SİTOKERATİN

Sitokeratinler, hem keratinize hem de keratinize olmayan epitel dokusunda eksprese edilen çeşitli bir grup ara filament proteinleri içerir. Sitokeratinler, farklılaşma ve doku oluşumunda kritik bir rol oynar ve epitel hücrelerinin genel yapısal bütünlüğünü koruma işlevi görür. İki boyutlu jel elektroforezi ile asidik (pI <5.7) ve bazik (pI> 6.0) alt ailelere ayrıştırılır. Pan-sitokeratin antikor kokteyli, CK1, CK3, CK4, CK5, CK6, CK8, CK10, CK14,

CK15, CK16 ve CK19 içeren asidik (Tip I) ve bazik (Tip II) sitokeratinleri kapsamaktadır. Pek çok çalışma, keratinlerin kanser araştırmalarında ve tümör teşhisinde belirteç olarak yararlı olduğunu göstermiştir (71, 72, 73).

Pan-sitokeratinin en önemli avantajı, her bir sitokeratin ailesinin tek başına kullanılmasına kıyasla daha geniş bir sitokeratin spektrumunun tespit edilebilmesini sağlamasıdır. Pan-sitokeratinin epitel farklılaşmasının taranması için iyi bilinen geniş spektrumlu bir immünohistokimyasal epitel belirteci olması oluşturulan invitro organoid modellerinde epitel oluşumunun varlığını göstermekte kullanılmasına neden olmaktadır (73).

2.7.3. MÜSİN 1

Müsinler, 60 baz çifti (Müsin 1), 69 baz çifti (MUC 2) ve 51 baz çifti (MUC 3) ile kodlanan değişken sayıda tandem tekrarından (VNTR) oluşan temel yapıya sahip, yüksek glikozile edilmiş, salgılanan protein ailesidir (68). Tekrar sayısı oldukça polimorfiktir ve farklı aleller arasında değişir. Müsin 1 proteinleri, salgılanan formlara ek olarak tip I membran proteinleri olarak ifade edilir.

Müsin 1 anormal şekilde meme karsinomları dahil olmak üzere epitelyal tümörlerde eksprese edilir. Müsin 2, bağırsak ve solunum yollarının epitelini kaplar ve kolon tümörleri ile ilişkilidir. Müsin 3, çeşitli mukus jellerinin önemli bir bileşenidir ve normal ve tümör hücrelerinde geniş bir şekilde eksprese edilir (69, 70).

Genel olarak 14 tip insan müsinlerinden sadece müsin 1 ve daha az şekilde de müsin 6 endometriyumda saptanmıştır. Müsin 1 anti-adheziv bir protein olarak implantasyonu inhibe eder ancak blastokistten eksprese olan faktörler, lokal olarak müsin 1'in kaybolmasını sağlamaktadır (68, 69, 70).

2.7.4. MATRİKS METALLOPROTEİNAZ-9 (MMP9)

MMP kollajen, jelatin, fibronektin, laminin ve proteoglikan dahil hücre dışı matris bileşenlerinin degradasyonundan sorumlu bir peptidaz enzimleri ailesidir. MMP genlerinin transkripsiyonu, forbol ester, lipopolisakkarit (LPS) veya stafilokokal enterotoksin B (SEB) ile farklı şekilde aktive edilir. MMP9 92

kDa ağırlığında tip IV kollajenaz veya jelatinaz B olarak da adlandırılır, kemik kollajenlerini ve sistein proteazlarını degrade ettiği, kemiğin osteoklastik rezorpsiyonunda rol oynadığı ve kanserde biyobelirteç olarak kullanıldığı gösterilmiştir. MMP9 fetal trofoblastın invazyon kabiliyetini arttırmaktadır (76, 77, 78,).

2.7.5. CD146

CD146, immünoglobulin süper familyasına (IgSF) ait amino asit sekansı bir sinyal peptidi, beş immünoglobulin benzeri alanın hücre dışı bir fragman yapısı (V-V-C2-C2-C2), bir transmembran bölgesi ve kısa bir sitoplazmik kuyruktan oluşan 113-kDa ağırlığında hücre adhezyon molekülüdür (79). Hücre adhezyon molekülleri, diğer hücrelerle veya hücre dışı matriksle (ECM) bağlanarak hücre adhezyonu sürecine dahil olan hücre yüzeyi üzerinde bulunan proteinlerdir. CD146'nın reseptif maternal uterus invaziv trofoblastlar tarafından selektif olarak eksprese edildiği ancak hamile olmayan uterusta bulunmadığı gösterilmiştir. CD146'nın in vivo ve in vitro fonksiyonunun bloke edilmesi, blastokist bağlanmasını (attachment) ve trofoblastik invazyonu inhibe ederek başarısız hamileliğe neden olur.

Fertil dişilerin endometrial stromal hücrelerinde CD146 adhezyon molekülünün güçlü ekspresyonu ve infertil dişilerde CD146'nın daha az ekspresyonu gösterilmiştir (80). CD146'nın endometrial stromal hücre ekspresyonunun endometriyumla ilişkili infertilite nedenlerinde rol oynadığı, blastokistin adhezyon ve invazyonunda yer alan önemli adhezyon moleküllerinden olduğu bildirilmiştir (81).

3. GEREÇ VE YÖNTEM

Çalışma Manisa Celal Bayar Üniversitesi Tıp Fakültesi Hayvan Deneyleri Yerel Etik Kurulu'nun 07/05/2019 tarih, 77.637.435 numaralı onayı gerçekleşmiştir.

Ayrıca çalışma Manisa Celal Bayar Üniversitesi Bilimsel Araştırma Projeleri Koordinasyon Birimi tarafından 2019-112 no'lu proje ile desteklenmiştir.

3.1. İN VİTRO ENDOMETRİAL ORGANOİD MODELİNİN OLUŞTURULMASI

Çalışma için stabil koşullar olan 22°C sıcaklık, %30-70 nem, 12 saat aydınlık 12 saat karanlık döngüsünde tutulan 3 adet östrus dönemindeki 6-8 haftalık 25-27 gr ağırlığında dişi Balb-c cinsi fareler %60 ketamin hidrokloride %40 ksilazin hidroklorid karışımı anestezi uygulaması sonrasında servikal dislokasyon ile sakrifiye edildi. Dişi farelerin uterusları (Şekil 3.1A) %5 penisilin-streptomisin (PS-B, Capricorn, GER) içeren steril fosfat tamponlu solüsyon (PBS; LM-S2042/500, Biosera, FR) içine alındı (Şekil 3.1B). Tüm uterus parçaları $Ca2^{+}$ / $Mg2^{+}$ içermeyen PBS (PBS-1A, Capricorn, GER) içerisinde %10 fetal sığır serumu (FBS; FBS11A, Capricorn, GER) bulunan 30 mM etilen diamin tetra asetik asit (EDTA; 6381-92-06, Tekkim, TR) çözeltisi içinde alındı ve 37^{0}C'de 60 dakika inkübe edildi. İnkübasyon sonrasında uterus parçaları 4^{0}C sıcaklığındaki PBS (LM-S2042/500, Biosera, FR) içerisinde 10 kez pipetlenerek mekanik olarak ayrılması sağlandı (Şekil 3.1C). PBS içerisindeki uterus parçaları 70 µm gözenek içeren membrandan (93070, Spl, KOR) geçirildikten sonra (Şekil 3.1D) 4^{0}C'de 5 dakika boyunca 190 g'de santrifüj edildi. Santrifüj sonrası oluşan pellet 4^{0}C DMEM/Ham's F12 (DMEM-12-HXA, Capricorn, GER) içinde yeniden süspanse edilerek tekrar 4^{0}C'de 5 dakika boyunca 190 g'de santrifüj edildi. Santrifüj sonrası örnekler, büyüme kültür vasatı içinde hazırlanan %70 matrijel (356255, Corning, USA) karışımı ile kaplanmış 24 gözlü kültür kabına her bir gözde 30

µl olacak şekilde ekimi gerçekleştirildi (Şekil 3.1E, Şekil 3.1F). Her bir göze DMEM/Ham's F12 (DMEM-12-HXA, Capricorn, GER), %1 Penisilin / Streptomisin (PS-B, Capricorn, GER), %1 Glutamax (35050, Gibco, USA), %2 B27 (C21-H, Capricorn, GER), %1 N2(N2-K, Capricorn, GER), %1 insülin-transferrin-selenyum (ITS; 354351, Bd, USA), 1mM nikotinamid (N3376. Sigma, USA), 50ng/ml EGF (E5160, Sigma, USA), 50ng/ml FGF10 (345-FG, R&D, USA), 100ng/ml Noggin (SRP4675, Sigma, USA), 200ng/ml WNT aktivatörü WNT3A (CYT-861, Prospec, USA) ve içeren 470 µl büyüme kültür vasatı ilave edildi ve her 2 günde 1 vasat değişimi yapılarak 7 gün kültüre edildi.



Şekil 3.1: in vitro endometrial organoid modelinin oluşturulması. A- Dişi farelerin uterusunun makroskobik görüntüsü, B- Dişi fare uteruslarının %5 penisilin-streptomisin içeren PBS solüsyon içine alınması, C- Uterus parçalarının 4^0C sıcaklığındaki PBS içerisinde 10 kez pipetlenerek mekanik olarak ayrılması, D- Uterus parçalarının 70 µm gözenek içeren membrandan geçirilmesi, E- 24 gözlü kültür kabına her bir gözde 30 µl %70 matrijel olacak şekilde hücrelerin damlacık şeklinde ekilmesi, F- 24 gözlü kültür kabı içerisinde matrijel damlacıklarının görünümü.

3.2. İN VİTRO ENDOMETRİAL ORGANOİD MODELİNİN PASAJLAMA İŞLEMİ

Kültüre edilen in vitro endometrial organoid modelde 7 günde bir pasajlama işlemi yapıldı. Her bir gözdeki büyüme kültür vasatı alınıp 500 µl $Ca2^{+}$ / $Mg2^{+}$ içermeyen PBS içerisinde 30 mM EDTA bulunan çözelti eklenerek yıkama yapıldı. Yıkamadan sonra her bir göze 300 µl tripsin-EDTA (325-043-EL, Wisent, CAN) eklenip matrijel çizilerek 37^0C'de 5 dakika inkübe edildi. İnkübasyondan sonra her bir göze 600 µl DMEM/Ham's F12 eklenerek birkaç kez pipetaj yapıldı ve tüm gözlerdeki içerik tüpe aktarılarak 1000 rpm 5 dakika boyunca santrifüj edildi. Santrifüj sonrası örnekler, büyüme kültür vasatı içinde hazırlanan %70 matrijel (366255, Corning, USA) karışımı ile 24 gözlü kültür kabına her bir gözde 30 µl olacak şekilde ekimi gerçekleştirildi.

3.3. İNSAN MEZENKİMAL KÖK HÜCRE KÜLTÜRÜ

Çalışmamızda CBUBAP-2015-171 nolu proje kapsamında alınan ticari insan kemik iliği mezenkimal kök hücreleri (iMKH, PCS-500-012) kullanıldı. Hücreler -80^0C'den çıkarıldıktan sonra 37^0C sıcak su banyosunda çözülmesi sağlanıp 1000 rpm'de 5 dk santrifüj işlemi sonunda süpernatant atılarak içerisinde %10 FBS (FBS-11A, Capricorn, GER), %1 penisilin-streptomisin (PS-B, Capricorn, GER), %1 L-glutamin (GLN-B, Capricorn, GER) bulunan alfa-MEM (MEMA-RXA, Capricorn, GER) kültür besiyerinde 25 cm^2 flasklarda 37^0C'de, %5 $CO2$'lik inkübatörde kültüre edildi. Hücrelerin vasatları 2 günde bir değiştirilerek %80 konfluent oluncaya kadar kültüre edildi (Şekil 3.2A). Daha sonra çalışma gruplarına göre 24 gözlü kültür kabının her gözüne $5x10^3$ hücre olacak şekilde ko-kültür için ekim yapıldı (Şekil 3.2B-C).



Şekil 3.2: İMKH hücre kültürü. A- İMKH hücrelerinin vasatlarının değiştirilmesi, B- İMKH hücrelerinin ko-kültür olarak ekim yapılması C- İMKH ve invitro endometrial organoidin birlikte ko-kültür görünümü.

3.4. FARE BLASTOKİST ELDESİ

Vajinal smear örneği alınarak (Şekil 3.3A) belirlenen östrus dönemindeki (Şekil 3.4) 3 adet Balb-c cinsi dişi fareye intraperitoneal enjeksiyon şeklinde 5IU human mare serum (G4877, Sigma, USA) ve 36. Saatte de 5IU lüteizan hormon (LH; Lh-Rh Ferring) yapıldıktan sonra (Şekil 3.3B) her bir dişiye Balb-c cinsi 2 adet erkek fare olacak şekilde fertilizasyon için bütün gece bırakıldı. Ertesi günü vajinal plak kontrolü yapıldı (Şekil 3.3C). Vajinal plağın görüldüğü gün 0. Gün olarak kabul edildi ve embriyonik gün (E) 3.5 da dişi fareler sakrifiye edildi. Steril şartlar altında uterus tüpleri çıkartıldı (Şekil 3.3D) ve 37^0C de ısıtılmış M2 kültür vasatı (M7167, Sigma, USA) içerisine alındı (Şekil 3.3E). Ağız pipeti yardımı ile uterus içine M2 vasatının verilmesi ile yıkana sonrasında blastokistler toplandı (Şekil 3.3F). Toplanan blastokistler M2 kültür vasatı içinde yıkandı ve ardından implantasyonu kolaylaştırmak amacıyla zona pellusidanın uzaklaştırılması amacıyla %0,5 lik Pronaz (10 165 921 001, Roche, USA) damlacıklarına alındı (Şekil 3.3G), 2-5 dk inkübasyon sonrasında çalışma gruplarına blastokistler (Şekil 3.5) ağız pipeti ile transfer edildi (Şekil 3.3H)

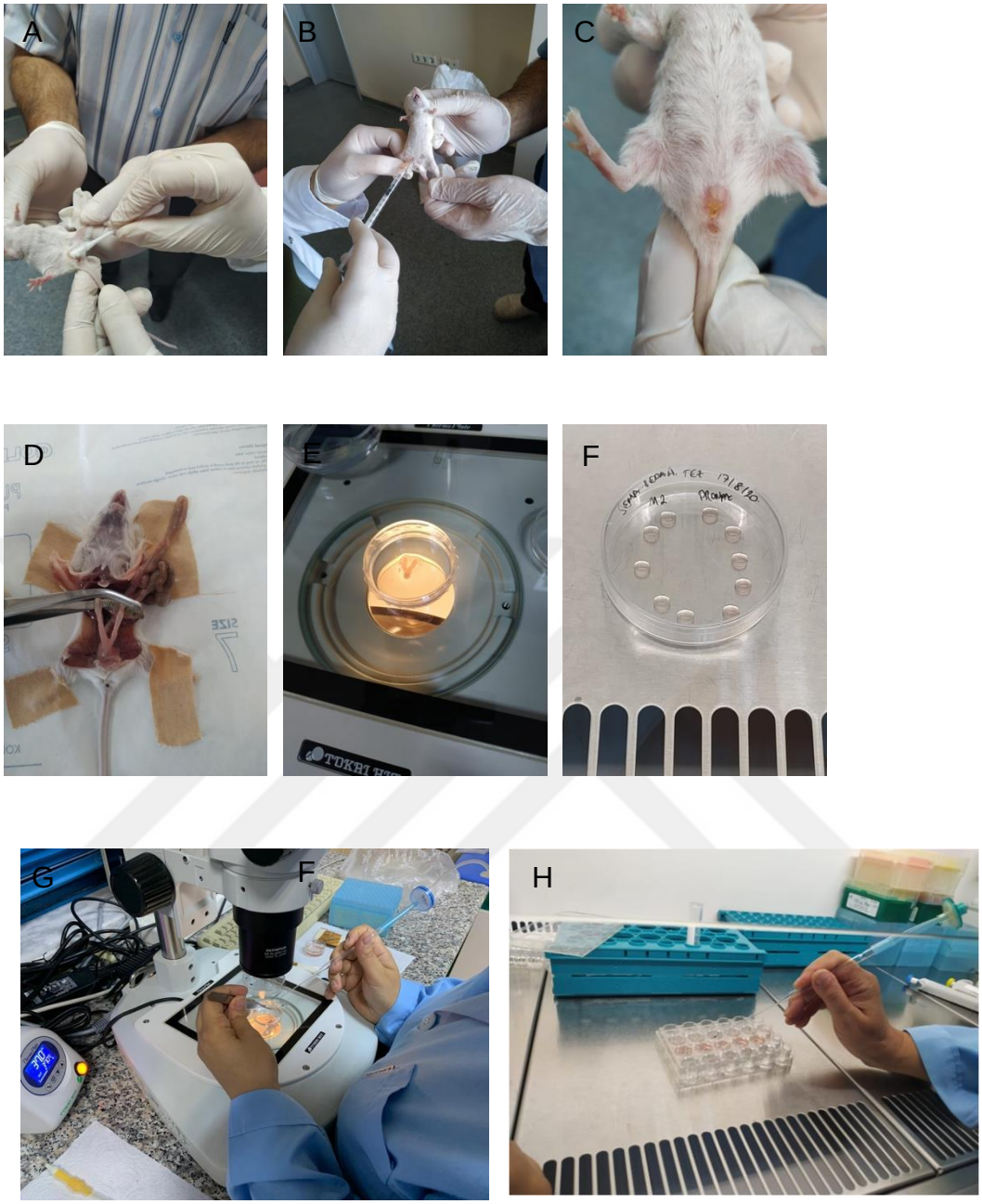

Şekil 3.3: Fare blastokist eldesi. A- Vajinal smear örneğinin alınması, B- İntraperitoneal human mare serum ve LH yapılması, C- Vajinal plak kontrolü, D- Serviks ve uterus hornlarının makroskobik görünümü, E- M2 vasatı içerisindeki uterus hornları ve serviks alt ucu, F- M2 vasat ve %0,5 lik Pronaz damlacıkları, G- Ağız pipeti yardımı ile uterus içinin yıkanarak blastokistlerin toplanması H-Blastokistlerin çalışma gruplarına eklenmesi.

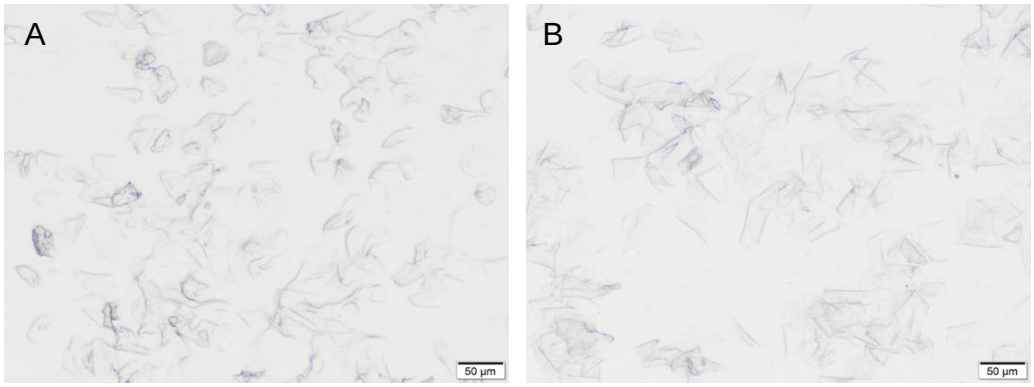

Şekil 3.4: Östrus dönemindeki dişi farenin vajinal smear örneklerinin ışık mikroskobik görüntüsü. Ölçek 50 µm.

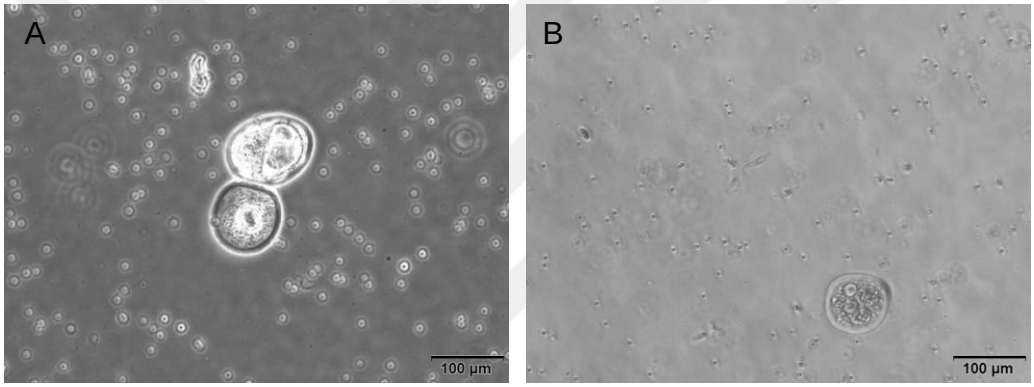

Şekil 3.5: Ağız pipeti yardımıyla toplanan blastokistlerin (A, B) faz kontrast görüntüleri. Ölçek: 100 µm.

3.5.ÇALIŞMA GRUPLARI

Kültüre edilen in vitro endometrial organoid modeline 7 günde bir pasajlama işlemi yapıldı. Çalışma grupları 3. Pasajdan sonraki in vitro endometrial organoid modelleri ile oluşturuldu. Proliferasyon evresi için endometrial organoid modellerine 2 gün 1nM östrojen hormonu (E2; E1024, Sigma, USA) verildi, sekresyon evresi için ise 2 gün 1nM östrojen hormonu sonrası 2 gün 50 ng/ml progesteron hormonu (P0130, Sigma, USA) ile muamale edildi.

Grup 1: Proliferasyon evresindeki endometrial organoid kültürü

Grup 2: Proliferasyon evresindeki endometrial organoid + iMKH ile 48 saat indirekt ko-kültürü

Grup 3a: Sekresyon evresindeki endometrial organoid kültürü

Grup 3b: Sekresyon evresindeki endometrial organoid +Blaskosit kültürü

Grup 4a: Sekresyon evresindeki endometrial organoid + iMKH 48 saat indirekt ko-kültürü

Grup 4b: Sekresyon evresindeki endometrial organoid + iMKH 48 saat indirekt ko-kültürü+ Blastokist kültürü

3.6. FROZEN KESİTLERİN ALINMASI

Tüm gruplardaki örnekler hücre kazıyıcı ile toplanarak %4 parafolmadehit ile 30 dakika tespit edildi. PBS (TA-999-PB, Thermo Scientific, TR) ile 2 defa 30'ar dakika yıkama işleminden sonra örnekler kryostat (CM1100, Leica, GER) içersinde dondurma mediumu (020108926, Jung, GER) ile bloklar oluşturuldu (Şekil 2.6A), -20^{0}C de 5-10 dk bekletildikten sonra her bir örnekten 7 µm lik kesitler lizinli lamlara alındı ve kesitler boyamaların yapılacağı güne kadar -20^{0}C de saklandı (Şekil2.6B).



Şekil 3.6: Frozen kesitlerin alınması. A- Kryostat içerisinde dondurma mediumu ile blokların oluşturulması, B- Frozen kesitlerin alınması.

3.7. FROZEN KESİTLERİN HİSTOKİMYASAL BOYAMASI

Histokimyasal analiz için kryostat (CM1100, Leica, GER) içersinde dondurma mediumu (020108926, Jung, GER) ile oluşturulan bloklardan alınan kesitler -20^{0}C den çıkarılıp oda sıcaklığında 30 dakika bekletildi. Oda ısısında bekletilen kesitler 37^{0}C'lik PBS solüsyonunda 2 defa 30'ar dakika

bekletildikten sonra distile su ile 5 dakika yıkandı. Kesitler dokuların dehidratasyonu için sırası ile %70'lik, %80'lik, %96'lık artan alkol serilerinde 1'er dakika bekletildi. Artan alkol serilerinde bekletilen kesitler 5 dakika ksilende bekletildi. Dokuların rehidratasyonu için kesitler sırası ile %96'lık, %80'lik, %70'lik azalan alkol serilerinde 1'er dakika bekletildi ve akar su altında 5 dakika yıkandı. Çekirdeklerin boyanması için 1 dakika hematoksilen (RRSP67, Atom Scientific, UK) ile boyandı ve fazla hematoksilenin uzaklaştırılması için kesitler tekrar akar su altında 5 dakika yıkandı. %1'lik Asit-alkol içeresinde 5 saniye tutulan kesitler akar su altında 2 dakika yıkandı ve sitoplazmanın boyanması için 45 saniye eozin (RRSP35, Atom Scientific, UK) ile boyandı. Kesitler akar su altında 5 dakika tekrar yıkandıktan sonra %70'lik, %80'lik ve %96'lık artan alkol serilerinde 1'er dakika bekletildi. Artan alkol serilerinde bekletilen kesitler birkaç dakika oda sıcaklığında kurutuldu ve 10'ar dakika iki değişim olarak ksilen içerisinde bekletildikten sonra entellan (107961; Merck, GER) ile üzerine lamel yerleştirilerek kapatıldı (Tablo 3.1). Tüm örnekler ışık mikroskobu (Olympus BX-43, JP) ile incelendi ve fotoğrafları çekildi.

Tablo 3.1: Hematoksilen-Eozin boyama protokolü

İŞLEM		**SÜRE**
	Oda sıcaklığı	30 Dakika
Yıkama	Pbs I (37^0C)	30 Dakika
	Pbs II (37^0C)	30 Dakika
Dehidratasyon	Distile su	5 Dakika
Dehidratasyon	%70 Etil Alkol	1 Dakika
	%80 Etil Alkol	1 Dakika
	%96 Etil Alkol	1 Dakika
Dehidratasyon	Ksilen	5 Dakika
Rehidratasyon	%96 Etil Alkol	1 Dakika
	%80 Etil Alkol	1 Dakika
	%70 Etil Alkol	1 Dakika
Yıkama	Akar Su	5 Dakika
Boyama	Hematoksilen	1 Dakika
Yıkama	Akar Su	5 Dakika
Diferansiyasyon	Asit- Alkol	5 Saniye
Yıkama	Akar Su	2 Dakika
Boyama	Eozin	45 Saniye
Yıkama	Akar Su	5 Dakika
	%70 Etil Alkol	1 Dakika
	%80 Etil Alkol	1 Dakika
	%95 Etil Alkol	1 Dakika
Kurutma	Oda Sıcaklığı	
Şeffaflaştırma	Ksilen I	10 Dakika
	Ksilen II	10 Dakika
Kapatma	Entellan	

3.8. İMMUNOHİSTOKİMYASAL BOYAMA

3.8.1. FROZEN KESİTLERİN İMMÜNOHİSTOKİMYASAL BOYAMASI

İmmünohistokimyasal analiz için kryostat (CM1100, Leica, GER) içersinde dondurma mediumu (020108926, Jung, GER) ile oluşturulan bloklardan alınan kesitler -20^{0}C den çıkarılıp oda sıcaklığında 30 dakika bekletildi. Oda ısısında bekletilen kesitler 37^{0}C'lik PBS solüsyonunda 2 defa 30'ar dakika bekletildi. İmmunohistokimya kalemi (Pap-Pen, Invitrogen, UK) ile etrafında hidrofobik alan oluşturulan kesitler 3 kez 5 dakika 4^{0}C'lik PBS ile yıkandı. Kesitler 3 kez 5'er dakika PBS ile yıkandıktan sonra endojen peroksidaz aktivitesini inhibe etmek için %3'lük H_2O_2 (K-40391897, Merck, GER) oda sıcaklığında 10 dakika uygulandı. Daha sonra kesitler tekrar 3 kez 5 dakika PBS ile yıkandı ve 1 saat bloklama solüsyonu (TP-125-HL, Thermo Scientific, USA) ile inkübe edildi. Kesitlerden solüsyon uzaklaştırıldı ve anti-LIFR (22779-1-AP, Proteintech. USA), anti-pan-sitokeratin (SC-8018, Santa Cruz, USA), anti-müsin 1 (SC-53381, Santa Cruz, USA), anti-matriks metalloproteinaz 9 (SC-6840, Santa Cruz, USA), anti-CD146 (SC18837, Santa Cruz, USA) primer antikorları kullanılarak +4^{0}C'de bütün gece inkübe edildi. Inkübasyon sonunda PBS ile 3 defa 5'er dakika yıkanan kesitler 30 dakika primer antikor ile uyumlu biotinlenmiş sekonder antikor (TP-125-HL, Thermo Scientific, USA) ile inkübe edildi. Kesitlerin 3 defa 5'er dakika PBS ile yıkanmasının ardından 30 dakika streptavidin-HRP (TP-125-HL, Thermo Scientific, USA) uygulandı ve tekrar PBS ile 3 defa 5'er dakika yıkandı. İmmunoreaktivitenin görünür hale gelmesi için Diaminobenzidin (DAB) kromojeni (TA-125-HD, Thermo Scientific, USA) ile 5-10 dakika boyanan kesitler artalan boyaması için Mayer's Hematoksilen (TA-125-MH, Thermo Scientific, USA) ile 1 dakika artalan boyaması için tutuldu. Tüm kesitler distile su ile yıkanmanın ardından (boya fazlası uzaklaşıncaya kadar) immunohistokimyasal kapatma vasatı (DMM-125, Spring Bioscience, USA) ile üzerine lamel yerleştirilerek kapatıldı (Tablo 3.2). Negatif kontrol kesitlerine primer antikorlar uygulanmadı ve diğer tüm basamaklar aynı şekilde gerçekleştirildi. Her grup için deneyler üç kez tekrarlandı. Hazırlanan prereparatlar ışık mikroskobu altında incelendi (Olympus BX-43, JP) ve

fotoğrafları çekildi. İmmunohistokimyasal analizler Image-j programı ile değerlendirildi ve istatiksel olarak veriler analiz edildi.

Tablo 3.2: Frozen kesitlerin indirekt immünohistokimya boyama protokolü

İŞLEM		**SÜRE**
	Oda sıcaklığı	30 Dakika
Yıkama	Pbs I (37^0C)	30 Dakika
	Pbs II (37^0C)	30 Dakika
	Pbs	3x5 Dakika
	Pap Pen	
Peroksidaz Bloklama	%3'lük Hidrojen Peroksit (H_2O_2)	5 Dakika
Yıkama	PBS	3x5 Dakika
Bloklama	Bloklama Solüsyonu	1 Saat
Primer Antikor	Primer Antikor	18 Saat (4^0C'de)
Yıkama	PBS	3x5 Dakika
Sekonder Antikor	Biotinlenmiş Sekonder Antikor	30 Dakika
Yıkama	PBS	3x5 Dakika
	Streptavidin	30 Dakika
Yıkama	PBS	3x5 Dakika
	DAB (Diamino Benzidin)	5-10 Dakika
Yıkama	Distile Su	3x5 Dakika
Artalan Boyaması	Mayer's Hematoksilen	1 Dakika
Yıkama	Distile Su	10 Dakika
Kapatma	Kapatma Vasatı	

3.8.2. HÜCRE İMMÜNOHİSTOKİMYASAL BOYAMASI

Oluşturulan invitro endometrial organoid modeli steril PBS (LM-S2042/500, Biosera, FR) ile yıkandı ve %4'lük paraformaldehit (PFA - pH 7,4; TP704404-415, Merck, GER) ile 30 dk oda ısısında tespit edildi. Fiksasyondan sonra 30 dk arayla 2 defa PBS yıkamasının ardından permeabilizasyon için %0,1'lik Triton®-X-100 (A4977-0100, AppliChem, GER) ile 15 dakika buz üzerinde muamele edildikten sonra tekrar 5 dk arayla 3 kez PBS ile yıkama işlemi gerçekleştirildi. Daha sonra hücreler %3'lük Hidrojen Peroksit (H_2O_2; K31355100 303, Merck, GER) 10 dk inkübasyon sonunda tekrar 5 dk arayla 3 kez PBS ile yıkama işlemi gerçekleştirildi. Hücreler 1 saat bloklama solüsyonu (TP-125-HL, Thermo Scientific, USA) uygulamasından sonra yıkama işlemi gerçekleştirilmeden belirlenen anti-LIFR (22779-1-AP, Proteintech. USA), anti-pan-sitokeratin (SC-8018, Santa Cruz, USA), anti-müsin 1 (SC-53381, Santa Cruz, USA), anti-matriks metalloproteinaz 9 (SC-6840, Santa Cruz, USA), anti-CD146 (SC18837, Santa Cruz, USA) primer antikorları ile 1 gece +4ºC'de inkübe edildi. Ertesi sabah 5 dk arayla 3 kez PBS ile yıkandıktan sonra, 30 dakika primer antikor ile uyumlu biotinlenmiş sekonder antikor (TP-125-HL, Thermo Scientific, USA) ile inkübe edildi. Hücrelerin 3 defa 5'er dakika PBS ile yıkanmasının ardından 30 dakika streptavidin-HRP (TP-125-HL, Thermo Scientific, USA) uygulandı ve tekrar PBS ile 3 defa 5'er dakika yıkandı. İmmunoreaktivitenin görünür hale gelmesi için Diaminobenzidin (DAB) kromojeni (TA-125-HD, Thermo Scientific, USA) ile 5-10 dakika boyanan hücreler 1 dakika da artalan boyaması için Mayer's Hematoksilen (TA-125-MH, Thermo Scientific, USA) ile tutuldu. Mayers'in Hematoksilen boyamasından sonra distile su ile yıkanarak örnekler immunositokimya kapatma vasatı ile (DMM-125, Spring Bioscience, USA) ile kapatıldı ve ışık mikroskobunda (BX43, Olympus, JP) ile incelenerek fotoğrafları çekildi. Negatif kontrol gruplarına primer antikorlar uygulanmadı ve diğer tüm basamaklar aynı şekilde gerçekleştirildi (Tablo 3.3). Her grup için deneyler üç kez tekrarlandı. İmmunohistokimyasal analizler Image-j programı ile değerlendirildi ve istatiksel olarak veriler analiz edildi.

Tablo 3.3: Hücre indirekt immünohistokimya boyama protokolü

İŞLEM		**SÜRE**
Fiksasyon	PFA	30 Dakika
Yıkama	Pbs I	30 Dakika
	Pbs II	30 Dakika
Peroksidaz Bloklama	%3'lük Hidrojen Peroksit (H_2O_2)	10 Dakika
Yıkama	PBS	3x5 Dakika
Bloklama	Bloklama Solüsyonu	1 Saat
Primer Antikor	Primer Antikor	18 Saat (4^0C'de)
Yıkama	PBS	3x5 Dakika
Sekonder Antikor	Biotinlenmiş Sekonder Antikor	30 Dakika
Yıkama	PBS	3x5 Dakika
	Streptavidin	30 Dakika
Yıkama	PBS	3x5 Dakika
	DAB (Diamino Benzidin)	5-10 Dakika
Yıkama	Distile Su	3x5 Dakika
Artalan Boyaması	Mayer's Hematoksilen	1 Dakika
Yıkama	Distile Su	10 Dakika
Kapatma	Kapatma Vasatı	

3.9. İMMUNOREAKTİVİTENİN DEĞERLENDİRİLMESİ

İmmunositokimya boyamalarındaki yoğunluklar boyanma şiddetine göre negatif (-), zayıf (+), orta (++), kuvvetli (+++) ve çok kuvvetli (++++) şiddette pozitif olmak üzere iki histolog tarafından farklı zamanlarda değerlendirildi.

3.10. İSTATİSTİKSEL ANALİZ

İmmunohistokimyasal boyama yoğunlukları Image-j analiz programı ile değerlendirildi. Her bir grupta 10 alanda renk skalasına göre alan yoğunlukları ölçüldü. Veriler Tek yönlü-ANOVA testi istatistiksel olarak analiz edildi. Ortalama ve standart sapmaları elde edildi. Çalışma gruplarının birbiri ile anlamlı olup olmadıkları Mann-Whitney U testi ile karşılaştırılmaları sonrasında $p<0,05$ olan veriler istatistiksel olarak anlamlı kabul edildi.

4. BULGULAR

4.1. HÜCRE KÜLTÜRÜ BULGULARI

4.1.1. İNSAN MEZENKİMAL KÖK HÜCRE KÜLTÜRÜ

iMKH'leri çözdürüldükten sonra uygun kültür ortamında kültüre edildiğinde kültürün 1. gününde hücrelerin kültür kabına yapıştığı, kültüre devam edildiğinde fibroblast benzeri iğsi yapılarını koruyup nükleuslarının simetrik yerleşimli olduğu (Şekil 4.1A), her iki günde bir vasatı değiştirilerek kültüre devam edildiğinde çoğalarak (Şekil 4.1B – 4.1C) kültürün 6. gününde %80 konfluent oldukları gözlendi (Şekil 4.1D).

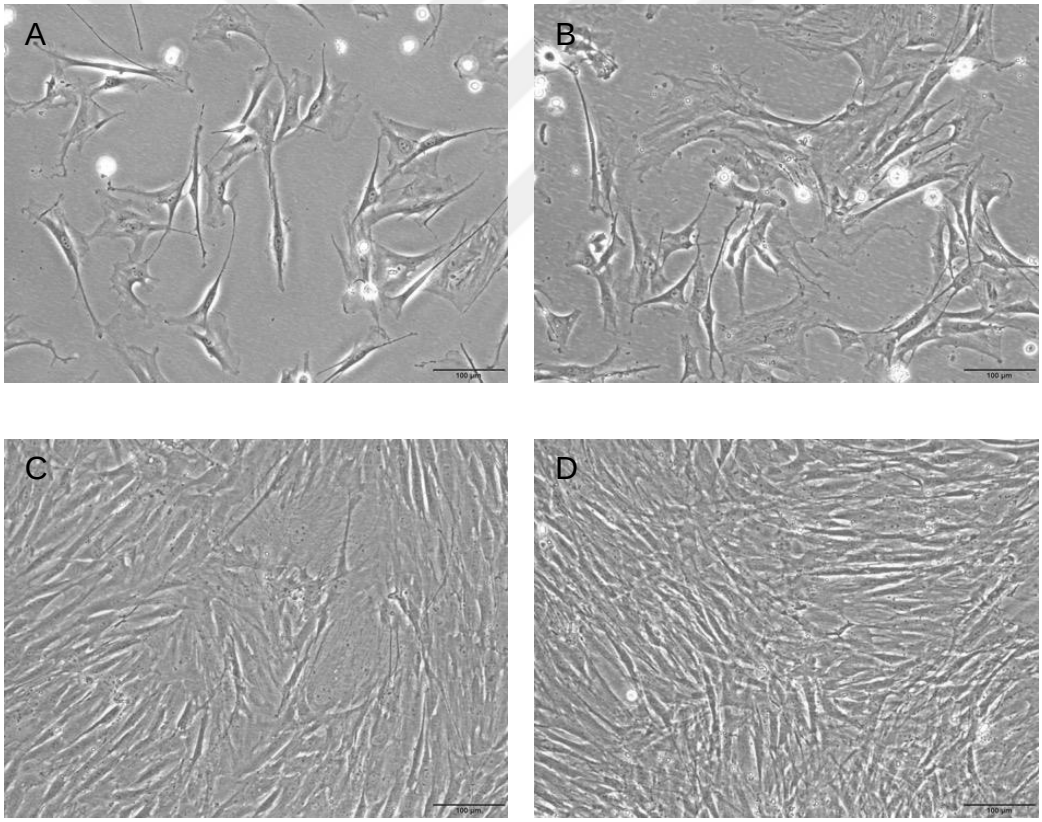

Şekil 4.1: İnsan mezenkimal kök hücreleri (iMKH) kültürü. Kültürün 1. (A), 2. (B), 4. (C) ve 6. (D) günlerdeki faz kontrast görüntüleri. Ölçek: 100 µm.

4.1.2. İN VİTRO ENDOMETRİAL ORGANOİD MODELİ

Oluşturulan in vitro endometrial organoid modelinin 3. günden itibaren hücrelerin artarak birleşmeye başladıkları gözlendi (Şekil 4.2A). İn vitro endometrial organoid modeline çoğaltılması ve geliştirilmesi planlanarak 6 günde bir pasajlama işlemi yapıldı (Şekil 4.2B). Deneyimizde planlanan çalışma grupları için 1. Ve 3. Pasaj sonrası elde edilen in vitro endometrial organoid modelleri kullanıldı. Yapılan 1.pasaj sonrası primer kültürün 14. gününden itibaren invitro endometrial organoid modelinde endometriyumda olduğu gibi epitel ve bez oluşumları gözlendi (Şekil 4.2C).



Şekil 4.2: İnvitro endometrial organoid modeli kültürünün 3. (A), 6. (B) ve 14. (C) günlerdeki faz kontrast görüntüleri. Ölçek: 100 µm.

İnvitro endometrial organoid modelinde bez ve epitel oluşumları gözlendikten sonra belirlenen çalışma grupları oluşturuldu (Şekil 4.3).

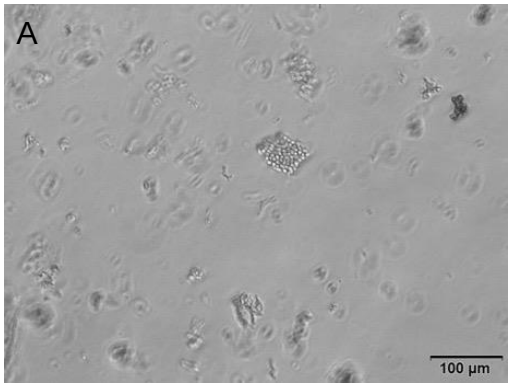
A
100 µm

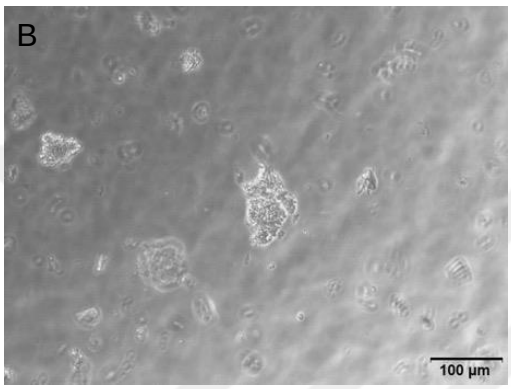
B
100 µm

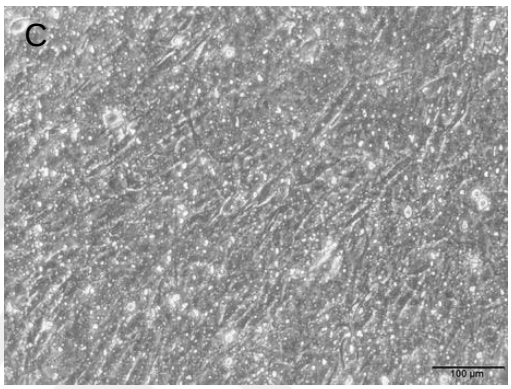
C
100 µm

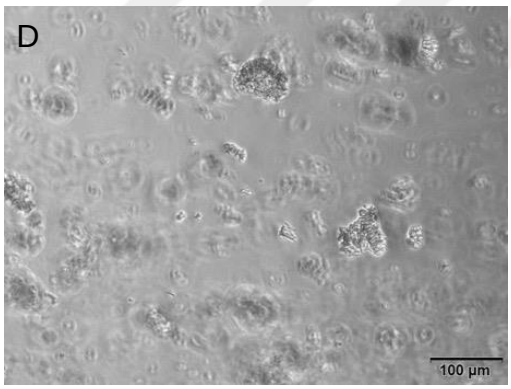
D
100 µm

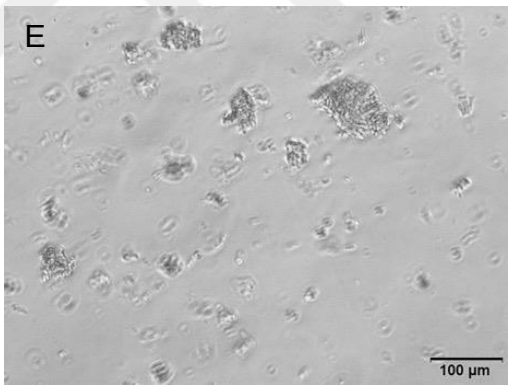
E
100 µm

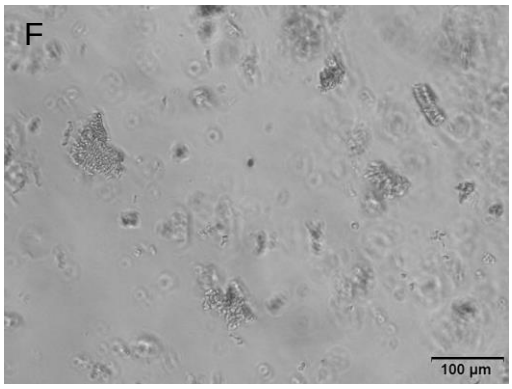
F
100 µm

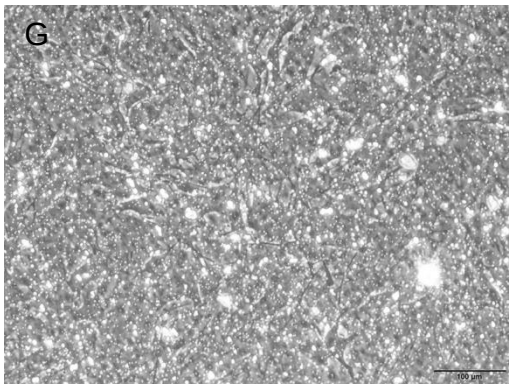
G
100 µm

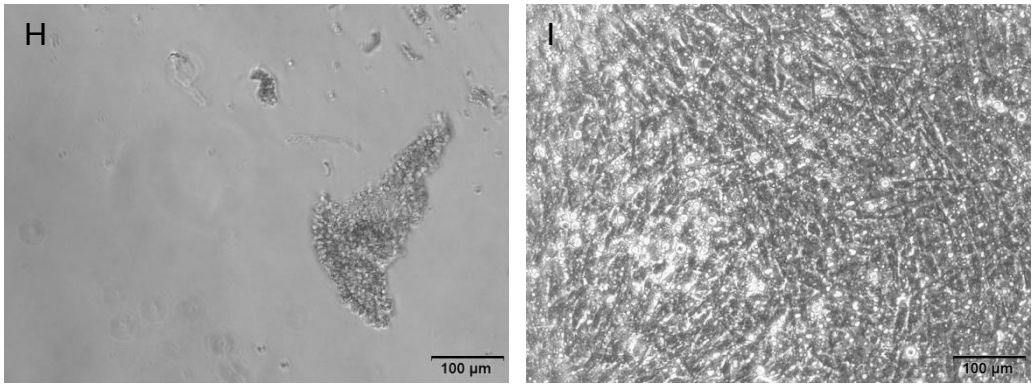

Şekil 4.3: İnvitro endometrial organoidlerden grup 1 (A), grup 2 (B), grup 2 hücreleri ile ko-kültüre edilen iMKH'leri (C), grup3a (D), grup 3b (E), grup 4a (F) grup 4a hücreleri ile ko-kültüre edilen iMKH'leri (G), grup 4b (H) ve grup 4b hücreleri ile ko-kültüre edilen iMKH'lerinin (I) faz kontrast görüntüleri. Ölçek: 100 µm.

4.2. HİSTOKİMYASAL BULGULAR

Çalışmada pasaj sonrasında elde edilen örnekler frozen gömme protokolü sonrasında alınan kesitlerde organoid yapısından ziyade, tek tek veya çok az sayıda hücre kümeleri olduğu görüldü (Şekil 4.4). Özellikle pasaj sonrasında frozen gömmede organoid modelin istenilen şekilde olmamasından dolayı, histokimyasal ve immunohistokimyasal analizler için uzun süreli kültür protokolü kullanılarak yapılan kültür örnekleri kullanıldı.

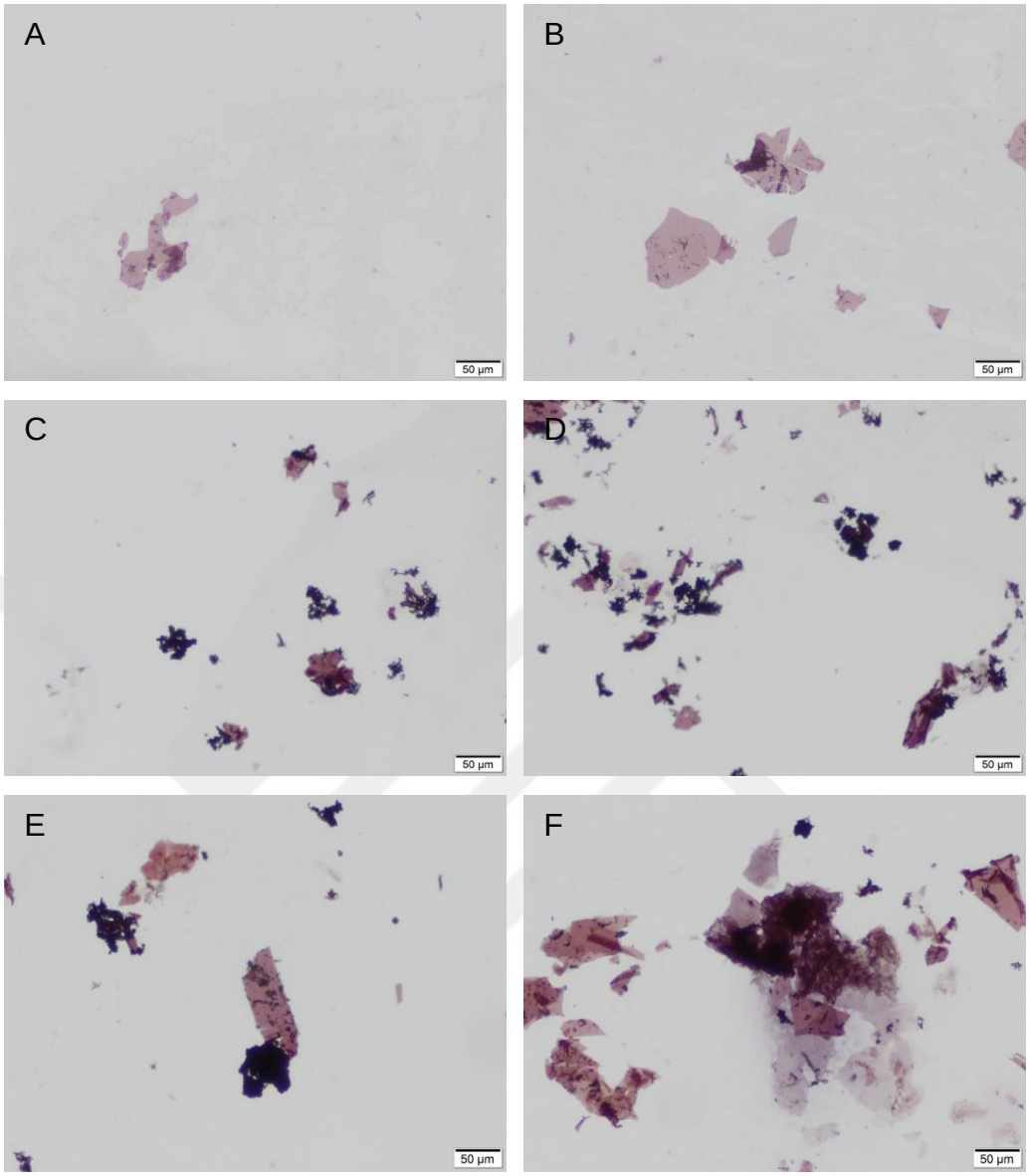

Şekil 4.4: İnvitro endometrial organoid modelinin alınan frozen kesitler sonrası çalışma gruplarından grup 1 (A), grup 2 (B) ışık mikroskobu, grup 3a (C), grup 3b (D), grup 4a (E) ve grup 4b nin (F) hematoksilen eozin boyama ışık mikroskobi görüntüleri. Ölçek 50 µm.

Oluşturulan in vitro endometrial organoid modelinin 1.pasajı kullanılarak oluşturulan çalışma gruplarına yapılan hematoksilen eozin boyamasında tüm gruplarda epitel ve bez oluşumları görüldü (Şekil 4.5). Bunun dışında iMKH ile ko-kültür yapılan gruplarda (Grup 4a ve Grup 4b) ek olarak invitro endometrial organoid modeli dışında yuvarlak, epitel hücreleri arasında ve bir miktar daha büyük hücrelerin olduğu saptandı (Şekil 4.5B, Şekil 4.5E, Şekil

4.5F). Sekresyon evrelerindeki gruplarda (Şekil 4.5C, Şekil 4.5D, Şekil 4.5E, Şekil 4.5F) ise bez ve epitel oluşumlarının proliferasyon evrelerindeki gruplara (Şekil 4.5A, Şekil 4.5B) göre daha fazla olduğu görüldü.

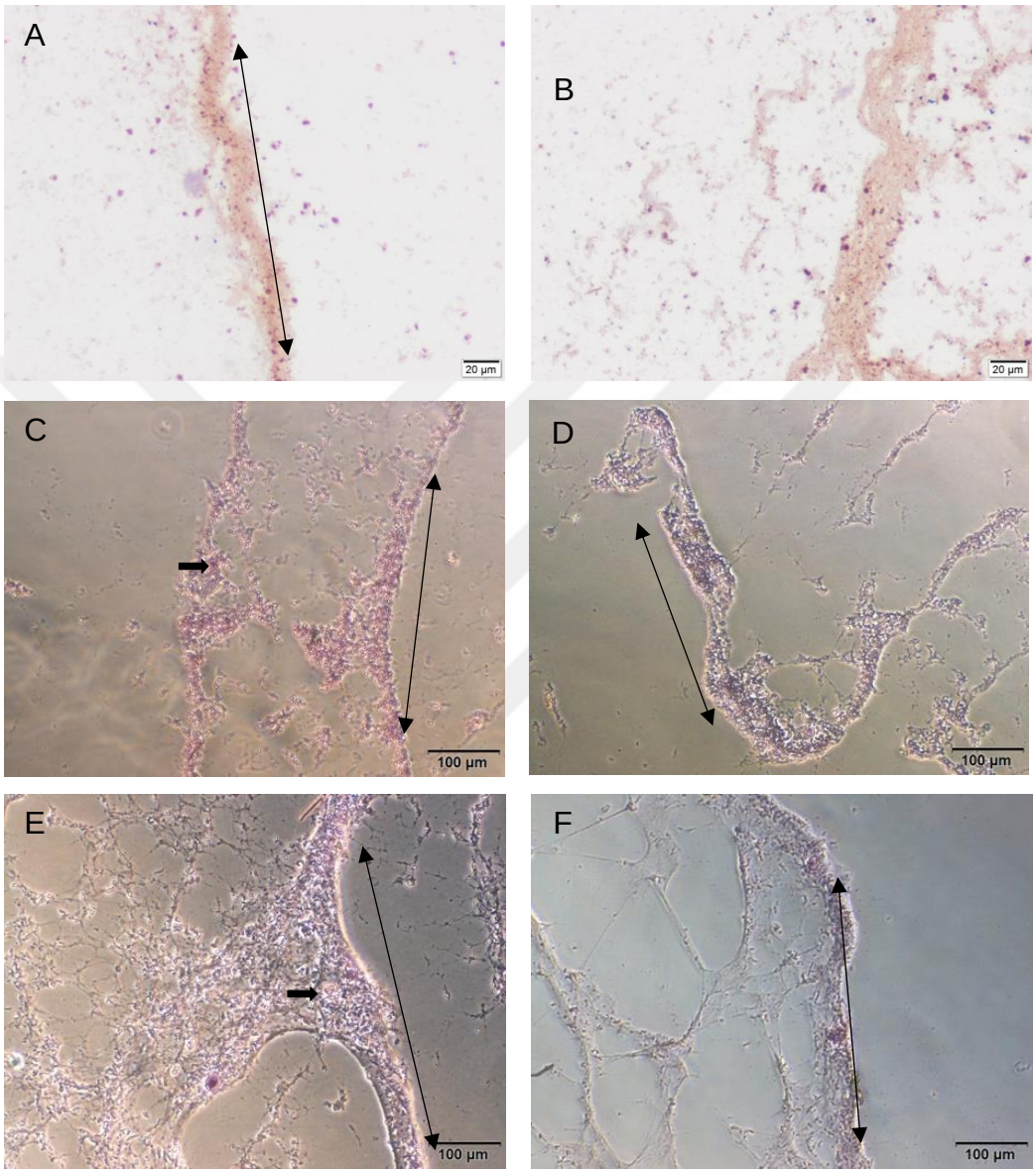

Şekil 4.5: İnvitro endometrial organoid modeli çalışma gruplarından grup 1 (A), grup 2 (B) ışık mikroskobu, grup 3a (C), grup 3b (D), grup 4a (E) ve grup 4b nin (F) hematoksilen eozin boyaması faz kontrast görüntüleri. ➡: bez oluşumu, ◄►: epitel oluşumu. Ölçek: A, B: 20 µm, C-F: 100 µm.

4.3. İMMUNOHİSTOKİMYASAL BULGULAR

İnvitro endometrial organoid modeli kullanılarak oluşturulan çalışmada tüm grup örneklerinde endometrial değişikliklerin ve implantasyon potansiyel belirteçlerinin (LIFR, Pan-sitokeratin, müsin 1, MMP9, CD146) dağılımları indirekt immunohistokimyasal analiz yöntemi ile incelendi.
İmmunohistokimya çalışmaları için endometrial organoid örnekleri eş zamanlı boyanmak üzere fiksasyon sonrası $+4^0$C de beklemesinden dolayı matrijel içerisinde kristalleşmeler olduğu görüldü (Şekil 4.6, Şekil 4.8, Şekil 4.9, Şekil 4.10, Şekil 4.11,).

4.3.1. LIFR İMMÜNOREAKTİVİTESİ

Proliferasyon evresindeki endometrial organoid kültürü olan grup 1'de LIFR immunoreaktivitesi orta şiddette (++) iken (Şekil 4.6A, Tablo 4.1), imaje-j analiz sonrasında immunoreaktivite yoğunluğunun 16,82 ± 11,45 olduğu (Tablo 4.2, Şekil 4.7A), iMKH ile ko-kültüre edilen proliferasyon evresindeki organoid modelinde (grup 2) LIFR dağılımının kuvvetli şiddette (+++) ve 32,16 ± 24,65 olduğu saptandı (Şekil 4.6B, Şekil 4.7A, Tablo 4.1, Tablo 4.2). Sekresyon evresindeki endometrial organoid modelinde (grup 3a) LIFR dağılımının blastokist ilavesi yapılan sekresyon evresindeki organoid modeli (grup 3b) ile benzer olduğu ve çok kuvvetli şiddette (++++) olduğu görüldü (Şekil 4.6C, Şekil 4.6D, Tablo 4.1), yoğunluklarının ise sırasıyla 24,65 ± 21,28 ve 7,191 ± 7,989 olduğu izlendi (Şekil 4.6C, Şekil 4.7A, Tablo 4.1, Tablo 4.2). iMKH ile ko-kültüre edilen sekresyon evresindeki organoid modelinde (grup 4a) kuvvetli şiddette (+++) saptanan LIFR immunoreaktivitesinin (Şekil 4.6E, Tablo 4.1) yoğunluğunun 22,12 ± 15,94 iken (Tablo 4.2, Şekil 4.7A), blastokist ilavesi sonrasında (grup 4b) orta şiddette (++) ve 27,23 ± 15,04 olduğu görüldü (Şekil 4.6F, Şekil 4.7A, Tablo 4.1, Tablo 4.2).

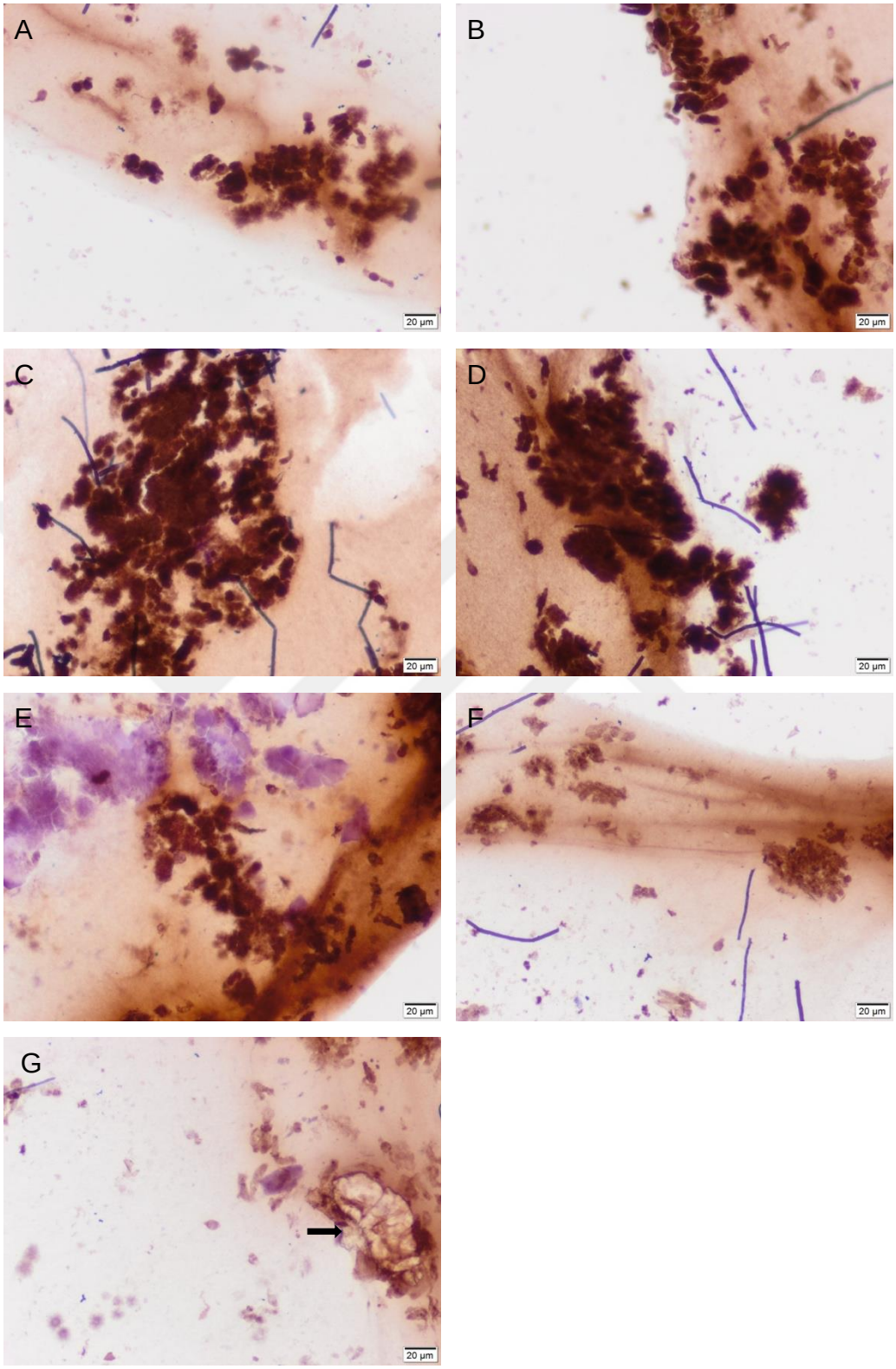

Şekil 4.6: Grup 1 (A), grup 2 (B), grup 3a (C), grup 3b (D), grup 4a (E) ve grup 4b (F) invitro endometrial organoid modellerinde LIFR immünoreaktivitesi. ➡: bez oluşumu (G). LIFR immünoreaktivite farklılığının grup 1 – grup 2 arasında anlamlı olduğu görüldü. Ölçek 20 µm.

Çalışmamızda kullandığımız tüm antikorların yoğunlukları Tablo 4.1 de toplu olarak verilmiştir.

Tablo 4.1: Çalışma gruplarına göre immunohistokimyasal boyama yapılan proteinlerin gösterdikleri immunoreaktivite şiddetleri.

	ÇALIŞMA GRUPLARI					
	Grup 1	Grup 2	Grup 3a	Grup 3b	Grup 4a	Grup 4b
LIFR	++	+++	++++	++++	+++	++
Pan-sitokeratin	+++	++	++++	++++	++++	++
Müsin 1	+++	+++	++	++	++	+++
MMP9	++	+++	++++	++++	++	++
CD146	+++	+++	++	+++	++++	++++

Image-j programı kullanılarak gruplar arası immunohistokimyasal yoğunluk analizlerinin istatistiksel verileri ortalama ± Standart sapma (SD) olarak Tablo 4.2 de ve Şekil 4.5 te toplu olarak verilmiştir.

Tablo 4.2: Çalışma gruplarına göre immunohistokimyasal boyamaların yoğunluk analizleri (ortalama ± SD).

	ÇALIŞMA GRUPLARI					
	Grup 1	Grup 2	Grup 3a	Grup 3b	Grup 4a	Grup 4b
LIFR	16,82 ± 11,45	32,16 ± 24,65	24,65 ± 21,28	7,191 ± 7,989	22,12 ± 15,94	27,23 ± 15,04
Pan-sitokeratin	5,19 ± 4,471	34,4 ± 23,35	20,54 ± 18,96	47,09 ± 30,51	42,75 ± 21,26	13,75 ± 9,038
Müsin 1	7,258 ± 3,537	33,58 ± 18,41	13,09 ± 19,48	6,23 ± 1,328	25,35 ± 18,5	14,76 ± 13,09
MMP9	38,53 ± 28,11	6,86 ± 4,105	20,39 ± 26,11	16,83 ± 22,7	4,637 ± 3,014	8,661 ± 6,562
CD146	4,957 ± 3,452	4,472 ± 4,985	16,79 ± 19,12	7,191 ± 7,989	16,29 ± 8,595	11,18 ± 13,19

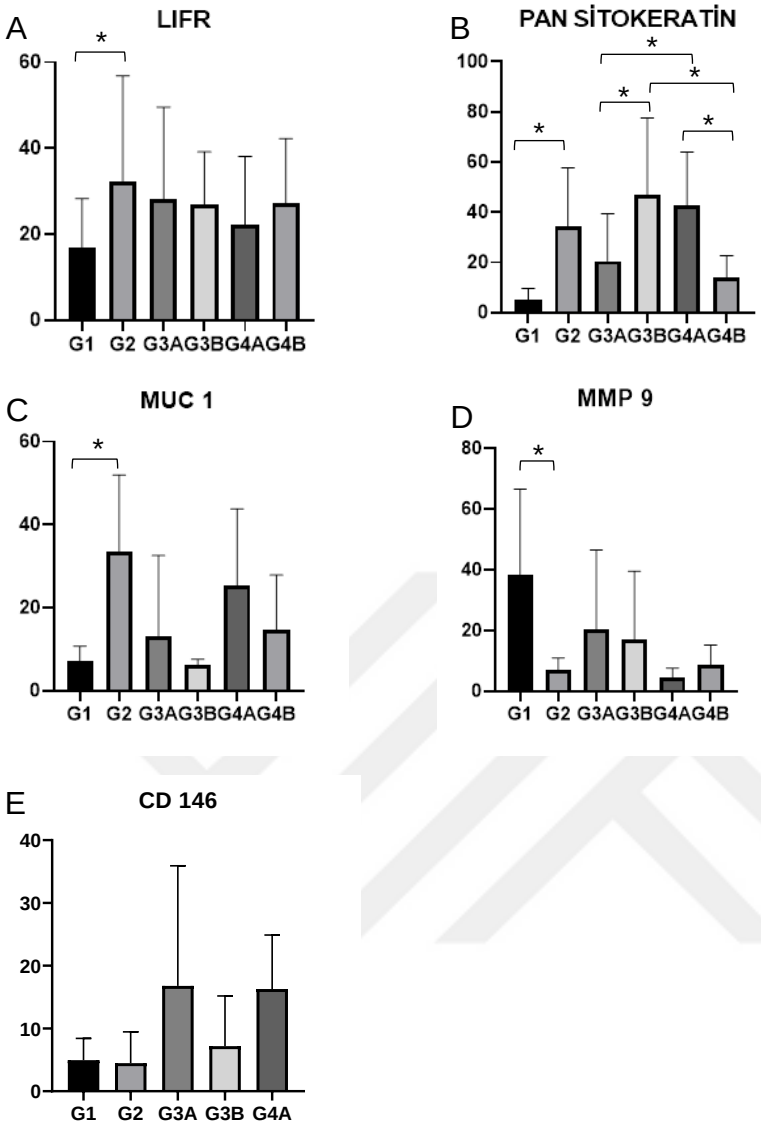

Şekil 4.7: Çalışma gruplarına göre LIFR (A), Pan-sitokeratin (B), Müsin-1 (MUC 1) (C), MMP9 (D), CD146 (E) immunohistokimyasal boyamaların yoğunluk analizlerinin grafiklerle gösterimi. G1: Grup 1, G2: Grup 2, G3A: Grup 3a, G3B: Grup 3b, G4A: Grup 4a ve G4B: Grup 4b. İstatiksel olarak karşılaştırılıp verileri anlamlı olarak bulunan ($p<0,05$) gruplar yıldız işareti (*) ile gösterilmiştir.

4.3.2. PAN-SİTOKERATİN İMMÜNOREAKTİVİTESİ

Proliferasyon evresindeki endometrial organoid kültürü olan grup 1'de pan-sitokeratin immunoreaktivitesi kuvvetli şiddette (+++) iken (Şekil 4.8A, Tablo 4.1) yoğunluğunun 5.19 ± 4.471 olduğu (Şekil 4.7B, Tablo 4.2), iMKH

ile ko-kültüre edilen proliferasyon evresindeki organoid modelinde (grup 2) pan-sitokeratin dağılımının orta şiddette (++) olduğu ve yoğunluğu 34,4 ± 23,35 olduğu saptandı (Şekil 4.7B, Şekil 4.8B, Tablo 4.1, Tablo 4.2,). Sekresyon evresindeki endometrial organoid modelinde (grup 3a) pan-sitokeratin dağılımının blastokist ilavesi yapılan sekresyon evresindeki organoid model grubu (grup 3b) ve iMKH ile ko-kültüre edilen sekresyon evresindeki organoid modeli (grup 4a) ile benzer olduğu ve çok kuvvetli şiddette (++++) olduğu yoğunluklarının sırasıyla 20,54 ± 18,96, 47,09 ± 30,51 ve 42,75 ± 21,26 olduğu izlendi (Şekil 4.7B, Şekil 4.8C, Şekil 4.8D, Şekil 4.8E, Tablo 4.1, Tablo 4.2). Blastokist ilavesi yapılan iMKH ile ko-kültüre olan sekresyon evresindeki organoid model grubunda (grup 4b) ise pan-sitokeratin immunoreativitesinin azaldığı ve orta şiddette (++) olduğu ve yoğunluğunda 13,75 ± 9,038 olduğu hesaplandı (Şekil 4.7B, Şekil 4.8F, Tablo 4.1, Tablo 4.2).

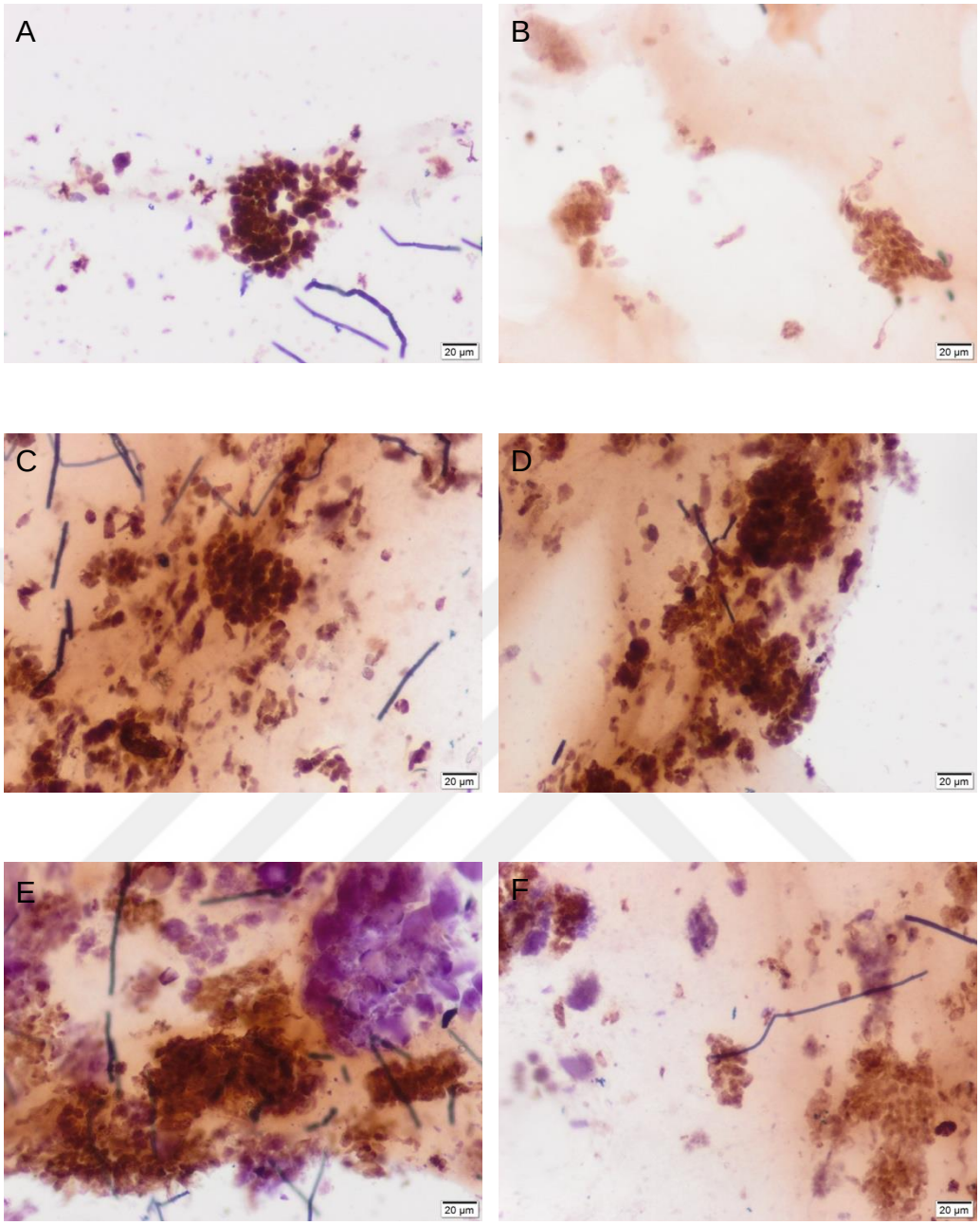

Şekil 4.8: Grup 1 (A), grup 2 (B), grup 3a (C), grup 3b (D), grup 4a (E) ve grup 4b (F) invitro endometrial organoid modellerinde pan-sitokeratin immünoreaktivitesi. Pan-sitokeratin immünoreaktivite farklılığının grup 1 – grup 2, grup 3a – grup 3b, grup 3a – grup 4a, grup 3b – grup 4b ve grup 4a – grup 4b arasında anlamlı olduğu görüldü. Ölçek 20 µm.

4.3.3. MÜSİN 1 İMMÜNOREAKTİVİTESİ

Proliferasyon evresindeki endometrial organoid kültürü olan grup 1, iMKH ile ko-kültüre edilen proliferasyon evresindeki organoid modelinde

(grup 2) müsin 1 dağılımı kuvvetli şiddette (+++) idi (Şekil 4.9A, Şekil 4.9B, Tablo 4.1). Yoğunlukları ise sırasıyla 7,258 ± 3,537 ve 33,58 ± 18,41 olduğu analiz edildi (Şekil 4.7C, Tablo 4.2). Sekresyon evresindeki endometrial organoid modelinde (grup 3a) ise müsin 1 dağılımının blastokist ilavesi yapılan sekresyon evresindeki organoid model grubu (grup 3b) ve iMKH ile ko-kültüre edilen sekresyon evresindeki organoid modeli (grup 4a) ile benzer olduğu ve orta şiddette (++) olduğu izlendi (Şekil 4.9C, Şekil 4.9D, Şekil 4.9E, Tablo 4.1). Yoğunluklarının ise sırasıyla 13,09 ± 19,48, 6,23 ± 1,328 ve 14,76 ± 13,09 olduğu analiz edildi (Şekil 4.7C, Tablo 4.2). Blastokist ilavesi yapılan iMKH ile ko-kültüre edilen sekresyon evresindeki organoid modelinde (grup 4b) ise müsin 1 immunoreaktivitesinin artarak kuvvetli şiddette (+++) olduğu görüldü (Şekil 4.9F, Tablo 4.1), yoğunluğu ise 14,76 ± 13,09 olarak hesaplandı (Şekil 4.7C, Tablo 4.2).

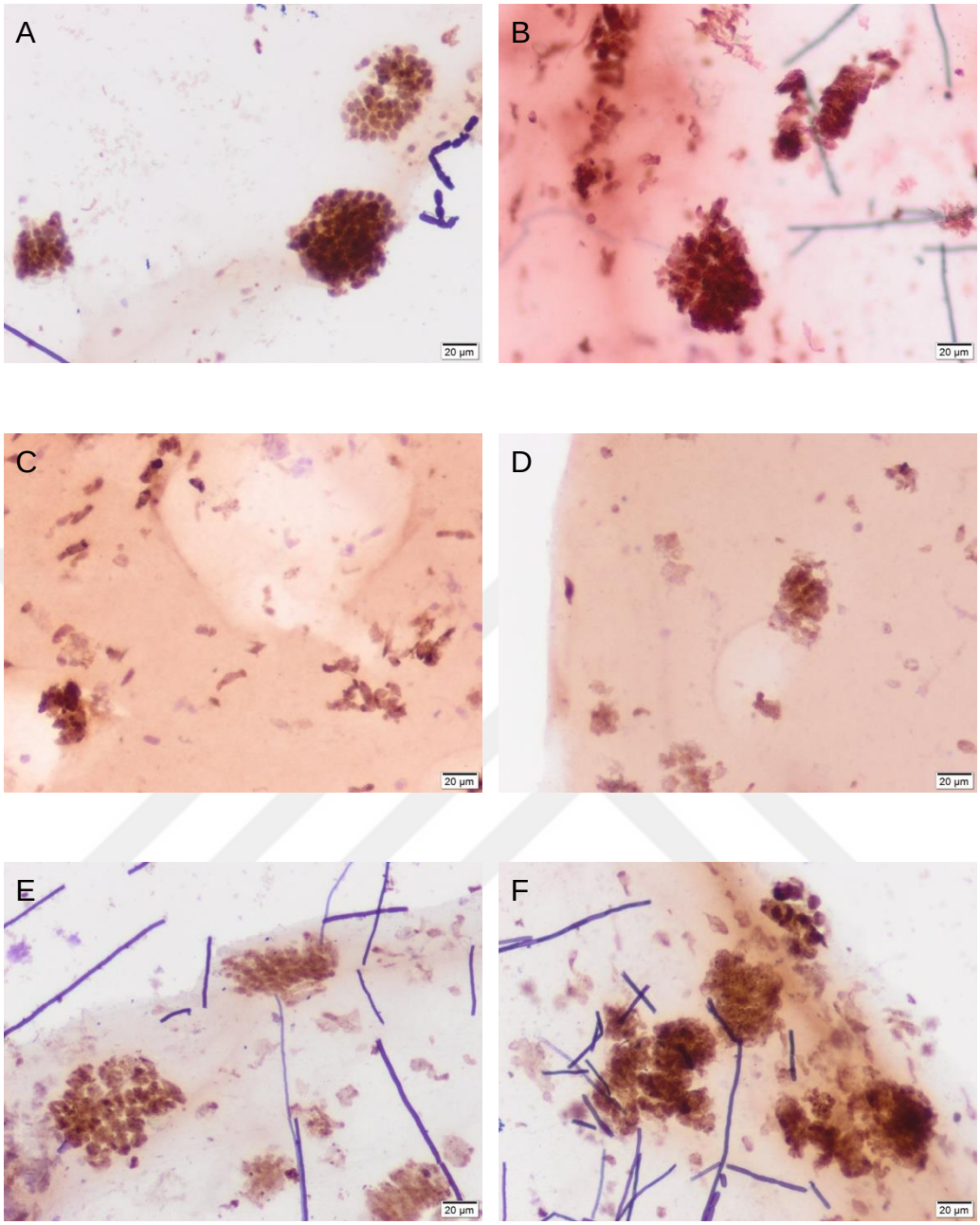

Şekil 4.9: Grup 1 (A), grup 2 (B), grup 3a (C), grup 3b (D), grup 4a (E) ve grup 4b (F) invitro endometrial organoid modellerinde müsin 1 immünoreaktivitesi. Müsin 1 immünoreaktivite farklılığının grup 1 – grup 2 arasında anlamlı olduğu görüldü. Ölçek 20 µm.

4.3.4. MMP9 İMMÜNOREAKTİVİTESİ

Proliferasyon evresindeki endometrial organoid kültürü olan grup 1'de MMP9 immunoreaktivitesi orta şiddette (++) (Şekil 4.10A, Tablo 4.1), yoğunluğu 38,53 ± 28,11 (Şekil 4.7D, Tablo 4.2) iken; iMKH ile ko-kültüre

edilen proliferasyon evresindeki organoid modelinde (grup 2) MMP9 dağılımının kuvvetli şiddette (+++) ve yoğunluğun 6,86 ± 4,105 olduğu saptandı (Şekil 4.7D, Şekil 4.10B, Tablo 4.1, Tablo 4.2). Sekresyon evresindeki endometrial organoid modelinde (grup 3a) MMP9 dağılımının blastokist ilavesi yapılan sekresyon evresindeki organoid model grubu (grup 3b) ile benzer olduğu ve çok kuvvetli şiddette (++++) ve yoğunluklarının sırasıyla 20,39 ± 26,11 ve 16,83 ± 22,7 olduğu izlendi (Şekil 4.7D, Şekil 4.10C, Şekil 4.10D, Tablo 4.1, Tablo 4.2) MKH ile ko-kültüre edilen sekresyon evresindeki organoid modelinde (grup 4a) orta şiddette (++) saptanan MMP9 immunoreaktivitesi (Şekil 4.10E, Tablo 4.1), yoğunluğu 4,637 ± 3,014 idi (Şekil 4.7D, Tablo 4.2). MKH ile ko-kültüre edilen sekresyon evresindeki organoid modeline blastokist ilavesi sonrasında (grup 4b) ise MMP9 İimmünoreaktivitesinin değişmediği yoğunluğunun ise 8,661 ± 6,562 olduğu saptandı (Şekil 4.7D, Şekil 4.10F, Tablo 4.1, Tablo 4.2).

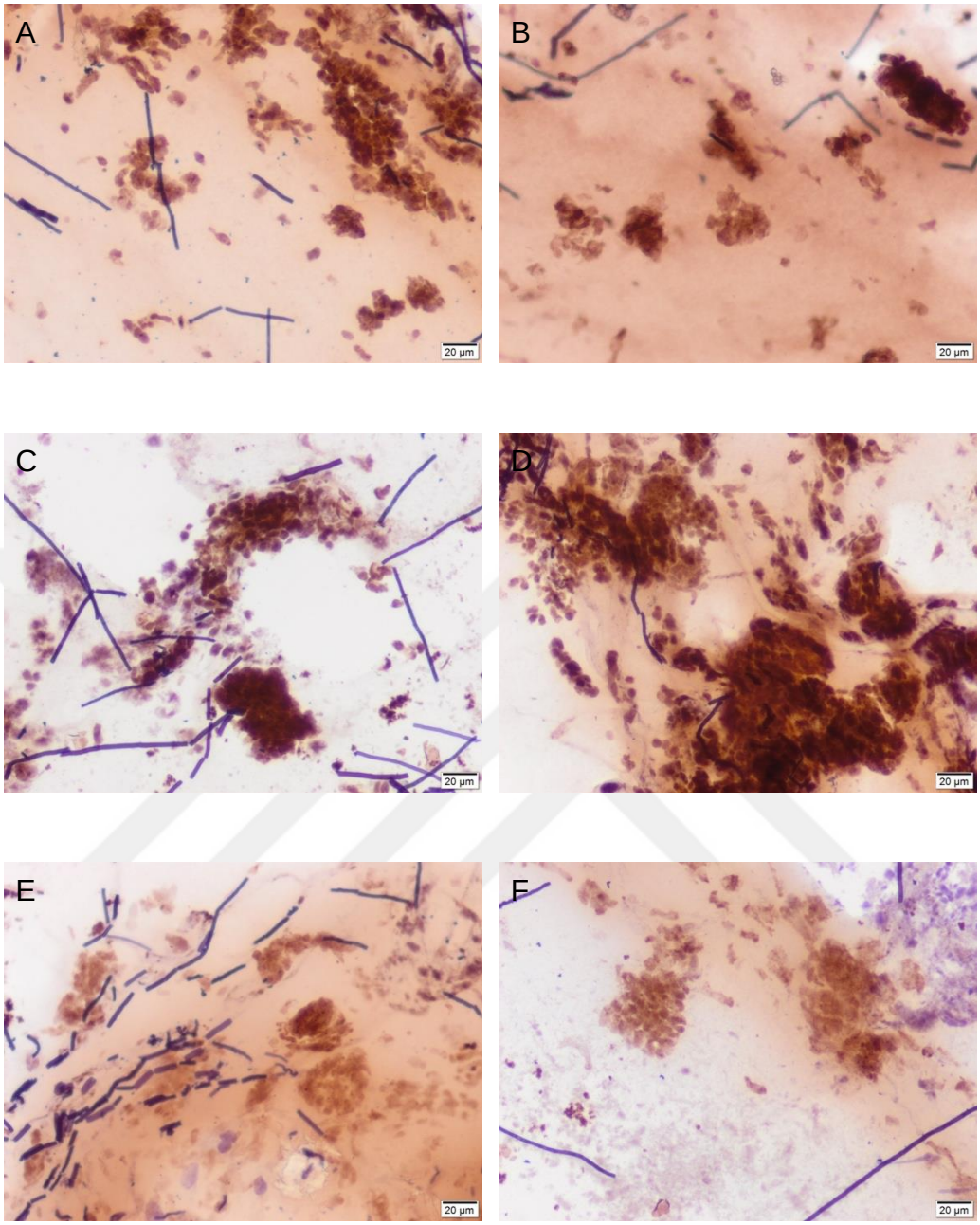

Şekil 4.10: Grup 1 (A), grup 2 (B), grup 3a (C), grup 3b (D), grup 4a (E) ve grup 4b (F) invitro endometrial organoid modellerinde MMP9 immünoreaktivitesi. LIFR immünoreaktivite farklılığının grup 1 – grup 2 arasında anlamlı olduğu görüldü. Ölçek 20 µm.

4.3.5. CD146 İMMÜNOREAKTİVİTESİ

Proliferasyon evresindeki endometrial organoid kültürü olan grup 1'de CD146 immunoreaktivitesinin (Şekil 4.11A) iMKH ile ko-kültüre edilen proliferasyon evresindeki organoid modeli (grup 2) ile aynı şekilde (Şekil

4.11B) kuvvetli şiddette (+++) olduğu (Tablo 4.1) ve yoğunluklarınında sırasıyla 4,957 ± 3,452 ve 4,472 ± 4,985 olduğu saptandı (Şekil 4.7E, Tablo 4.2). Sekresyon evresindeki endometrial organoid modelinde (grup 3a) CD146 dağılımının azalarak orta şiddette (++) ve yoğunluğunun 16,79 ± 19,12 olduğu (Şekil 4.7E, Şekil 4.11C, Tablo 4.1, Tablo 4.2), blastokist ilavesi yapılan sekresyon evresindeki organoid model grubunda (grup 3b) ise CD146 immunoreativitesinin tekrar artarak kuvvetli şiddette (+++) ve yoğunluğunun 7,191 ± 7,989 olduğu izlendi (Şekil 4.7E, Şekil 4.9D, Tablo 4.1, Tablo 4.2). iMKH ile ko-kültüre edilen sekresyon evresindeki organoid modeli (grup 4a) ve blastokist ilavesi sonrasında (grup 4b) CD146 immunoreaktivitesinin artarak çok kuvvetli şiddette (++++) olduğu ve yoğunluğuklarının sırasıyla 16,29 ± 8,595 ve olduğu 11,18 ± 13,19 görüldü (Şekil 4.6E, Şekil 4.11E, Şekil 4.11F, Tablo 4.1, Tablo 4.2).

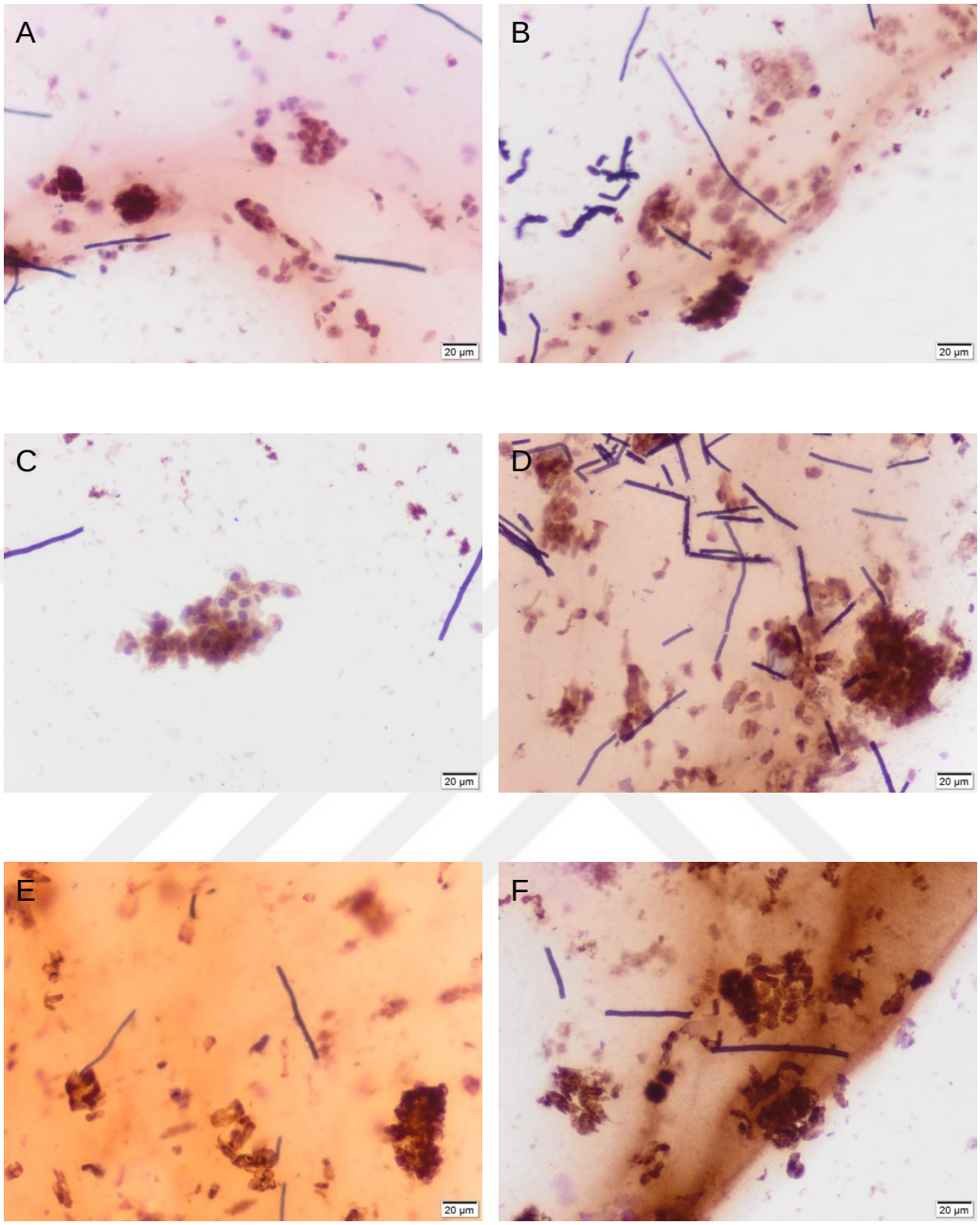

Şekil 4.11: Grup 1 (A), grup 2 (B), grup 3a (C), grup 3b (D), grup 4a (E) ve grup 4b (F) invitro endometrial organoid modellerinde CD146 immünoreaktivitesi. CD146 immünoreaktivite farklılığının gruplar arasında anlamlı ilişki olmadığı görüldü. Ölçek 20 µm.

4.3.6. KONTROL BOYAMA BULGULARI

Çalışmada immünoreaktivitesini değerlendirdiğimiz LIFR, pan-sitokeratin, müsin 1, MMP9 ve CD146 proteinlerinin herbirinin yapılan kontrol boyamalarında herhangi bir immünoreaktivite görülmedi. Yapılan kontrol

boyamalarına örnek olarak her gruba ait LIFR proteinine ait kontrol boyaması gösterildi (Şekil 4.12).

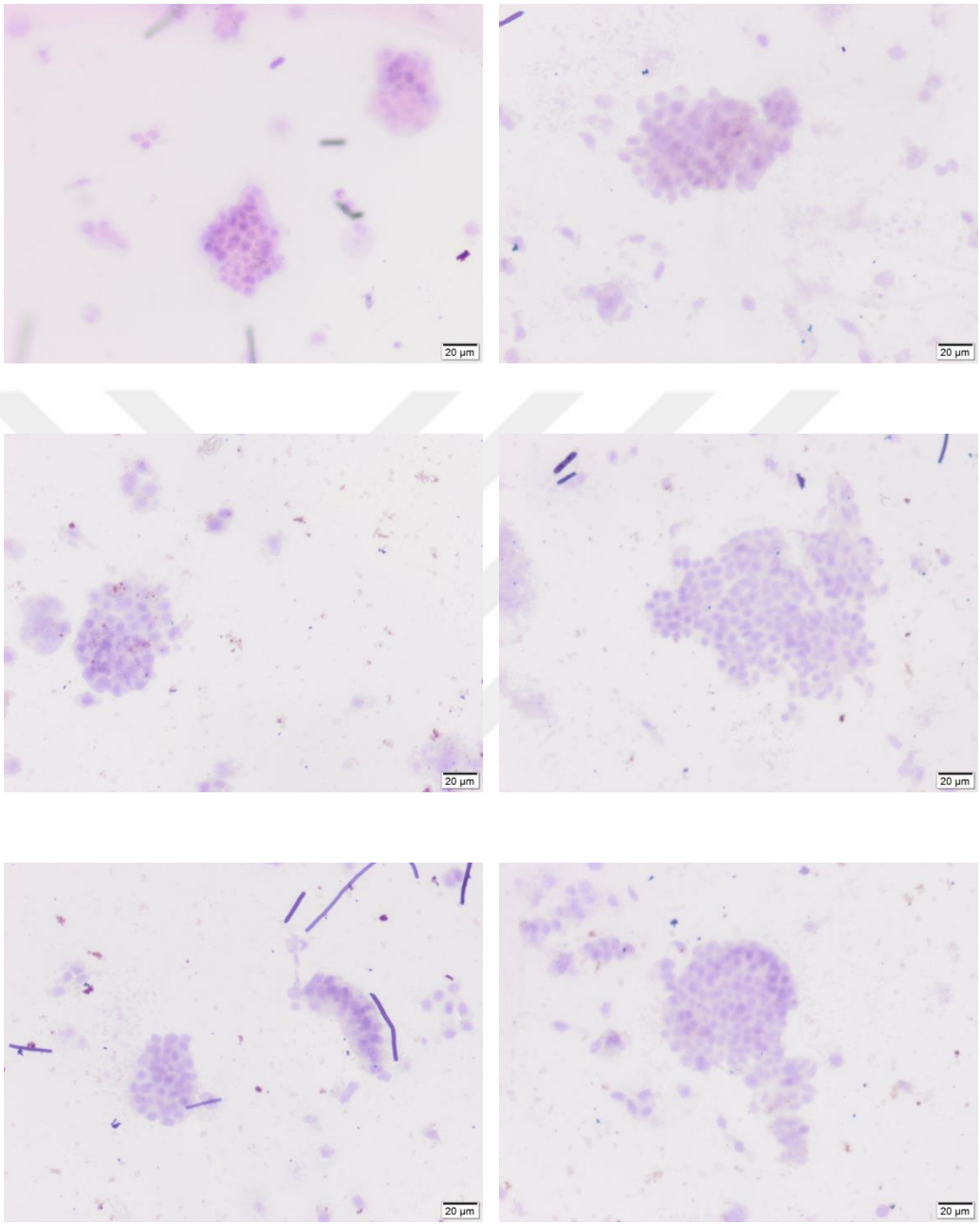

Şekil 4.12: Grup 1 (A), grup 2 (B), grup 3a (C), grup 3b (D), grup 4a (E) ve grup 4b (F) invitro endometrial organoid modellerinde LIFR proteinine ait kontrol boyama bulguları. Ölçek 20 µm.

5. TARTIŞMA

Endometriyum, her ay hormonal olarak düzenlenen menstrüel siklus geçiren, insan vücudundaki en dinamik dokulardan biridir.

Kadına ait nedeni bilinen endometrial problemler başlıca endometriozis olmak üzere; submükoz ve intrauterin miyomlar, endometrial polipler, endometrial hiperplaziler, endometritler ve endometriyum kanseridir (31, 32, 33, 34).

Nedeni bilinmeyen implantasyon problemlerinde endometriyumun karmaşık ve hâlen tam aydınlatılamayan moleküler yapısı, problemin anlaşılmasını, tanı ve tedavi yaklaşımlarını ve seçeneklerini zorlaştırmaktadır. Yapılan invivo transplantasyon analizleri ile belirli endometrial popülasyonların (endometrial kök hücrelerin) endometrial epitel ve stromayı in vivo olarak yeniden oluşturabildiğini gösterilmiştir (82).

Endometrial kök hücrelerin endometriyumun rejeneratif özelliklerinden sorumlu olduğuna dair kanıtlar vardır ve bu hücreler infertilite, endometriyum kanseri ve endometriozis hastalıklarını tedavi etmek için kullanılması nedeni bilinmeyen endometrial infertilite tedavisinde etkin rol oynayabileceğini düşüncesi ile çalışmalar devam etmektedir (83).

Organoidler, türetildikleri organ veya dokuyu temsil eden işlevselliğe sahip çok hücreli yapılara hücre sınıflandırması yoluyla kendi kendine organize olan hücrelerden in vitro olarak üretilen üç boyutlu yapılar olarak tanımlanır (92). Ana organ veya dokularının minyatür ve basitleştirilmiş bir versiyonu olan organoid modeller birden fazla farklılaşmış hücre tipi içerebildiğinden in vivoya en yakın in vitro kültür ortamlarıdır. Bugüne kadar pankreas, beyin, incebağırsak, karaciğer, mide, akciğer, böbrek, kemik, safra kesesi ve retinal organoidler ile ilgili pek çok sayıda çalışma olmasına rağmen endometrial organoid model çalışmaları oldukça sınırlıdır (84, 85, 86, 87, 88, 89,).

Bununla birlikte, Turco ve ark. (64) ve Boretto ve ark. (6) tarafından yapılan çalışmalar, endometrial epitelyal organoidleri başlatmak, sürdürmek ve kriyoprezerve etmek için gereken koşulların ve protokollerin ilk sistematik incelemesini temsil etmektedir.

Turco ve ark. (64) ve Boretto ve ark. (6) tarafından yapılan çalışmalar, endometriyumdan epitelyal organoidler üretme yöntemlerinin detaylı incelemeleridir. Turco ve ark., normal ve malignitesi olan insan endometriyumundan organoidler üretmesine rağmen Boretto ve ark. normal insan ve fare endometriyumundan üretmiştir. Son zamanlarda yapılan endometrial organoid çalışmaları bu çalışmaların ışığında gerçekleşmiştir. Boretto ve ark. nın fare kullanılarak yapılan çalışmalarından sonra yeni yapılan çalışmalar daha çok normal sağlıklı insandan veya endometrial malignitesi olan hastalardan alınan örneklerle karşılaştırmalı olarak yapılmıştır (90).

Hastalardan oluşturulan endometrial organoidler, infertilitenin ve endometriozis, endometrial kanser gibi endometriyumun proliferatif hastalıklarının altında yatan epitel biyolojisine ilişkin fikir verebilir. Endometrial organoidler kullanılarak oluşturulan bireyin kriyoprezerve organoidleri en etkili tedaviyi belirlemek için bir dizi ilaca karşı test edilebildiğinden, endometrial bozukluklar için ilaç keşfi ve terapötik geliştirme için yeni bir araştırma alanı sunar (89, 90).

Endometriyum yapısı ve işlevi bilgisinde ilerleme kaydedilmiş olsa bile, hem fizyolojik hem de patolojik koşullarda bu dinamiğin yeniden modellemesinde yer alan moleküler ve hücresel mekanizmalar hakkında bilinmeyen mekanizmalar bulunmaktadır.

Bu tür çalışmaların ana engeli, doğru in vitro modellerin olmamasıdır (82). O nedenle fare endometrial organoid modeli için protokolün oluşturulması, endometrial döngüsel bazı moleküllerin salgılanmasının kontrol edilerek hem endometrial çalışmalarda hem de implantasyon modeli olarak organoid modelin kullanılıp kullanılamayacağının araştırılması amaçlanarak çalışma planlanmıştır.

Östrus dönemi tayini ile endometrial döngünün kontrolünün sonucunda endometriyum dokusunun alınması organoid model çalışmalarında esas ilkedir (6, 64, 83). Yapılan çalışmalarda bu şekilde alınarak oluşturulan endometrial organoidlerde gebelik sinyallerine (prolaktin, insan koryonik gonadotropin ve insan plasenta laktojeni) ve desidua benzeri morfoloji

sağlanmasından dolayı (6) çalışmamızda aynı şekilde endometrial doku örnekleri alınmıştır. Çalışmamızda fare endometrial organoid modeli direkt kültür sonrası pasajlama ve direkt uzun süreli kültür edilerek çalışılmıştır. Bununla beraber son zamanlarda yapılan organoid model çalışmalarında matrijel kullanımının dışına çıkılmaya çalışılsa da (91) invitro organoid model gelişiminde 3B yapının oluşumu için matrijel gerekliliği hâlâ önemini korumaktadır (90). Bu nedenle bizim çalışmamızdaki organoid modeli matrijel ile oluşturulmuştur.

Mevcut bulunan matrijeller farklı çalışmalara göre de kullanılabilir olması nedeniyle matrijel seçimimiz özellikle organoid gelişimi için hazırlanmış olan şekilde kullanılmıştır. Çalışmada kullanılan matrijel 37^0C de kullanılabilir olmasından dolayı fiksasyon sonrası frozen kesit almada ve $+4^0$C de saklama koşullarında matrijel içerisinde kırılmalar meydana gelmiştir. Bununla beraber pasaj yapılan grupta her bir pasaj arası 7 gün olacak şekilde 3 pasaj yapılmıştır. Pasajlama sırasında hücrelerin yoğunluklarının artmasının yanısıra, epiteloid özellikler ve her bir pasajda matrijelin de yoğunlaşması ile hücre kaybı ve istenilen organoid modeli oluşmadığı gözlenmiştir. Bu nedenle çalışmada 1. Pasaj sonrası epiteloid yapıların oluşması için uzun süre kültür ile her bir grup için deneklerden elde edilen endometrial doku örnekleri havuz oluşturularak her bir grup ve boyanma için farklı gözlerde olacak şekilde kültüre devam edilmiştir. Uzun süreli kültürde endometrial doku örneklerinden endometrium benzeri epitel ve bez yapılarının oluştuğu ve stroma ile desteklediği gözlenmiştir. O nedenle endometrial organoid modeli çalışmasında Boretto ve ark nın (6) yaptığı çalışmada 3-5 pasaj sonrası endometrial organoid gelişimi gösterilmesine rağmen bizim çalışmamızda 1. Pasaj sonrası uzun süre kültür edilerek modelin oluşturulmasının daha uygun olduğu sonucuna varılmıştır.

Çalışmamızda kullanılan protokol içeriğindeki Wnt3a ve FGF10, EGF, noggin ve nikotinamid modelin oluşturulmasına desteklik sağlamıştır. Organoid oluşumunu ve gelişimini teşvik eden anahtar faktörün Wnt3a olduğu belirtilmesine rağmen invitro endometrial organoid gelişimi için gerekli kültür mediumunun; epitelyal mitojenler olarak görev yapan büyüme faktörleri

(EGF, FGF10), farklılaşmayı önleyerek uzun süreli genişlemeye izin veren noggin gibi kemik morfogenetik proteini (BMP) inhibitörü ve nikotinamid içermesi gerektiği gösterilmiştir (6). İnsülinin endometrial epitel üzerindeki iyi bilinen mitojenik etkisi göz önüne alındığında (92), besiyerimiz ayrıca insülin-transferrin-selenyum (ITS) ile desteklenmiştir. Endometrial doku parçaları bu koşullar altında kültüre edildiğinde, hızla kendi kendilerine organoid benzeri yapılar halinde organize olmaya başladığı ve bunların daha da genişlediği görülmüştür. O nedenle çalışmamızda kullanılan kültür ortamının ve içeriğin endomatrial organoid modeli oluşturulması için uygun olduğu sonucuna varılmıştır.

İmplantasyon, blastokistin endometriyuma yerleşmesi sürecini kapsamaktadır. İmplantasyon sırasında reseptif dönemde olan uterusun sekresyon evresinde olması gerekliliği ve reseptif evreye girişin, östrojen ve progesteron tarafından kontrol edilmesi (7, 17) nedeniyle çalışmamızda oluşturduğumuz invitro endometrial organoid modellerinde endometrial döngüsünde incelenmesine olanak sağlayacak proliferasyon ve sekresyon evrelerinin sağlanıp sağlanamadığınında amaçlanmasından dolayı çalışmamızda kültür ortamına ilave olarak östradiol ve progesteron hormonu takviyesi kullanılmıştır. Östrojen reseptörü aracılığıyla etki eden östrojen, IGF-1 gibi büyüme faktörlerinin salgılanmasını indükleyerek endometriyumun proliferasyonunu sağlayıp proliferasyon evresi endometrial organoid elde edilmesine olanak sağladı. Östradiol uygulamasının ardından uyguladığımız progesteron hormonu ile endometriyumun daha fazla büyümesi engellenip ve implantasyonun gerçekleşmesi için uygun olan sekresyon evresinin oluşturulması desteklendi.

Başarılı bir implantasyonun gerçekleşebilmesi için ayrıca implantasyon penceresi olarak adlandırılan endometriyumun implantasyona morfolojik ve fonksiyonel şekilde en uygun olduğu dönem; çok çeşitli sitokinler, büyüme faktörleri, prostaglandinler, enzimler ve adezyon molekülleri tarafından düzenlenir. İmplantasyon aşamaları apozisyon, adhezyon ve invazyon olmak üzere üç basamakta tanımlanmıştır. Apozisyon dönemini kontrol eden faktörlerden bilinen perlekan, LIF, IL-1β, PG, COX-2, PGE 2 ler

tanımlanırken; adezyon döneminde integrin avβ3, l-selektin, e-kaderin, ve müsin 1 olduğu belirtilmiştir (21, 22). İmplantasyonun invazyon aşamasının ise MMP2, MMP9, EGF, EGFL7, IL (interlökin)10, IL1β, TGF (Transforming growth faktör) β, laminin 2, laminin 4, trofinin-tastin-bistin adezyon molekülü tarafından kontrol edildiği daha önceki çalışmalarda gösterilmiştir (20). Bu nedenle oluşturduğumuz invitro endometrial organoid modelinde implantasyon potansiyelini değerlendirebilmek amacıyla implantasyonun 3 aşamasında da etkili olan faktörlerin incelenmesi planlanmıştır.

Endometriyum epiteli üzerindeki pinopodlardan salgılanan LIF'in ekspresyonu implantasyon sürecinde en önemli kriterlerden birisidir (75, 76). LIF ekspresyonu, hem deneysel modellerde hem de insanda implantasyon sırasında fertil dişilerin endometriyumunda artarken, infertil dişilerde ise düşük seviyelerde görülmektedir (76, 77). Çalışmamızda LIFR beklendiği şekilde proliferasyon evresinde daha az, sekresyon evresinde ise en fazla olduğu; ancak istatistiksel olarak anlamlı olmadığı (p=0,381, Tablo 4.2, Şekil 4.7A) görüldü. Bununla beraber LIFR immunoreaktivitesinin prolifasyon evresi (grup 1) ve proliferasyon evresi ile iMKH lerin ko-kültüre edildikleri grup (grup2) ile arasında anlamlı ilişki bulunduğu (p=0,019, Tablo 4.2, Şekil 4.7A) görülmesi üzerine İMKH uygulaması sonrasında proliferasyon evresinde LIFR artışına neden oldupu sonucuna varıldı. Blastokist ilavesi ile birlikte 24 saatlik kültür sonrasında LIFR sekretuar endometrial organoid modeline göre istatisiksel olarak anlamlı şekilde (p<0.001, Tablo 4.2, Şekil 4.7A) az olmasıda blastokist varlığında endometriumun implantasyon sürecine benzer şekilde cevap vermesinden dolayı, oluşturulan organoid modelin in vitro endometrial model çalışmaları için uygun olabileceği düşünüldü.

Anti-adheziv bir protein olan müsin 1 implantasyonu inhibe ederken diğer taraftan blastokistten eksprese olan faktörler lokal olarak müsin 1'in azalmasını ve kaybolmasını sağlamaktadır (68, 69, 70). İmplantasyon sırasında endometrial epitelde müsin 1 salgısının azalması implantasyonun gerçekleşmesi için diğer bir kriterdir. Çalışmamızda proliferasyon endometrial organoid örneklerindeki müsin 1 immunoreaktivitesinin sekresyon

endometrial organoid örneklerde azaldığı ve bu azalmanın istatistiksel olarak anlamlı olduğu ($p<0.005$, Tablo 4.2, Şekil 4.7C) ve LIFR' ye benzer şekilde oluşturulan modelin in vivo ya benzerlik gösterdiğini desteklediği düşünüldü. Pan-sitokeratinin CK1, CK3, CK4, CK5, CK6, CK8, CK10, CK14, CK15, CK16 ve CK19 içeren asidik (Tip I) ve bazik (Tip II) sitokeratinleri kapsaması nedeniyle epitel farklılaşmasının taranması için iyi bilinen geniş spektrumlu bir immünohistokimyasal epitel belirteci olması oluşturulan invitro organoid modellerinde epitel oluşumunun varlığını göstermekte kullanılmasına neden olmaktadır (71, 72, 73).

Çalışmamızda Pan-sitokeratin immunoreaktivitesinin en fazla sekretuar endometrial organoid örneklerinde olduğu ve iMKH verilen grupta da bu kuvvetli artışın devam ettiği ve her iki immunoreaktivite artışının istatistiksel olarak anlamlı olduğu ($p=0.0042$, Tablo 4.2, Şekil 4.7B) gözlendi. Bununla beraber pan-sitokeratin immunoreaktivitesinin prolifasyon evresi (grup 1) ve proliferasyon evresi ile iMKH lerin ko-kültüre edildikleri grup (grup2) ile arasında anlamlılık olduğu ($p<0.0001$, Tablo 4.2, Şekil 4.7B) görülmüştür. Sonuç olarak; proliferasyon ve sekretuar evre endometrial organoid modellerde iMKH verilen gruplarda epitel oluşumunun daha belirgin olduğunu desteklemektedir.

MMP ailesi üyeleri ekstrasellüler matriks yıkılımına sebep olup, implantasyon sürecinde ekstrasellüler matrikste salgılanarak implantasyonun invazyon aşamasının gerçekleşmesine katkıda bulunur (78). Fötal trofoblastın invazyon kabiliyetini arttıran MMP9 immunoreaktivitesinin çalışmamızda beklendiği gibi sekretuar endometrial organoid grubunda en yüksek şiddette olduğu ve yoğunluk artışının da istatiksel olarak anlamlı olduğu ($p=0.0001$; Tablo 4.2, Şekil 4.7D) ve blastokist ilavesi ile immunoreaktivitesinin devam ettiği görülmesi üzerine, sekretuar endometrial organoid yapının in vivoya benzer yapıda olabileceği düşünüldü.
CD146 endometriyumla ilişkili infertilite nedenlerinde etkili olup implantasyon evrelerinden adezyon ve invazyonda rol oynayan bir adhezyon molekülüdür (87). CD146 adhezyon molekülü, fertil dişilerin endometrial stromal hücrelerinde infertil dişilere göre daha fazla bulunmaktadır (80).

Çalışmamızda proliferasyon endometrial organoid grubundaki CD146 immunoreaktivitesinin sekretuar endometrial organoid grubuna oranla daha fazla olan yoğunluğun istatistiksel olarak anlamlı olmadığı (p=0.3022, Tablo 4.2, Şekil 4.7E), iMKH ilavesi yapılan grupta ise ekspresyonun arttığı gözlenmesi üzerine, MKH lerin sitokin salgısı üzerine olumlu etkilerinden dolayı olabileceği düşünüldü.

Kök hücreler kendi kendini yenileme ve diğer hücrelere farklılanma özelliklerinden dolayı somatik hücrelerden ayrılır. Erişkin kök hücrelerinin bu özellikleri etraflarındaki mikroçevreye bağlıdır. Mikroçevre hücrelerin ölümü, canlı kalma, çoğalma vb. gibi birçok özelliklerinin korunması veya devamlılığında önemli olduğu uzun yıllardır bilinmektedir. Erişkin kök hücreleri ve mikroçevreleri hematopoetik sistem, epitelyal sistem, nöronal sistem ve intestinal sistem gibi birçok dokuda gösterilmiştir. Bu mikroçevre içerisinde bulunan fibroblast, kan hücreleri, immun hücreler gibi birçok hücre ile kök hücreler iletişim içindedir.

Mikroçevre kök hücreler ile direk ilişkide olan birçok farklı tipte destek hücresine sahip iken, ekstrasellüler matriks elemanlarıda kök hücrelerin proliferasyonlarını ve sağkalımlarını destekleyen birçok faktör salgılarlar (41). Çalışmada endometrial organoid model oluşturulması ardından MKH ile ilişkisi ve in vitro kullanılabilme potansiyeli ve implantasyon sürecinde MKH lerin taşıdıkları veya salgıladıkları adezyon molekülü ve ara filamantler (ALCAM, Beta 4 integrin, ICAM 1, ICAM 2, L-selektin, VCAM ve Vimentin gibi) ile değişikliklerin incelenebileceği modelin analizi amaçlanarak çalışmada MKH ler de kullanılmıştır. Özellikle L- selektin erken blastokistin endometriyum ile ilişkisinde rol almakta olduğu gösterilmiştir (42). MKH lerin farklı hücre tipleri üzerine etkilerinin bilinmesi, salgıladıkları faktörler ile hücresel birçok moleküler mekanizmaya desteklik yapması nedeni ile implantasyon sürecindeki etkilerinin de in vitro oluşturulan endomatrial organoid modelde analiz edilmiştir.

Proliferasyon endometrial organoid grubunda MKH ilavesi sonrasında LIFR ve MMP9 immunoreaktivlerinde artışa sebep olur iken bu artışların istatistiksel olarak anlamlı olduğu (sırasıyla p=0,019 ve p=0,0001; Tablo 4.2,

Şekil 4.7A, Şekil 4.7D), Pan-sitokeratin salgısında iistatistiksel olarak ta anlamlı (p=0,0001; Tablo 4.2, Şekil 4.7B) azalmaya neden olduğu, müsin 1 ve CD146 immunoreaktivitelerinde ise değişikliğe sebep olmadığı gözlendi. Sekretuar endomatrial organoid modelinde ise iMKH ilavesi ile sekretuar organoid modeli grubu ile karşılaştırıldığında CD146 immunoreaktivitesinde artışa sebep olur iken, MMP9 ve LIFR azalmaya neden olduğu, Pan-sitokeratin ve müsin 1 salgısında değişikliğe sebep olmadığı görüldü.

Blastoksit ilavesi yapılan sekretuar endometrial organoid grubu ile iMKH ilavesi yapılan grup karşılaştırıldığında ise Müsin 1 ve CD146 da artışa neden olduğu, diğer antikorlarda ise immunoreaktivitelerinde azalmaya neden olduğu görüldü. Çalışmamızda yapılan organoid modelin endometrial döngü sürecine ait benzer özellikler göstermesi nedeni ile iMKH uygulaması ile implantasyon sürecinde rol oynayan ve salgısı in vivo implantasyon süreci ile beklenildiği şekilde olan salgılardan LIFR iMKH uygulaması sonrası azalması ve bu azalmanın istatistiksel olarak anlamlı olması (p=0,019; Tablo 4.2, Şekil 4.7A), müsin 1 ‘in artışı ve MMP9 un azalması (Tablo 4.1); iMKH lerin kendi kendini yenileyebilme, farklılaşma, anjiyogenetik etkilerine rağmen immun regülasyon ve antiapoptotik etkileri nedeniyle (35) implantasyon modelinde salgıladığı faktörler ile implantasyonu önleyici etkisi olabileceği düşünüldü.

Özellikle endometrium stromasında da bulunan endometrial kök hücrelerin aktivasyonu sonucunda endometrial reseptiviteyi etkileyebilecek faktörlerin de salınabileceği, sebebi açıklanamayan endometrial problemlere dair bu tür çalışmalarında yapılması gerekliliğini düşündürmektedir.

6. SONUÇLAR VE ÖNERİLER

Çalışmada uygulanan protokol, kullanılan faktörler ile in vitro endometrial organoid modeli oluşturulabildiği sonucuna varıldı.

Özellikle in vivo çalışmaların zorlukları, endometrial hasta örneklerinin eldesindeki hem etik hem de elde edilen dokuların azlığından dolayı in vitro farklı modellere ihtiyaç duyulmaktadır. O nedenle çalışmamızda yapılan protokol ile elde edilen modelin diğer çalışmalar içinde bir ön çalışma olacağı düşüncesindeyiz.

Kullanılan matrijelin yapısı, içeriği üç boyutlu kültürlerde önemlidir. Bununla beraber kullanılan ortamın farklı sıcaklarda yapılarının değişmesi modellerin oluşmasında dikkat edilmelidir.

Farklı biomalzemeler ile kullanılarak farklı modeller oluşturulabilinir. Fakat içeriği en iyi bilinen ve ekstrasellüler in vivoya benzerliğinden dolayı matrijel ile bu tür model oluşumunun ilk denemelerinde matrijel kullanımı tercih edilmiştir.

7. ÖZET

FARE ENDOMETRİYUMUNDAN GELİŞTİRİLEN ORGANOİDDE İMPLANTASYON POTANSİYELİ

Bu çalışmada fareden endometrial organoid oluşturulması, oluşturulan endometrial organoide blastokistlerin implantasyon potansiyelinin incelenmesi ve insan kökenli mezenkimal kök hücrelerin hem organoid oluşumu hemde implantasyon başarısındaki yerinin incelenmesi amaçlanmıştır.

Bu amaçla östrus dönemindeki 6-8 haftalık Balb-c dişi fareler kullanıldı. Eş zamanlı olarak östrus dönemindeki 3 adet dişi farelerden embriyonik 3,5. günde toplanan blastokistler çalışma gruplarına göre eklenerek kültüre edildi.

Çalışma grupları; proliferasyon evresindeki endometrial organoid kültürü (grup 1), proliferasyon evresindeki endometrial organoid + iMKH ile 48 saat indirekt ko-kültürü (grup 2), sekresyon evresindeki endometrial organoid kültürü (grup 3a), sekresyon evresindeki endometrial organoid +blaskosit kültürü (grup 3b), sekresyon evresindeki endometrial organoid + iMKH 48 saat indirekt ko-kültürü (grup 4a) ve sekresyon evresindeki endometrial organoid + iMKH 48 saat indirekt ko-kültürü+ blastokist kültürü (grup 4b) şeklinde oluşturuldu. Çalışma sonrasında model histokimyasal analiz için hematoksilen-eozin boyaması ile immunohistokimyasal analiz için LIFR, pan-sitokeratin, müsin 1, MMP9 ve CD146 dağılımları image j analiz yöntemi ile değerlendirildi.

Çalışma gruplarına göre Hematoksilen-Eozin ile boyanmasında bez ve epitel yapıları açıkça görüldü. Yapılan indirekt immunohistokimya boyamasında çalışma gruplarına göre incelenen protein immünoreaktivitelerinin normal endometriyum dokusunu yansıtacak düzeyde farklılıkların olduğu görüldü.

Çalışmada uygulanan protokol ve kullanılan faktörler ile proliferasyon-sekretuar dönemdeki, iMKH ve blastokist ilave edilen gruplardaki farklılıkların anlamlı olmasıyla in vitro endometrial organoid modelin oluşturulabildiği sonucuna varıldı.

Anahtar Kelimeler: endometrium, organoid, implantasyon, infertilite

8. İNGİLİZCE ÖZET

IMPLANTATION POTENTIAL IN ORGANOID FROM MOUSE ENDOMETRIUM

In this study, we were aimed to create an endometrial organoid from mice, to examine the implantation potential of blastocysts in the formed endometrial organoid, and to examine the role of human-derived mesenchymal stem cells in both organoid formation and implantation success.

For this purpose, 6-8 weeks old Balb-c female mice in estrus period were used. Simultaneously, on embryonic 3,5. blastocysts collected daily were added according to study groups and cultured.

Study groups; endometrial organoid culture in proliferation stage (group 1), 48 hours indirect co-culture with proliferation stage endometrial organoid iMKH (group 2), endometrial organoid culture in secretion stage (group 3a), endometrial organoid blascocyte culture in secretion stage (group 3b), endometrial organoid iMKH was created as 48 hours indirect co-culture (group 4a) and secretory endometrial organoid iMKH 48 hours indirect co-culture blastocyst culture (group 4b). After the study, the distribution of LIFR, pan-cytokeratin, mucin 1, MMP9 and CD146 for immunohistochemical analysis with hematoxylin-eosin staining for model histochemical analysis was evaluated using image j analysis method.

According to the study groups, gland and epithelial structures were clearly seen in Hematoxylin-Eosin staining. In indirect immunohistochemistry staining, protein immunoreactivities examined according to study groups were found to be different, reflecting normal endometrial tissue.

It was concluded that the in vitro endometrial organoid model could be created due to the significant differences between the protocol and the factors used in the study and the proliferation-secretory period, the groups in which IMKH and blastocyst were added.

Key Words: endometrium, organoid, implantation, infertility

9. KAYNAKLAR

1. Yen & Jaffe's Reproductive Endocrinology Physiology, Pathophysiology, and Clinical Management. Strauss JF, Barbieri RL, Gargiulo AR, et al. Female Infertility. 8th Edition Elsevier: Philadelphia; 2019:556-581
2. Taylor E. Gomel V. The uterus and fertility. Fertil. Steril. 2008;89(1):1-16.
3. Meritxell H. Bon-Kyoung K. Modeling mouse and human development using organoid cultures. Development 2015:142:3113-3125
4. Michael JK. Alexis JS. Thomas LL. et al. Engineered materials for organoid systems. Nature Reviews Materials 2019:4:606–622
5. Lehmann R. Lee CM. Shugart EC. et al. Human organoids: a new dimension in cell biology. Mol Biol Cell. 2019:1;30(10):1129-1137
6. Boretto M. Cox B. Noben M.et al. Development of organoids from mouse and human endometrium showing endometrial epithelium physiology and long-term expandability. Development 2017; 144:1775–1786.
7. Ross MH. Pawlina W. Histology a Text and Atlas with Correlated Cell and Molecular Biology. 7th Edition. Wolters Kluwer Health: Philadelphia; 2016, s:834- 899
8. http://anatomy-medicine.com/endocrine-system/101-the- uterus.html
9. Kuehnel W. Color Atlas of Cytology, Histology, and Microscopic Anatomy. Thieme 2003:403
10. Roach MK. Andreotti RF. The Normal Female Pelvis. Clin Obstet Gynecol. 2017 60:1:3-10
11. http://medcell.med.yale.edu/histology/female_genital_tract_uterine_cycle.php
12. Ameer MA. Fagan SE. Sosa-Stanley JN, Peterson DC. StatPearls [Internet]. StatPearls Publishing; Treasure Island (FL): Anatomy, Abdomen and Pelvis, Uterus. 2020
13. Ross MH, Pawlina W. Histology a Text and Atlas with Correlated Cell and Molecular Biology. Çeviri Editörü: Baykal B. Histoloji Konu Anlatımı ve

Atlas İlişkili Hücre Biyolojisi ve Moleküler Biyoloji ile. 6.basım, Palme Yayıncılık, Ankara; 2014.

14. Beverly GR. Bruce RC. The Normal Menstrual Cycle and the Control of Ovulation. August 5, 2018.
15. Ovalle WK. Nahirney PC. Netter's essential histology, Elsevier Health Sciences. 2013
16. http://asanafoods.com/blog/maca-effects- on-thyroid-hrt-and-menstrual-periods/
17. Schoenwolf GC. Bleyl SB Brauer PR. et al. Larsen's Human Embryology. Elsevier 5. Edition 2015:
18. Sadler TW. Langman’s Medikal Embriyoloji. Çeviren: Başaklar AC., 13.basım, Palme Yayıncılık: Ankara; 2014
19. Roly ZY. Backhouse B. Cutting A. et al. The cell biology and molecular genetics of Müllerian duct development. Wiley Interdiscip Rev Dev Biol. 2018:7(3);e310
20. Fukui Y. Hirota Y. Hiraoka T. et al. Uterine receptivity, embryo attachment, and embryo invasion: Multistep processes in embryo implantation. Reprod Med Biol. 2019:18(3); 234–240.
21. Massimiani M. Lacconi V. Civita FL. et al. Molecular Signaling Regulating Endometrium–Blastocyst Crosstalk. Int J Mol Sci. 2020:21(1); 23.
22. Luddi A. Pavone V. Semplici B. et al. Organoids of Human Endometrium: A Powerful In Vitro Model for the Endometrium-Embryo Cross-Talk at the Implantation Site. Cells. 2020:30;9(5):1121
23. Erdoğan M. Şahin E. Dinçel S. Embriyo İmplantasyonunun Moleküler Mekanizması. Journal of Human Rhythm 2019;5(4):311-322
24. Rarani FZ. Borhani F. Rashidi B. Endometrial pinopode biomarkers: Molecules and microRNAs. J Cell Physiol 2018;233(12):9145-9158
25. Quinn KE. Matson BC. Wetendorf M. Pinopodes: Recent advancements, current perspectives, and future directions. Mol Cell Endocrinol. 2020 Feb 5;501:110644

26. Aplin JD, Ruane PT. Embryo-epithelium interactions during implantation at a glance. The Journal of Clinical Endocrinology & Metabolism. Journal of Cell Science. 2017;130(1):15-22
27. Ruan YC. Chen H. Chan HC. Ion channels in the endometrium: regulation of endometrial receptivity and embryo implantation. Human Reproduction Update 2014;20(4):517-29
28. Infertility Workup for the Women's Health Specialist: ACOG Committee Opinion, Number 781. Obstet Gynecol. 2019;133(6):e377-e384
29. Khizroeva J. Nalli C. Bitsadze V. Infertility in women with systemic autoimmune diseases. Best Pract Res Clin Endocrinol Metab. 2019;33(6):101369
30. Campbell S. Ultrasound Evaluation in Female Infertility Part 2, the Uterus and Implantation of the Embryo. Gynecol Clin North Am. 2019;46(4):697-713.
31. Fritz MA. Speroff L. Klinik Jinekolojik Endokrinoloji ve İnfertilite. Güneş Tıp Kitabevleri. 8.baskı.2013
32. Ehsani M. Mohammadnia-Afrouzi M. Mirzakhani M. et al. Female Unexplained Infertility: A Disease with Imbalanced Adaptive Immunity. Best Pract Res Clin Endocrinol Metab. 2019;33(6):101369
33. Sanderson PA, Critchley HOD. Williams ARW. et al. New concepts for an old problem: the diagnosis of endometrial hyperplasia. Hum Reprod Update 2017;1;23(2):232-254
34. Lang JH. Endometriosis and cancer. Zhonghua Fu Chan Ke Za Zhi 2019:25;54(9):577-581.
35. Can A. Kök Hücre Biyolojisi, Türleri ve Tedavide Kullanımları. 2014.
36. Smith AG. Embryo-derived stem cells: of mice and men. Annu Rev Cell Dev Biol. 2001;17:435-62
37. Weissman IL. Anderson DJ. Gage F. Stem and progenitor cells: origins, phenotypes, lineage commitments, and transdifferentiations. Annu Rev Cell Dev Biol. 2001;17:387-403
38. Montaya FU. Verfaille CM. Hu WS. Culture systems for puluripotent stem cells. J Biosci. Bioeng. 2005;100:12-27

39. Isakson M. Blacam. Whelan D. et al. Mesenchymal Stem Cells and Cutaneous Wound Healing: Current Evidence and Future Potential. Stem Cells Int. 2015;2015:831095
40. Brown C. McKee C. Bakshi S. et al. Mesenchymal stem cells: Cell therapy and regeneration potential. J Tissue Eng Regen Med. 2019;13(9):1738-1755
41. Erden S. Kök Hücreler ve Klinikte Kullanımları. Journal of New Results in Engineering and Natural Science 2014;3:1-8
42. Matur İ. Solmaz S. Kök Hücre Üretiminde Güncel Yaklaşımlar. Dergipark Arşiv 2011;20:168
43. Karaöz E, Ovalı E. Kök Hücreler. Trabzon Ati Teknoloji 2004:1
44. Erdal Y. Seçkin UD. Klinik çalışmalar açısından güncel mezenkimal kök hücre uygulamaları. FNG & Bilim Tıp Transplantasyon Dergisi 2017;2(2):52-55
45. Mundra V, Gerling IC, Mahato RI. Mesenchymal stem cell-based therapy. Mol Pharm 2013;10:77-89
46. Martin PJ. Uberti JP. Saiffer RS. et al. Procyhmal improves response rates in patients with steroid refractory aGVHD involving the liver and gut:results of a randomize ,placebo controlled,multicenter phase III trial in GVHD. Biology of Blood and Marrow Transplantation 2010;16(suppl)2:169-170
47. Liu Y, Yi XC, Guo G, Long QF, Wang XA, Zhong J, et al. Basic fibroblast growth factor increases the transplantation mediated therapeutic effect of bone mesenchymal stem cells following traumatic brain injury. Mol Med Rep 2014;9:333-9
48. Cao Y, Ding Z, Han C, Shi H, Cui L, Lin R. Efficacy of Mesenchymal Stromal Cells for Fistula Treatment of Crohn's Disease: A Systematic Review and Meta- Analysis. Dig Dis Sci 2017;62:851-60
49. Guadalajara H. Herreros D. De-La-Quintana P. et al. Long-term follow-up of patients undergoing adipose-derived adult stem cell administration to treat complex perianal fistulas. Int J Colorectal Dis 2012;27:595–600

50. www.clinicaltrials.gov
51. Aghajanova L. Horcajadas JA. Esteban FJ. et al. The bone marrow-derived human mesenchymal stem cell: potential progenitor of the endometrial stromal fibroblast. Biology of Reproduction, 2010;82:6:1076–1087
52. Morelli SS. Yi P. Goldsmith LT. Endometrial Stem Cells and Reproduction. Obstet Gynecol Int 2012;2012:851367
53. Alawadhi F. Du H. Cakmak H. et al. Bone Marrow-Derived Stem Cell (BMDSC) Transplantation Improves Fertility in a Murine Model of Asherman's Syndrome PLoS One 2014:12;9:5:e96662
54. Xin L. Lin X. Pan Y. A collagen scaffold loaded with human umbilical cord-derived mesenchymal stem cells facilitates endometrial regeneration and restores fertility. Acta Biomater 2019:1;92:160-171
55. Lijun D. Xin'an L. Haixiang S. Transplantation of bone marrow mesenchymal stem cells on collagen scaffolds for the functional regeneration of injured rat uterus. Biomaterials 2014:35:18:4888-900
56. Lancaster MA, Knoblich JA. Organogenesis in a dish: modeling development and disease using organoid technologies. Science 2014 Jul 18;345(6194):1247125
57. Maru Y, Tanaka N, Itami M, Hippo Y. Efficient use of patient-derived organoids as a preclinical model for gynecologic tumors. Gynecol Oncol. 2019;154(1):189-198
58. Sinha G. The organoid architect. Science. 2017:25;357(6353):746-749
59. Liu HD. Xia BR. Jin MZ. et al. Organoid of ovarian cancer: genomic analysis and drug screening. Clinical and Translational Oncology 2020;22:1240-1251
60. Rossi G. Manfrin A. Matthias PL. Progress and potential in organoid research. Nature Reviews Genetics 2018:19:671
61. Workman MJ. Mahe MM. Trisno S. et al. Engineered human pluripotent-stem-cell-derived intestinal tissues with a functional enteric nervous system. Nat Med. 2017:23;49-59

62. Kratochvil MJ. Seymour AJ., Li TL. et al. Engineered materials for organoid systems. Nature Reviews Materials 16 August 2019;4: 606–622
63. Hendriks N. Fassbender A. Roose H. et al. Development of organoids from mouse and human endometrium showing endometrial epithelium physiology and long-term expandability. Development 2017;144:1775-1786
64. Turco MY. Gardner L. Hughes J. et al. Long-term, hormone-responsive organoid cultures of human endometrium in a chemically defined medium. Nat Cell Biol 2017;19:568–577
65. Gu ZY. Jia SZ. Liu S. et al. Endometrial organoids: A new model for the research of endometrial related diseases. Biol Reprod. 2020:22;ioaa124
66. Fitzgerald HC. Dhakal P. Behura SK. et al. Self-renewing endometrial epithelial organoids of the human uterus. Proc Natl Acad Sci. 2019; 116: 23132-23142
67. Alzamil L. Nikolakopoulou K. Turco MY. Organoid Models of Human Endometrial Development and Disease Organoid systems to study the human female reproductive tract and pregnancy. Cell Death & Differentiation 2020:7:3
68. Wu F. Chen X. Liu Y. et al. Decreased MUC1 in endometrium is an independent receptivity marker in recurrent implantation failure during implantation window. Reproductive Biology and Endocrinology 2018:16:60-67
69. Brayman M. Thathiah A. Carson DD. MUC1: a multifunctional cell surface component of reproductive tissue epithelia. Reproductive Biology and Endocrinology 2004:2:4
70. Carson DD. Julian J. Lessey BA. et al. MUC1 is a scaffold for selectin ligands in the human uterus. Front Biosci 2006;11:2903–8
71. Reeves, R. Edberg DD. Li Y. et al. Architectural transcription factor HMGI(Y) promotes tumor progression and mesenchymal transition of human epithelial cells. Mol. Cell. Biol. 2001:21;575-594
72. Mapes, J.Anandan L. Li Q. et al. Aberrantly high expression of the CUB and zona pellucida-like domain-containing protein 1 (CUZD1) in

mammary epithelium leads to breast tumorigenesis. J. Biol. Chem. 2018:293;2850-2864

73. Yoon D. Cha JH. Li JS. et al. Enhancement of wound healing efficiency mediated by artificial dermis functionalized with EGF or NRG1. Biomed. Mater. 2018:13; 045007
74. Mosley B. Imus CD. Friend D. et al. Dual Oncostatin M (OSM) Receptors. The Journal Of Bıologıcal Chemıstry 1996:271:50: 32635–32643
75. Yoshida GJ. Regulation of heterogeneous cancer-associated fibroblasts: the molecular pathology of activated signaling pathways. Journal of Experimental & Clinical Cancer Research 2020:16;39(1):112
76. Zhang S. Lin H. Kong S. et al. Physiological and molecular determinants of embryo implantation. Mol Aspects Med. 2013;34(5): 939–980.
77. Li S. Bao X. Regulatory mechanism of embryo implantation. Bin Guo 2020:25;72(1):105-114
78. Huang H. Matrix Metalloproteinase-9 (MMP-9) as a Cancer Biomarker and MMP-9 Biosensors: Recent Advances. 2018;18(10): 3249
79. Chaudhari-Kank MS. Zaveri K. Antia V. Comparison of CD9 & CD146 markers in endometrial stromal cells of fertile & infertile females. Indian J Med Res. 2018;147(6): 552–559
80. Zhang H. Zhang J. Wang Z. et al.CD146 is a potential marker for the diagnosis of malignancy in cervical and endometrial cancer. Oncol Lett. 2013;5(4):1189–1194
81. Wang Z. Yan X. CD146, a multi-functional molecule beyond adhesion. Cancer Lett. 2013;330:150–62
82. Deane JA. Cousins FL. Gargett C. Endometrial organoids: in vitro models for endometrial research and personalized medicine. Biol Reprod 2017;1;97(6):781-783
83. Takebe T. Sekine K. Enomura M. et al. Vascularized and functional human liver from an IPSC-derived organ bud transplant. Nature 2013:499;481-484

84. McCracken KW. Catá EM. Crawford CM. et al. Modelling human development and disease in pluripotent stem-cell-derived gastric organoids. Nature 2014:516; 400-404
85. Boj SF. Hwang CI. Baker LA. et al. Organoid models of human and mouse ductal pancreatic cancer. Cell 2015:160;324-338
86. Hu H. Gehart H. Artegiani B. Löpez-Iglesias C. et al. Long-term expansion of functional mouse and human hepatocytes as 3D organoids. Cell 2018:175;1591-1606.e19
87. Homan KA. Gupta N. Kroll KT. et al. Flow- enhanced vascularization and maturation of kidney organoids in vitro. Nat. Methods 2019:16, 255-262.
88. Lancaster MA. Corsini NS. Wolfinger S. et al. Guided self- organization and cortical plate formation in human brain organoids. Nat. Biotechnol. 2017:35;659-666
89. Lancaster MA. Huch M. Disease modelling in human organoids. Dis Model Mech 2019:29;12(7):dmm039347
90. Hibaoui Y. Feki A. Organoid Models of Human Endometrial Development and Disease. Front Cell Dev Biol 2020:18;8:84
91. Murphy AR. Wiwatpanit T. Lu Z. et al. Generation of Multicellular Human Primary Endometrial Organoids J Vis Exp. 2019:4;152
92. Shiraga M. Takahashi S. Miyake T. et al. Insulin-like growth factor-1 stimulates proliferation of mouse uterine epithelial cells in primary culture. Proc. Soc. Exp. Biol. Med. 1997:215;412-417