T.C.
MANİSA CELAL BAYAR ÜNİVERSİTESİ TIP FAKÜLTESİ
Radyoloji Anabilim Dalı

SOL ÖN İNEN ARTER MİYOKARDİYAL KÖPRÜLEŞMESİ İLE KORONER ARTER HASTALIĞI İLİŞKİSİNİN KORONER BİLGİSAYARLI TOMOGRAFİ ANJİOGRAFİ İLE DEĞERLENDİRİLMESİ

Uzmanlık Tezi

Dr. Oğuzhan ORUÇ

Tez Danışmanı

Dr. Öğretim Üyesi Fatma CAN

Manisa, 2023

ÖNSÖZ

Uzmanlık eğitimim ve tez çalışmam süresince bana yol gösteren, bilgi ve deneyimlerinden faydalandığım değerli tez danışmanım Dr. Öğretim Üyesi Fatma Can'a,

Uzmanlık eğitimim süresince tüm bilgi, birikim ve tecrübelerini benimle paylaşan, yetişmemde büyük emekleri olan değerli hocalarım Prof. Dr. Serdar Tarhan, Prof. Dr. Yüksel Pabuşçu, Prof. Dr. Gülgün Yılmaz Ovalı, Prof. Dr. Gökhan Pekindil, Prof. Dr. İhsan Şebnem Örgüç, Prof. Dr. Mine Özkol, Prof. Dr. Cihan Göktan, Dr. Öğretim Üyesi Fatih Düzgün, Uzm. Dr. Mustafa Faraşat ve Uzm. Dr. Ş. Güliz Yılmaz'a,

Uzmanlık eğitimim boyunca birçok güzel anı paylaştığım, birlikte huzur içinde çalıştığım gerek çalışma ortamımda gerekse özel hayatımda her zaman bana destek olan uzmanlık eğitimini tamamlamış ve hala araştırma görevlisi olarak görev yapan tüm asistan arkadaşlarıma,

Birlikte uyum ve huzur içinde çok çalıştığım tüm teknisyen, hemşire, raportör, sekreter ve personel arkadaşlara,

Hayatta ve mesleğimde ulaştığım noktaya gelmemi sağlayan, zorlu geçen eğitim sürecinde bana olan desteklerini hiçbir zaman eksik etmeyen, hayatımın her anında yanımda olan canım aileme ve sevgili eşim Dr. Selin Deniz Oruç'a tüm kalbimle ve içtenlikle teşekkür ederim.

İÇİNDEKİLER

I. GİRİŞ VE AMAÇ 1

II. GENEL BİLGİLER 5

2.1 Kalp Anatomisi 5

2.1.1 Genel Anatomi 5

2.1.2 Koroner Arterler 6

2.2. Koroner Akım Fizyolojisi 11

2.3 Miyokardiyal Köprüleşme 12

2.4 Koroner Arter Hastalığı 16

2.5 Koroner Bilgisayarlı Tomografi Anjiografi (Koroner BTA) 17

2.5.1 Bilgisayarlı Tomografi Tarihçesi 17

2.5.2 Çok Kesitli Bilgisayarlı Tomografi ile Kardiyak Görüntüleme 19

2.5.2.1 Zamansal (Temporal) Çözünürlük 20

2.5.2.2 Tarama Zamanı 20

2.5.2.3 Uzaysal Çözünürlük 21

2.5.2.4 EKG Tetikleme 21

2.5.2.4.1 Prospektif EKG Tetikleme 22

2.5.2.4.2 Retrospektif EKG Tetikleme 22

2.5.2.5 Görüntü Rekonstrüksiyonu 22

2.5.2.6 Koroner BTA Endikasyonları ve Kontrendikasyonları 23

2.5.2.7 Koroner BTA Görüntülemede Radyasyon 24

2.5.2.8 Koroner BTA Çekim Tekniği 26

2.5.2.8.1 Hasta Hazırlığı 26

2.5.2.8.2 Damar Yolu Açılması 26

2.5.2.8.3 Çekim Masasındaki Hazırlıklar 27

2.5.2.8.4 Kalp Ritminin Düzenlenmesi 27

2.5.2.8.5 Kalsiyum Skorlama 28

2.5.2.8.6 Kontrast Madde Kullanımı 29

2.5.2.8.7 Görüntü Rekonstrüksiyon (Yeniden Oluşturma) Yöntemleri 31
2.5.2.8.8 Görüntüleme Planları 34
2.5.2.8.9 Koroner BTA'da Artefaktlar 40
III. GEREÇ VE YÖNTEM 42
3.1 Hasta Seçimi 42
3.2 Hasta Hazırlığı 43
3.3 Çekim Masasındaki Hazırlıklar 43
3.4 Çekim Protokolü 44
3.5 Araştırma İçin Gerekli İzinler 45
3.6 Çalışma Metodu 45
3.7 İstatistik Analiz 46
IV. BULGULAR 47
V. TARTIŞMA 63
VI. SONUÇ 68
VII. ÖZET 69
VIII. ABSTRACT 72
IX. KAYNAKLAR 74

KISALTMALAR DİZİNİ

ACE: Anjiotensin Dönüştürücü Enzim

AKS: Akut Koroner Sendrom

AV Blok: Atrioventriküler Blok

BT: Bilgisayarlı Tomografi

ÇKBT: Çok Kesitli Bilgisayarlı Tomografi

EKG: Elektrokardiyografi

G: Gauge

HU: Hounsfield Unit

KAH: Koroner Arter Hastalığı

KOAH: Kronik Obstrüktif Akciğer Hastalığı

Koroner BTA: Koroner Bilgisayarlı Tomografi Anjiografi

LAD: Sol Ön İnen Arter

LCX: Sol Sirkümfleks Arter

LMCA: Sol Ana Koroner Arter

LVOT: Sol Ventrikül Çıkış Yolu

MİP: Maksimum İntensite Projeksiyon

MPR: Multiplanar Rekonstrüksiyon

MRG: Manyetik Rezonans Görüntüleme

NO: Nitrik Oksit

PDA: Posterior Desendan Arter

RCA: Sağ Koroner Arter

ROI: Region Of Interest

RVOT: Sağ Ventrikül Çıkış Yolu

SSD: Surface Shaded Display

VRT: Volume Rendering Tekniği

dk: Dakika

kg: Kilogram

kVp: Kilovoltage Peak

m^2: Metrekare

mAs: Miliamper Saniye

mg: Miligram

ml: Mililitre

mm: Milimetre

ms: Milisaniye

mSv: Milisievert

sn: Saniye

TABLOLAR ve GRAFİK DİZİNİ

Tablo 1. Koroner Arter Kalsiyum Skorlaması

Tablo 2. Olgu ve Kontrol Grubunun Demografik Özellikleri

Tablo 3. Miyokardiyal köprüleşmenin görüldüğü segmentlere göre dağılımı

Tablo 4. Olgu Grubunun Tünel Segment Uzunluk ve Derinlik Dağılımı

Tablo 5. Grupların lüminal darlığa göre kategorilere dağılımı

Tablo 6. Agatston Skorlamalarının Gruplar Arasında Dağılımı

Tablo 7. Sistolik Kompresyon Oranının Koroner Arter Hastalığı ve Tünel Segment Uzunluğu ve Derinliği ile İlişkisi

Tablo 8. Ek Hastalıkların ve Cinsiyetin Ateroskleroz ile İlişkisi

Grafik 1. Miyokardiyal Köprüleşmenin Sıklığı ve Tiplendirmesi

RESİMLER DİZİNİ

Resim 1. Koroner Arterlerin Şematik Görüntüsü

Resim 2. RCA'nın Volume Rendering Tekniği ile Oluşturulmuş Görüntüsü

Resim 3. LMCA'nın Volume Rendering Tekniği ile Oluşturulmuş Görüntüsü

Resim 4. LAD'nin Volume Rendering Tekniği ile Oluşturulmuş Görüntüsü

Resim 5. LCX'in Volume Rendering Tekniği ile Oluşturulmuş Görüntüsü

Resim 6. LAD Orta Segmentinde Yüzeysel Köprüleşme Aksiyel ve Multiplanar Reformat Görüntüsü

Resim 7. LAD Orta Segmentinde Derin Miyokardiyal Köprüleşmenin Aksiyel ve Multiplanar Reformat Görüntüsü

Resim 8. Koroner BTA'da Multiplanar Reformat görüntüleme, Maksimum İntensity Projeksiyon görüntüleme ve Volume Rendering Tekniği ile Oluşturulmuş Görüntüler

Resim 9. Sol Ventrikül Uzun Aks Görüntüsü

Resim 10. Sol Ventrikül Horizontal Uzun Aks Görüntüsü

Resim 11. Sol Ventrikül Kısa Aks Görüntüsü

Resim 12. Sol Ventrikül Çıkış Yolu Aksı Görüntüsü

Resim 13. Sağ Ventrikül Vertikal Uzun Aks Görüntüsü

Resim 14. Sağ Ventrikül Çıkış Yolu Aksı Görüntüsü

I. GİRİŞ VE AMAÇ

Koroner arter hastalığını göstermede invaziv koroner anjiografi altın standart inceleme yöntemi olmakla birlikte invaziv olması, yüksek maliyeti ve olguların yalnızca üçte birinde girişimsel işlemlere gerek duyulması gibi dezavantajlar bulundurmaktadır. Ayrıca sadece lümen hakkında bilgi vermekte olup koroner arter hastalığının erken döneminde damar duvarında oluşan değişiklikleri yeterince gösterememektedir. Bu yüzden koroner kalp hastalıklarının tanısında invaziv olmayan ve maliyeti düşük görüntüleme yöntemlerine ihtiyaç duyulmuştur (1).

Çok Kesitli Bilgisayarlı Tomografi (ÇKBT) 7. jenerasyon bilgisayarlı tomografi (BT) cihazı olarak anılmakta olup hastanın uzun ekseni boyunca tek yerine çok sayıda dedektör sırası yerleştirilmesi ile kendini gösterir. Ayrıca yelpaze yerine konik şekilli X ışını demeti kullanılır. Bu sayede bir yerine birden çok sayıda kesit elde edilebilir. İlk olarak 1998 yılında 4 kesitli olarak piyasaya sürülen ÇKBT cihazları günümüzde rotasyon süresi 0.25 saniye olan ve tek bir rotasyonda 640 kesit alabilen hale evrilmiştir (2). ÇKBT'nin koroner arter değerlendirilmesinde kullanılabilmesini sağlayan teknolojik gelişmeler aynı anda çok sayıda görüntü alabilmesi, zamansal çözünürlükteki hızlanma, uzaysal çözünürlükteki artış ve elektrokardiyografi (EKG) eşliğinde görüntü alabilme özellikleridir.

Koroner arterler küçük çaplı (1-4mm) damarlar olup koroner arterlerin ve kalp kapakçıkları gibi küçük boyutlu, kompleks, hareketli yapıların detaylı olarak incelenebilmesi yüksek uzaysal çözünürlük gerektirir. ÇKBT'de uzaysal çözünürlüğün belirleyicileri dedektör boyutu, rekonstrüksiyon aralığı ve hasta hareketidir (1). Zamansal çözünürlük bir nesneyi görüntülemek için

gerekli olan zaman dilimidir. Hareket eden bir yapıyı yüksek zamansal çözünürlükle görüntüleyebilmek için hareket eden nesneden daha hızlı görüntü elde edilebilmesi gerekmektedir. Koroner bilgisayarlı tomografi anjiyografide (koroner BTA) görüntüler genellikle kalp hareketinin en az olduğu diyastol fazında alınır. İyi kalitede koroner arter görüntüsü alabilmek için zamansal çözünürlük 70 atım/dakikanın altındaki kalp hızlarında en az 250ms, 100 atım/dakikanın üzerindeki kalp hızlarında ise 150 ms düzeyinde olmalıdır (3).

Koroner BTA incelemelerinde, sürekli hareket halinde olan kalbin hareketinin görece en az olduğu diyastol fazında inceleme yapılması gerekmektedir. Ancak yüksek kalp hızlarında sistolik faz da kullanılabilir. Kalp siklusu ile uyum için EKG tetikleme gereklidir. Bu yöntemle inceleme sırasında EKG trasesi kaydedilir. Prospektif veya retrospektif olmak üzere iki yöntem tercih edilir. Prospektif EKG tetiklemede sadece önceden belirlenen kalp fazında (genellikle R-R aralığının %70'i) görüntü alınır. Diğer R-R aralıklarında X ışını tüpü kapalıdır. En büyük avantajı sadece belirlenen kalp fazında X ışını maruziyeti söz konusu olduğundan radyasyon dozunun da düşük (1-3 mSv) olmasıdır. Retrospektif EKG tetiklemede ise kalp siklusunun tüm fazları boyunca spiral görüntüler alınır ve daha sonra istenilen fazlardan rekonstrüksiyon yapılır. Retrospektif olarak değerlendirilebilen EKG trasesinde saptanan ekstrasistolik atımların rekonstrüksiyon dışı bırakılabilmesi nedeniyle kardiyak aritmilerden prospektif yönteme kıyasla daha az etkilenir. Ayrıca tüm kardiyak siklusa ait bilgiler içerdiği için kalp fonksiyonu hakkında değerlendirme yapılmasına olanak sağlar (4).

Miyokardiyal köprüleşme epikardiyal alanda ilerlemesi gereken bir koroner arter segmentinin intramural alanda miyokard kası altında seyir göstermesi durumudur. Miyokard içindeki koroner arter segmenti belli bir mesafeyi kat ettikten sonra tekrar epikardiyal mesafeye dönmektedir. En yaygın koroner arter anomalisi olarak tanımlanan miyokardiyal köprüleşme, ilk olarak Reyman tarafından 1737 yılında otopsi çalışmalarında tanımlanmıştır. Anjiografik olarak Portmann ve Iwig tarafından 1960 yılında gösterilmiş olup

‘milking’ (sağılma) bulgusu ile kendini göstermektedir [5]. Bütün koroner arterlerde görülebilen miyokardiyal köprüleşme en sık LAD orta segmentinde karşımıza çıkmaktadır.

BT kullanılan çalışmalarda miyokardiyal köprüleşme prevalansı %22 olarak tanımlanmıştır [6]. Genellikle benign varyasyon olarak kabul edilen miyokardiyal köprüleşme en sık asemptomatik seyretmektedir. Ancak anjina pektoris, akut miyokard infarktüsü, aritmi ve ani ölüme neden olabildiği bilinmektedir [7]. Yapılan çalışmalarda miyokardiyal köprüleşmenin sistolik fazda koroner kan akımını anlamlı derecede etkilediği kanıtlanmış ve göğüs ağrısı nedeni olduğu ortaya konulmuştur. Miyokardiyal köprüleşmeye bağlı iskemi gelişimi ve klinik bulguların ortaya çıkmasında 3 patofizyolojik varsayım tanımlanmıştır. İlki sistol esnasında oluşan kompresyonun orta-geç diyastol fazına dek sürmesi ve temel olarak diyastol fazında gerçekleşen koroner kan akımının azalmasıdır. İkinci varsayım sağılma etkisine bağlı olarak sistolik fazda tünel arterde retrograd akım oluşması ve proksimal segmentte kan akımının damarlara uyguladığı mekanik kayma kuvveti olarak tanımlanan shear etkisinin artmasıdır. Üçüncü varsayım ise miyokardiyal köprüleşmenin endotel disfonksiyonuna neden olması ve bunun sonucunda spazm gibi olumsuz sonuçların ortaya çıkmasıdır (8).

Miyokardiyal köprüleşmenin koroner arterde ateroskleroz gelişimine olan etkisi halen tartışmalıdır. Genel kabul edilen görüş köprüleşme olan segmentin aterosklerozdan korunduğu, köprüleşme proksimalindeki segmentin ateroskleroz yükünün arttığı yönündedir (9). Köprüleşen segmentte azalmış hücresel aktivitenin ve azalmış inflamatuar yanıtın koruyucu olduğu düşünülmektedir. Vazospastik daralma ve endotel hasarı ise proksimal segmentteki artmış ateroskleroz yükünden sorumlu tutulur (10). Ayrıca tünel segment içerisinde shear stres fazlayken, tünelin proksimalindeki segmentlerde shear stresin düşük olduğu söylenebilir. Shear stres düşük olduğunda endotelyal NO sentetaz, endotelin-1 ve ACE (anjiotensin dönüştürücü enzim) gibi vazoaktif ajanların salınımı indüklenir. Bu vazoaktif ajanların tünel kısmındaki düzeyleri, proksimal ve distal

kısımlarına göre daha düşük bulunmuştur. Böylece düşük shear stres tünelin proksimalindeki segmentlerde aterosklerotik oluşuma katkıda bulunurken, yüksek shear stres tünel içindeki segmentin aterosklerotik oluşumunu önleyici bir etkiye sahiptir. Bunun yanında, lokal duvar tansiyon ve gerilimindeki artış, proksimal segmente endotelyal zedelenmeyi ve plak yırtılmasını tetikler (11). Ancak literatürde miyokardiyal köprüleşme ile proksimal segment aterosklerozu arasında ilişki saptamayan çalışmalar da bulunmaktadır (12-14).

Çalışmamızda miyokardiyal köprüleşmenin koroner arter hastalığı ile olan ilişkisini koroner bilgisayarlı tomografi anjiografi görüntüleme ile değerlendirmek amaçlanmıştır.

II. GENEL BİLGİLER

2.1 Kalp Anatomisi

2.1.1 Genel Anatomi

Kalp 2 sağ ve 2 sol olmak üzere 4 odacıktan oluşan ve vücuda kan pompalayan bir organdır. İki temel görevi mevcut olup birincisi vücuttan gelen kirli kanı akciğere pompalamak, ikincisi akciğerden gelen temiz kanı vücuda pompalamaktır. Kalp toraks kafesinde, iki akciğer arasında tanımlanan mediastinumda orta bölgede yerleşim gösterir. Kalp yerleşimi orta mediastende oblik konfigürasyonda olup kalp apeksi sol kalçayı gösterir şekilde, kalp bazali ise sağ omzu gösterir şekilde yerleşmiştir. Ayrıca kalbin üçte ikisi orta hattın solunda yer almaktadır. Yetişkin insan kalbi ortalama vücut ağırlığının erkekte %0.45'ine kadında ise %0.40'ına eşittir (2,17).

Kalp dokusu enine kesildiğinde karşımıza 3 tabaka çıkar. Dışarıdan içeriye doğru sırasıyla perikardiyum, miyokardiyum ve endokardiyum şeklinde dizilir. Endokardiyum endotel adı verilen epitel tabakasından meydana gelir. Atriyum ve ventriküllerin iç yüzeylerini, kapakları, korda tendinea ve papiller kasları kaplayarak kan akışı için pürüzsüz yüzey oluşturur. Miyokardiyum tabakasında kalbin pompa gücünden sorumlu, kalsiyum iyonu ile uyarılan kalp kası hücreleri bulunur. Kalp kası hücreleri arasında interkalar disk adı verilen özel bağlantı kompleksleri bulunmakta olup bu bağlantı sayesinde hücreler arasında serbestçe hareket edebilen iyonlar miyokard hücrelerinin birlikte kasılmasına olanak sağlar (15).

Perikardiyum tabakası fibröz ve seröz perikardiyum olmak üzere ikiye ayrılır. Fibröz perikardiyum kalbi dış etkilerden korur ve komşu yapılara tu

tunmasını sağlar. Seröz perikardiyum kendi içerisinde ikiye ayrılır. Dış yüzeyde parietal perikardiyum, iç yüzeyde miyokard tabakasının etrafını saran viseral perikardiyum (epikardiyum) bulunur. Bu iki seröz perikard tabakası arasında perikard yapraklarının kalp atımı esnasında kaymasına yardımcı olan perikardiyal sıvı mevcuttur (17).

2.1.2 Koroner Arterler

Kalbin beslenmesinden sorumlu olan koroner arterler çıkan aortanın ilk bölümü olan sinüs valsalva düzeyinden çıkış gösterirler. Sağda tek koroner arter yapısı bulunmakta olup sağ koroner arter (RCA) sağ koroner sinüsten kaynaklanır. Sol ana koroner arter (LMCA) sol koroner sinüsten kaynaklanarak kısa segment sonrasında sol sirkümfleks arter (LCX) ve sol ön inen arter (LAD) olarak ikiye ayrılır (Resim 1). Sinüs valsalva düzeyinde bulunan 3. sinüs olan non-koroner sinüsten koroner arter kaynaklanmaz (18). Koroner vasküler dolaşımda dominansi adı verilen bir durum bulunmaktadır. Kalbin diyafragmatik yüzünü besleyen posterior desendan arterin (PDA) kaynaklandığı koroner artere göre sağ veya sol dominansi durumu belirlenir. Toplumun %85'i sağ dominant özellikte olup posterior desendan arter (PDA) ve posterior sol ventriküler dal RCA'dan köken alır. Sol dominansi %8 oranında görülmekte olup PDA ve posterior sol ventriküler dalın LCX'ten köken aldığı duruma denir. Posterior desendan arterin RCA'dan, posterior sol ventriküler dalın LCX'ten köken aldığı duruma kodominansi denir ve %7 oranında görülür (19).

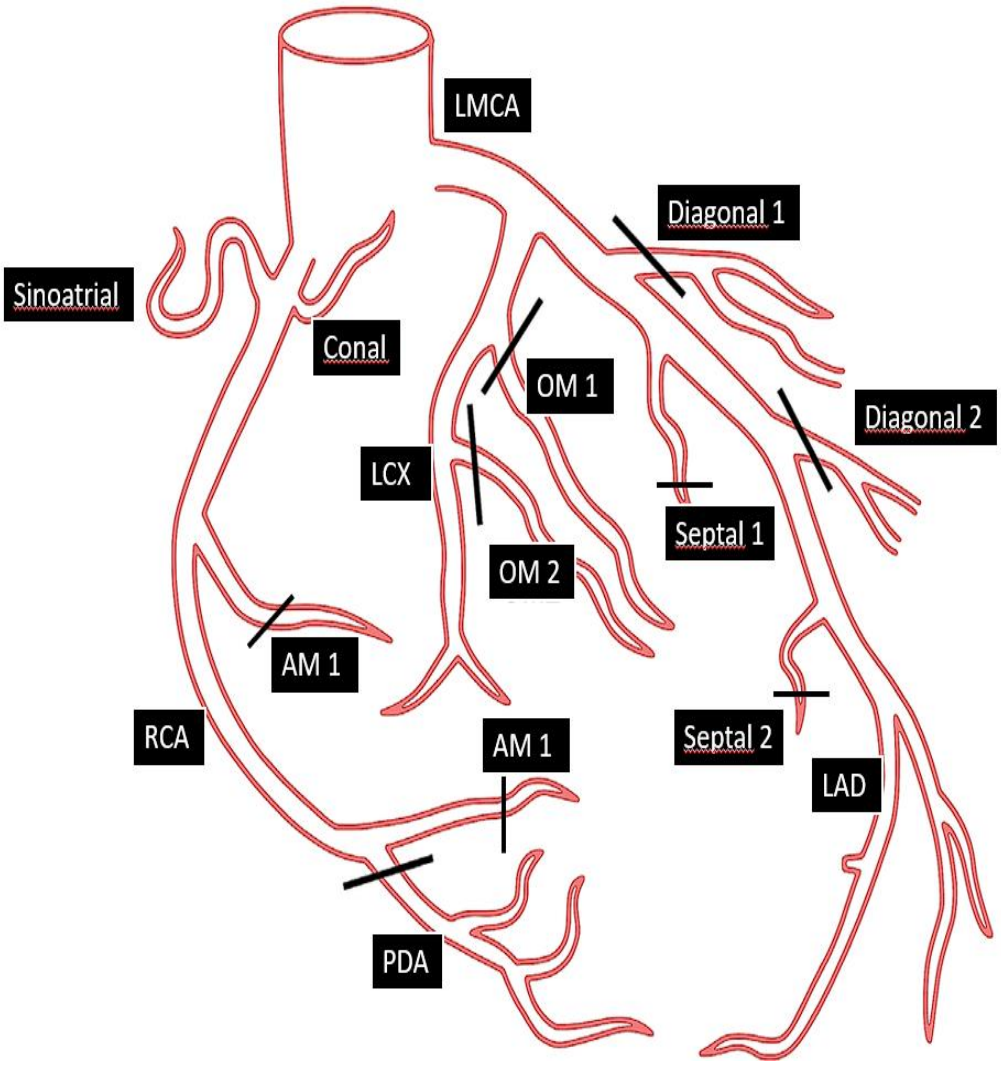

Resim 1. Koroner Arterlerin Şematik Görüntüsü

Sağ Koroner Arter (RCA)

Sağ koroner sinüsten çıktıktan sonra pulmoner çıkış yolunun sağ posteriorundan kısa segment devam eden RCA sağ atriyum ve sağ ventrikül arasında sağ atrioventriküler oluktan diyafragmatik yüze dek devam eder. Dalları sırasıyla konal arter, sinoatriyal nodal arter, akut marjinal arter, dominansi durumuna göre PDA ve posterior sol ventriküler arterdir (Resim 2). Konal arter pulmoner çıkış yolunu, sinoatriyal nodal dal kalbin doğal pacemakerı olarak kabul edilen sinoatriyal nodu besler. RCA'dan kaynaklanan en büyük dal olan akut marjinal arter sağ ventrikül anterior duvarını besler (19,20).

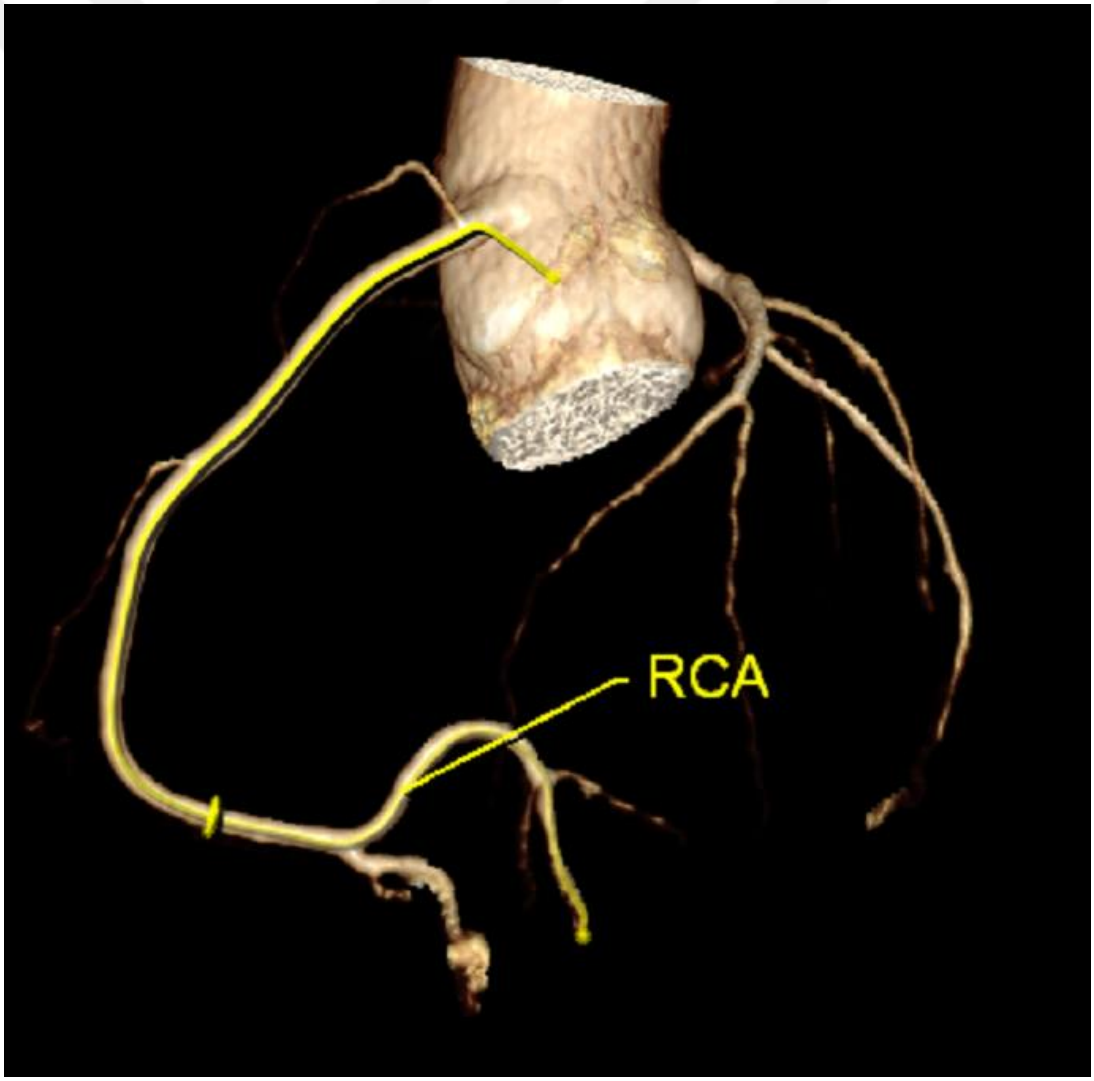

Resim 2. RCA'nın Volume Rendering Tekniği ile Oluşturulmuş Görüntüsü

Sol Ana Koroner Arter (LMCA)

Sol koroner sinüsten çıkan LMCA kısa segment sonra LAD ve LCX olmak üzere ikiye ayrılır (Resim 3). Toplumun %30'unda intermediate arter adında üçüncü bir dal görülebilir. LAD'nin diagonal dallarına benzer seyir gösteren intermediate arter sol ventrikülün anterolateral bölümünü besler (21).

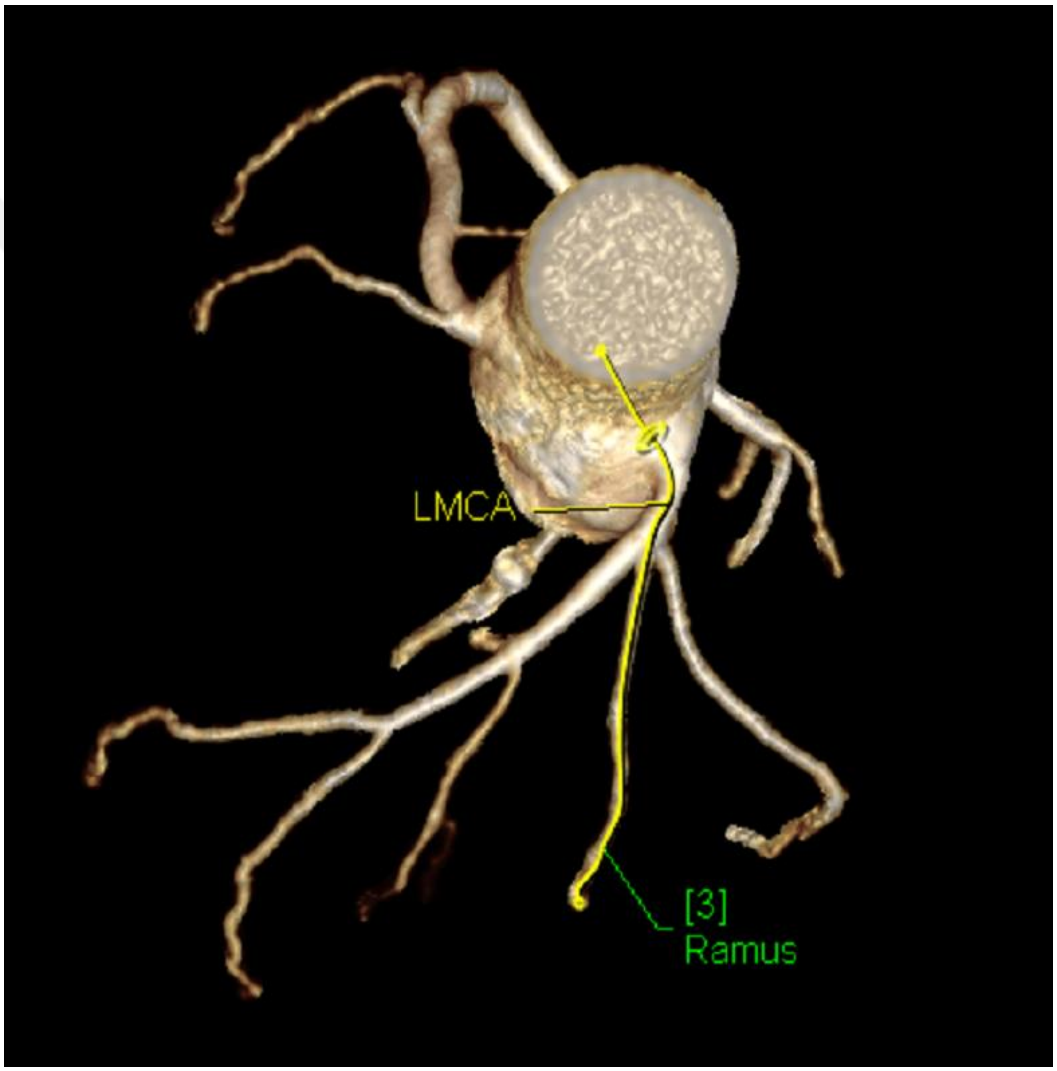

Resim 3. LMCA'nın Volume Rendering Tekniği ile Oluşturulmuş Görüntüsü, Ramus İntermedius Dalı (3 numara ile işaretlenmiş)

Sol Ön İnen Arter (LAD)

Daha az bilinen adıyla ön interventriküler arter LMCA'dan ayrıldıktan sonra kısa segment antero-superiora devam edip anterior interventriküler oluğa girerek kalp apeksine doğru yönlenir. Sol ventrikül anterior duvarını besleyen diagonal ve interventriküler septumu besleyen septal perforan dallara sahiptir. Birden çok olabilen bu arteriyel yapılar çıkış sırasına göre numaralandırılır. (örn. D1, D2 gibi) LAD üç segmente ayrılmış olup birinci septal dal öncesi segment proksimal olarak isimlendirilir (Resim 4). Birinci septal dal düzeyinden kalp apeksine kadar uzanan bölümün ilk yarısı orta, ikinci yarısı distal segment olarak adlandırılır (18,20,21).

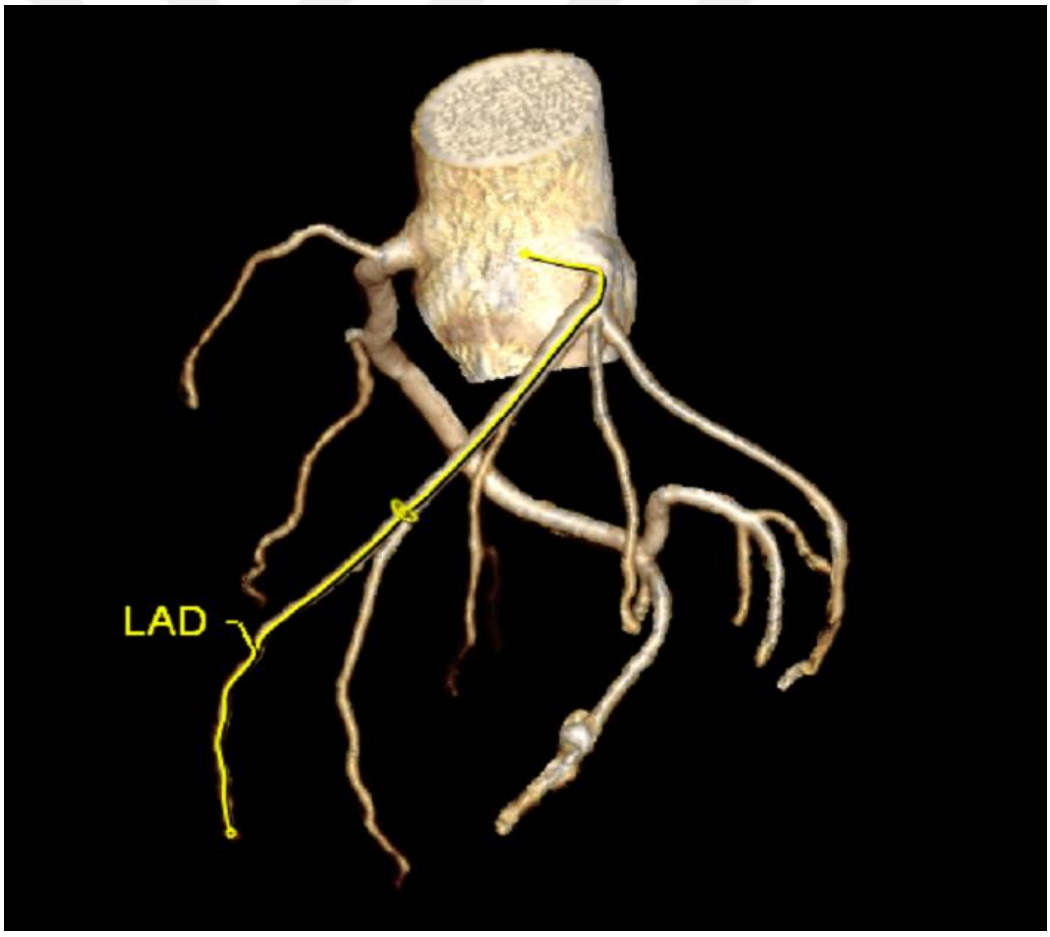

Resim 4. LAD'nin Volume Rendering Tekniği ile Oluşturulmuş Görüntüsü

Sol Sirkümfleks Arter (LCX)

Sol ana koroner arterden ayrılan diğer büyük dal olan LCX sol atrioventriküler oyukta seyir gösterir. Obtüz marjinal arter isminde bir veya birden çok dal verebilen LCX, dalları ile birlikte sol ventrikül serbest duvarını besler (Resim 5). Ayrıca sol dominansi durumunda posterior desendan arter (PDA) LCX'ten köken alır (22).

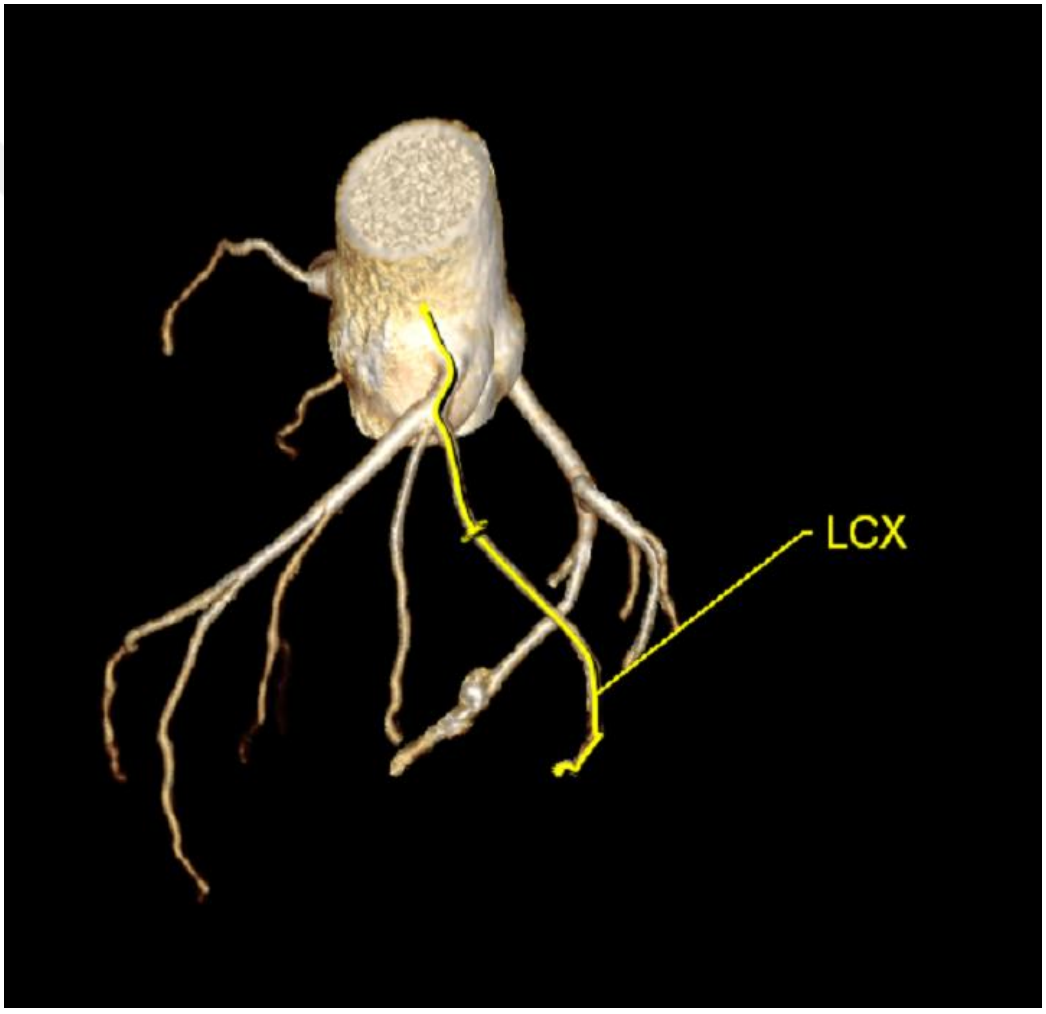

Resim 5. LCX'in Volume Rendering Tekniği ile Oluşturulmuş Görüntüsü

2.2. Koroner Akım Fizyolojisi

Koroner arterler aracılığıyla gelen temiz kan miyokardiyum içerisinde bulunan kapiller vasküler ağ üzerinden kalbi besler. Kapiller ağın

miyokardiyum içerisinde bulunması nedeniyle kalp sistol evresinde iken koroner vasküler yapılar üzerinde sıkıştırıcı etki gösterir. Bunun neticesinde vücuttaki diğer organlardan farklı olarak koroner sistem kan akımının büyük bölümü diyastol fazında gerçekleşir. Bu durumu kalp kası hücreleri oksijene bağlı halde depoladıkları çok sayıda miyoglobin proteini ile çözer. Miyoglobin proteinleri kalp sistolik fazda iken oksijenden ayrılarak oksidatif fosforilasyon için gereken oksijeni hücreye sunmuş olur. Diyastol fazında hücre içerisinde artan oksijen miktarı ile birlikte bir sonraki sistol için tekrar oksijene bağlanırlar (23).

İstirahat halinde 100 gram miyokard dokusu için koroner kan akımı dakikada 60-90 ml olup koroner kan akımının artmasını gerektiren egzersiz gibi durumlarda 4-5 katına kadar çıkabilir. Koroner kan akımı; koroner arter perfüzyon basıncı, akıma karşı koyan direnç kuvvetleri (koroner vasküler yatak direnci, ventrikül içi basınç ve miyokard gerginliği), diyastol süresi, metabolik, otonomik ve endotelyal faktörler tarafından belirlenir (24).

Otonomik sinir sisteminin koroner kan akımının kontrolüne katkısı oldukça azdır. Koroner kan akımında sempatik ya da parasempatik stimülasyonla olan değişiklikler, ağırlıklı olarak yüklenme koşullarında ve kontraktilitedeki değişikliklere bağlıdır. Mekanik faktörlerin koroner kan akımında temel bir etkisi vardır. Miyokard kontraksiyonu sırasında intramiyokard basıncı artar ve bunun etkisi en fazla küçük damarlarda görülür. Sonuçta ağırlıklı olarak diyastolik kan akımı paterni oluşur. Miyokard kompresif etkileri, subendokardiyal tabakada subepikardiyal tabakadakinden daha çoktur ve bu sebeple subendokardiyumda iskemi riski fazladır. Maksimal vazodilatasyon sırasında miyokard perfüzyonu asıl olarak koroner perfüzyon basıncı ve miyokard kompresif etkileri tarafından düzenlenir. Koroner kan akımı azaldığında subendokardiyum, miyokardın iskemik olan ilk bölgesidir (25).

2.3 Miyokardiyal Köprüleşme

Miyokardiyal köprüleşme epikardiyal alanda ilerlemesi gereken bir koroner arter segmentinin intramural alanda miyokard kası altında seyir göstermesi

durumudur. Bu segmente tünel arter, üzerindeki kasa miyokardiyal kas köprüsü adı verilir. Miyokard içindeki koroner arter segmenti sistol sırasında geçici basıya uğrar. Tünel arter segmenti miyokardiyal kas lifleri içerisinde belli bir mesafeyi kat ettikten sonra tekrar epikardiyal mesafeye dönmektedir. En yaygın koroner arter anomalisi olarak tanımlanan miyokardiyal köprüleşme, ilk olarak Reyman tarafından 1737 yılında otopsi çalışmalarında tanımlanmıştır. Anjiografik olarak Portmann ve Iwig tarafından 1960 yılında gösterilmiş olup 'milking' (sağılma) bulgusu ile kendini göstermektedir (5). Bütün koroner arterlerde görülebilen miyokardiyal köprüleşme en sık LAD orta segmentinde görülür.

Miyokardiyal köprüleşme otopsi serilerinde %15–85 arasında saptanırken konvansiyonel anjiyografi çalışmalarında ise %0,5-2,5 oranında izlenmektedir. Bu oran invaziv kateter anjiyografi sırasında uygulanan provakasyon testleri ile %40'lara çıkmaktadır. Otopsi ve invaziv kateter anjiyografiler ile yapılan çalışmalar arasındaki bu uyumsuzluğun nedeni birçok faktöre bağlı olabilmektedir. Bunlardan biri tünel segmentin uzunluğu ve derinliği ile ilişkili olup anjiyografi sırasında sadece daha derinde yerleşmiş arter segmentindeki kompresyonun anlamlı derecede olması ve bunun işlem sırasında tespit edilebilmesidir. Tünel segmentinin proksimalindeki aterosklerotik plak varlığı da miyokardiyal köprüleşmenin tespit edilebilmesini güçleştirmektedir. (26) Bilgisayarlı tomografi kullanılan çalışmalarda ise prevalans %22 olarak tanımlanmıştır (6).

Genellikle benign varyasyon olarak kabul edilen miyokardiyal köprüleşme en sık asemptomatik seyretmektedir. Ancak anjina pektoris, akut miyokard infarktüsü, aritmi ve ani ölüme neden olabildiği bilinmektedir (7). Yapılan çalışmalarda miyokardiyal köprüleşmenin sistolik fazda koroner kan akımını anlamlı derecede etkilediği kanıtlanmış ve göğüs ağrısı nedeni olduğu ortaya konulmuştur. Miyokardiyal köprüleşmeye bağlı iskemi gelişimi ve klinik bulguların ortaya çıkmasında 3 patofizyolojik varsayım tanımlanmıştır. İlki sistol esnasında oluşan kompresyonun orta-geç diyastol fazına dek sürmesi ve temel olarak diyastol fazında gerçekleşen koroner kan akımının

azalmasıdır. İkinci varsayım sağılma etkisine bağlı olarak sistolik fazda tünel arterde retrograd akım oluşması ve proksimal segmentte kan akımının damarlara uyguladığı mekanik kayma kuvveti olarak tanımlanan shear etkisinin artmasıdır. Üçüncü varsayım ise miyokardiyal köprüleşmenin endotel disfonksiyonuna neden olması ve bunun sonucunda spazm gibi olumsuz sonuçların ortaya çıkmasıdır (8).

Köprüleşen segment üzerindeki miyokard kas lifi kalınlığına göre yüzeysel (%75) ve derin (%25) olmak üzere ikiye ayrılır. Yüzeysel köprüleşme tünel arterin üzerindeki miyokardiyal kas lifinin 2mm altında olması durumuna, derin köprüleşme ise 2mm ve üstünde olması durumuna denir. Yüzeysel köprüleşme durumlarında sistolik kompresyon nadiren görülür (Resim 6). Derin köprüleşmede ise kardiyak siklus esnasında sistolik kompresyon ve tünel arterde bükülme etkisi izlenir (Resim 7)(27,28).

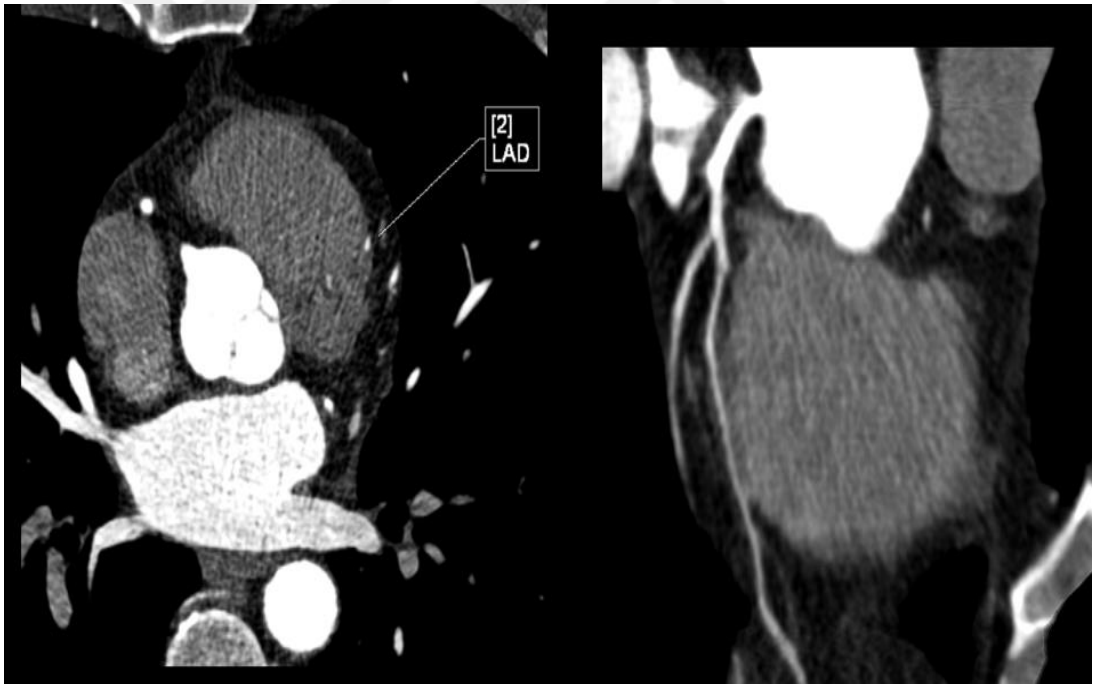

Resim 6. LAD Orta Segmentinde Yüzeysel Köprüleşme Aksiyel (sol) ve Multiplanar Reformat (sağ) Görüntüsü

Miyokardiyal köprüleşmenin koroner arterde ateroskleroz gelişimine olan etkisi halen tartışmalıdır. Genel kabul edilen görüş köprüleşme olan segmentin aterosklerozdan korunduğu, köprüleşme proksimalindeki segmentin ateroskleroz yükünün arttığı yönündedir (9). Köprüleşen segmentte azalmış hücresel aktivitenin ve azalmış inflamatuar yanıtın koruyucu olduğu düşünülmektedir. Vazospastik daralma ve endotel hasarı ise proksimal segmentteki artmış ateroskleroz yükünden sorumlu tutulur (10). Ayrıca tünel segment içerisinde shear stres fazlayken, tünelin proksimalindeki segmentlerde shear stresin düşük olduğu söylenebilir. Shear stres düşük olduğunda endotelyal NO sentetaz, endotelin-1 ve ACE (anjiotensin dönüştürücü enzim) gibi vazoaktif ajanların salınımı indüklenir. Bu vazoaktif ajanların tünel kısmındaki düzeyleri, proksimal ve distal kısımlarına göre daha düşük bulunmuştur. Böylece düşük shear stres tünelin proksimalindeki segmentlerde aterosklerotik oluşuma katkıda bulunurken, yüksek shear stres tünel içindeki segmentin aterosklerotik oluşumunu önleyici bir etkiye sahiptir. Bunun yanında, lokal duvar tansiyon ve gerilimindeki artış, proksimal segmente endotelyal zedelenmeyi ve plak yırtılmasını tetikler (11). Ancak literatürde miyokardiyal köprüleşme ile proksimal segment aterosklerozu arasında ilişki saptamayan çalışmalar da bulunmaktadır (12–14).

Miyokardiyal köprüleşme olguları semptomatik olmadığı sürece tedaviye gerek duyulmamaktadır. Semptomatik hastalarda ise ilk seçenek medikal tedavidir. Semptomların rahatlatılması, miyokardiyal iskeminin azaltılması ve olası koroner olaylardan korunulması amacıyla tedavide beta blokerler, kalsiyum kanal blokerleri ve anti platelet ajanlar kullanılmaktadır. Beta blokerler negatif inotropik ve kronotropik etki ile sistemik ve intramural basıncı azaltarak koroner arterlerde perfüzyonu ve diyastol süresini arttırırlar. Bu etkilerinden dolayı medikal tedavide ilk seçenek olmuşlardır. Beta bloker kullanımının uygunsuz olduğu hastalarda kalsiyum kanal blokerleri tercih edilir. Nitratlar vasodilatasyon mekanizması ile sistolik kan basıncını azaltması yanı sıra refleks taşikardiye de neden olarak klinik semptomları artırabilmeleri nedeniyle tedavide uzak durulması gereken ilaç grubudur.

Medikal tedaviye yanıt vermeyen olgularda cerrahi yöntemler tavsiye edilmektedir. Stent tedavisi neointimal proliferasyon, trombüs oluşumu ve yüksek restenoz nedeniyle önerilmemektedir. Ayrıca literatürde stent kompresyonu ve hatta stent kırılması tanımlanan olgu bildirimleri bulunmaktadır (8).

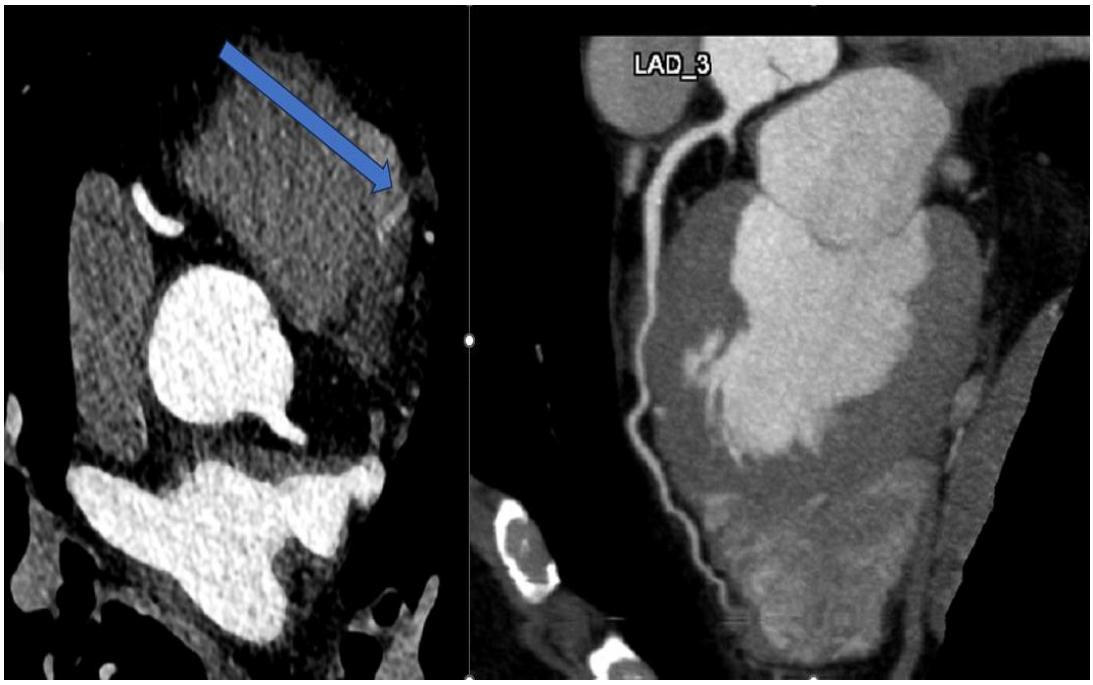

Resim 7. LAD Orta Segmentinde Derin Miyokardiyal Köprüleşmenin Aksiyel (sol) ve Multiplanar Reformat Görüntüsü (sağ)

2.4 Koroner Arter Hastalığı

Koroner arter hastalığı (KAH) tüm dünya genelinde en sık mortalite ve morbiditeye neden olan hastalıklardan biridir. Temel olarak koroner arter aterosklerozu ve üzerine eklenen trombüs nedeniyle görülür. Ateroskleroz çocukluk döneminden başlayarak bütün ömür boyunca devam eden aktif bir süreçtir. Ateroskleroz gelişimini hızlandırdığı bilinen pek çok geleneksel risk faktörü bulunmaktadır. Bu faktörler yaş, cinsiyet, pozitif aile öyküsü, sigara kullanımı, hipertansiyon, diyabet, hiperlipidemi, obezite ve stres olarak sıralanabilir (29).

Koroner arter hastalığının değerlendirilmesinde invaziv kateter anjiyografi günümüzde altın standart olarak kabul edilmektedir. Konvansiyonel koroner anjiyografinin en önemli avantajları yüksek uzaysal ve zamansal çözünürlüğün yanı sıra aynı seansta tedavi edici girişimlerin de uygulanabilir olmasıdır. Ancak yöntem invazivdir ve nadir olmakla birlikte ciddi ve hatta ölüme yol açabilecek komplikasyonlara neden olabilmektedir. Ayrıca tanısal amaçla yapılan konvansiyonel koroner anjiyografi incelemelerinin yaklaşık %20-30'unda anlamlı koroner arter darlığı saptanmamaktadır ve yalnızca %30'unda aynı sırada girişimsel tedavi yaklaşımı uygulanabilmektedir (30).

Gelişen teknoloji ile birlikte uzaysal ve temporal çözünürlüğün iyileşmesi, tüp dönüş zamanının kısalması ve dedektör sıra sayısındaki artış çok kesitli bilgisayarlı tomografi (ÇKBT) koroner anjiyografinin tanısal performansını artırmış ve çok kısa sürede koroner anatomiyi detaylı olarak ortaya koymasını mümkün kılmıştır. ÇKBT koroner arter anomalilerinin ortaya konmasında, koroner stenoz tanı ve derecelendirilmesinde, plak karakterizasyonunda, baypas grefti ve stent değerlendirilmesinde, kardiyak fonksiyonların değerlendirilmesinde yüksek doğrulukta sonuçlar vermektedir (1).

2.5 Koroner Bilgisayarlı Tomografi Anjiografi (Koroner BTA)

2.5.1 Bilgisayarlı Tomografi Tarihçesi

1895 yılında Alman Fizik Profesörü Wilhelm Conrad Roentgen tarafından bulunan X ışını ile tıpta görüntüleme başlamıştır. İngiliz mühendis GN Hounsfield ise 1971 yılında kesitsel görüntüleme yöntemi bilgisayarlı tomografi (BT) ile beyin görüntülemeyi mümkün kılmıştır. 1970'li yıllardan sonra BT aygıtları teknolojinin gelişimine paralel olarak hızlı bir gelişim sürecine girmiştir. Bilgisayarlı tomografide görüntü oluşturmak için kullanılan tarayıcı tasarımlarına jenerasyon adı verilir. Zaman içerisinde görüntüleme zamanını kısaltmak ve görüntüleme etkinliğini artırmak için farklı BT jenerasyonları geliştirilmiştir. Büyük jenerasyon sayısı daha yüksek performans anlamına gelmemekte olup jenerasyonlar arasındaki başlıca

farklılıklar dedektörlerin sayı ve dizilişi, X ışını demetinin şekli, tüp ve dedektörlerin dönüşü ve slip ring (kayma halkası) teknolojisi ile ilişkilidir (31).

Hounsfield tarafından geliştirilen ilk BT aygıtı 1.kuşak olarak isimlendirilmiştir. Birinci kuşak aygıtlarda kalem inceliğinde ışın demeti ve karşılığında tek dedektör kullanılıyordu. İncelenecek obje, lineer bir doğrultuda bir uçtan diğerine taranıyor sonra tüp bir derece dönüyor, veri işleniyor ve tekrar bir derece dönüş yapıyordu. Bu işlem tüp ve detektör 180 derece dönene kadar tekrarlanıyordu. Bu 180 derecelik tek bir dönüşün tamamlanması yaklaşık 4,5 dakika almaktaydı. İkinci nesil BT cihazlarında yelpaze şeklinde bir ışın ve birden fazla sayıda dedektör sistemi bulunmaktadır. Tüp hareketi 10 derecelik açılarla 180 dereceye tamamlanmış olup daha hızlı tarama zamanı (15 sn) ve aynı anatominin birden fazla dedektörce izlenmesi sayesinde ayrıntıda artış sağlanmıştır. Az sayıda dedektörle tarama yapan birinci ve ikinci jenerasyon BT cihazları günümüzde artık kullanılmamaktadır (32).

Üçüncü jenerasyon cihazlarda hasta kesitinin tamamını kapsayacak geniş yelpaze şeklinde ışın demeti ve buna karşılık gelecek genişlikte dedektörler kullanılır. Böylece yatay eksende tarama gerekmez. Birbirine bağlı olan tüp ve dedektörler hasta çevresinde 360 derece döner ve bir kesit elde edilir. Günümüzde en yaygın kullanılan helikal (6. jenerasyon) ve çok kesitli (7. jenerasyon) BT cihazları benzer tüp-dedektör sistemini kullanmaktadır. (rotate-rotate) 4. jenerasyon cihazlarda gantri içerisinde 360 derece boyunca dizilmiş hareketsiz dedektörler ve dedektörlerin çevresinde hareket ederek objeyi tarayan X ışını demeti bulunur. (rotate-stationary) Saçılan radyasyona daha duyarlı olan bu yöntemde dedektör ve elektronik kanal maliyeti çok artmış olup günümüz cihazlarında özel amaçlar dışında pek kullanılmamaktadır. Elektron demeti veya sine BT olarak da bilinen 5. jenerasyon cihazlar daha çok kardiyak görüntüleme için geliştirilmiş ancak yaygınlaşamamıştır. Gantrinin alt yarısı tungstenden yapılmış anot dizisinden, üst yarısı ise dedektörden oluşur ve çekim esnasında hareket etmezler. (stationary-stationary) Helikal (spiral) BT olarak da bilinen 6.

jenerasyon cihazlarda tüp ve dedektörler hasta çevresinde sürekli dönerken masa sabit hızla gantri içerisinde hareket eder. Daha eski jenerasyon cihazlarda tüp ve dedektörlerin kabloları gantrinin 360 derece dönüşünü engellemekteydi. Bu sorunu çözen slip ring (kayan halka) teknolojisi sayesinde Helikal BT cihazları geliştirilmiştir (31).

Çok Kesitli Bilgisayarlı Tomografi (ÇKBT) 7. jenerasyon olarak anılmakta olup hastanın uzun ekseni boyunca tek yerine çok sayıda dedektör sırası yerleştirilmesi ile kendini gösterir. Ayrıca yelpaze yerine konik şekilli X ışını demeti kullanılır. Bu sayede bir yerine birden çok sayıda kesit elde edilebilir. İlk olarak 1998 yılında 4 kesitli olarak piyasaya sürülen ÇKBT cihazları günümüzde rotasyon süresi 0.25 saniye olan ve tek bir rotasyonda 640 kesit alabilen hale evrilmiştir. İnceleme süresinin kısalması ile hareket artefaktlarının azaltılması özellikle çocuklarda, travma hastalarında ve acil durumlarda görüntü kalitesinin artmasını sağlamıştır. İnceleme süresinin kısalması ile incelemede kullanılan kontrast madde miktarı da azaltılabilmiştir. İnce kesit alınabilmesi, isteğe bağlı görüntü planının değiştirilebilmesine, çok planlı yeniden görüntü oluşturulması ve üç boyutlu görüntülerin uygun görüntü kalitesiyle elde edilmesine olanak sağlamıştır (2).

2.5.2 Çok Kesitli Bilgisayarlı Tomografi ile Kardiyak Görüntüleme

İnvaziv kateter anjiyografi koroner arter hastalığını göstermede altın standart inceleme yöntemi olmakla birlikte invaziv olması, yüksek maliyeti ve olguların yalnızca üçte birinde girişimsel işlemlere gerek duyulması gibi dezavantajlara sahiptir. Ayrıca sadece lümen hakkında bilgi vermekte olup koroner arter hastalığının erken döneminde damar duvarında oluşan değişiklikleri yeterince gösterememektedir. Bu yüzden koroner kalp hastalıklarının tanısında invaziv olmayan ve maliyeti düşük görüntüleme yöntemlerine ihtiyaç duyulmuştur.

ÇKBT'nin koroner arter değerlendirilmesinde kullanılabilmesini sağlayan teknolojik gelişmeler aynı anda çok sayıda görüntü alabilmesi, zamansal çözünürlükteki hızlanma, uzaysal çözünürlükteki artış ve EKG eşliğinde

görüntü alabilme özellikleridir. Koroner BTA koroner arter anomalilerinin saptanmasında, koroner stenozunun tanı ve derecelendirilmesinde, plak karakterizasyonunda, baypas grefti ve stent açıklığının değerlendirilmesi ve kardiyak fonksiyonların değerlendirilmesinde yüksek doğrulukta sonuçlar verir. Ayrıca koroner ostiyum lezyonlarında koroner BTA'nın invaziv kateter anjiyografiden daha üstün olduğu bildirilmiştir. Acil servise göğüs ağrısıyla başvuran hastalarda, ağrının 3 önemli nedeni olan akut koroner sendrom, pulmoner emboli ve aort diseksiyonu ayırıcı tanısı ÇKBT ile yüksek doğrulukta yapılabildiğinden bu grup hastalarda güvenle kullanılabileceği de belirtilmektedir (1).

2.5.2.1 Zamansal (Temporal) Çözünürlük

Zamansal çözünürlük bir nesneyi görüntülemek için gerekli olan zaman dilimidir. Çok kesitli BT için, zamansal çözünürlük, cihazın tek bir gantri rotasyonunu tamamlama süresine bağlı olup gantri rotasyon süresinin yarısına eşittir. Hareket eden bir yapıyı yüksek zamansal çözünürlükle görüntüleyebilmek için hareket eden nesneden daha hızlı görüntü elde edilebilmesi gerekmektedir. İdeal olarak kalp siklusunun tüm fazlarında hareketsiz görüntüler alabilmek için zamansal çözünürlük (görüntü rekonstrüksiyonu için gerekli veriyi toplama süresi) ideal olarak 50 ms civarında olmalıdır. EKG tetiklemeli ÇKBT anjiyografide görüntüler genellikle kalp hareketinin en az olduğu diyastol fazında alınır. İyi kalitede koroner arter görüntüsü alabilmek için zamansal çözünürlük 70 atım/dakikanın altındaki kalp hızlarında en az 250ms, 100 atım/dakikanın üzerindeki kalp hızlarında ise 150 ms düzeyinde olmalıdır (3).

2.5.2.2 Tarama Zamanı

Tarama zamanı incelenecek bölgenin uzunluğuna ve cihazın rotasyon süresine bağlıdır. Koroner BTA çekiminde inceleme alanı karina ile kalp apeksi arasındaki bölgeyi içermelidir. Baypas takip tetkiklerinde inceleme alanı internal mammarian arter çıkışlarını içerecek şekilde genişletilmelidir. Cihazın kesit sayısı ve rotasyon hızı yükseldikçe tarama süresi, dolayısıyla

da nefes tutma süresi kısalır. Nefes tutma süresinin kısalması solunum artefaktlarının azalması yanı sıra inceleme süresinin kısalmasına ve X ışını tüpünün daha az ısınmasına neden olur. Böylece çok fazlı incelemeler tüpün soğumasını beklemeye gerek kalmadan daha kısa sürede tamamlanabilir. Ayrıca çekim süresinin kısalması sayesinde koroner venöz yapıların kontrast madde ile dolarak raporlamada karışıklıklara yol açması da engellenmiş olur (33).

2.5.2.3 Uzaysal Çözünürlük

Koroner arterler küçük çaplı (1-4mm) damarlar olup, koroner arterlerin ve kalp kapakçıkları gibi küçük boyutlu, kompleks, hareketli yapıların detaylı olarak incelenebilmesi yüksek uzaysal çözünürlük gerektirir. RCA ve LCX segmentlerinin bir kısmı görüntüleme düzlemine dik seyir göstermekte iken LAD genellikle görüntüleme düzlemine paralel seyir izlemektedir. Bu nedenle hem aksiyal planda hem de z ekseni boyunca uzaysal çözünürlük yüksek olmalıdır. Çok kesitli bilgisayarlı tomografide uzaysal çözünürlüğün belirleyicileri dedektör boyutu, rekonstrüksiyon aralığı ve hasta hareketidir. İdeal olarak her üç boyutu da aynı olan izotropik voksel (volüm elementi) alınabilmelidir. Vokselin x-y eksenindeki boyutunu, görüntüleme alanının matrikse oranı, z eksenindeki boyutunu ise kesit kalınlığı belirler. Günümüzde kullanılan 16 kesitli sistemlerde uzaysal çözünürlük 0.5 x 0.5 x 0.6 mm ve 64 kesitli sistemlerde 0.4 x 0.4 x 0.4 mm dolayında iken kateter anjiyografide bu değer 0.2 x 0.2 mm’dir (1).

2.5.2.4 EKG Tetikleme

Koroner BTA incelemelerinde, sürekli hareket halinde olan kalbin hareketinin görece en az olduğu diyastol fazında inceleme yapılması gerekmektedir. Ancak yüksek kalp hızlarında sistolik faz da kullanılabilir. Kalp siklusu ile uyum için elektrokardiyografi (EKG) tetikleme gereklidir. Bu yöntemle inceleme sırasında EKG trasesi kaydedilir. Prospektif veya retrospektif olmak üzere iki yöntem tercih edilir.

2.5.2.4.1 Prospektif EKG Tetikleme

Prospektif EKG tetiklemede sadece önceden belirlenen kalp fazında (genellikle R-R aralığının % 70'i) görüntü alınır. Diğer R-R aralıklarında X ışını tüpü kapalıdır. En büyük avantajı sadece belirlenen kalp fazında X ışını maruziyeti söz konusu olduğundan radyasyon dozunun da düşük (1-3 mSv) olmasıdır. Ancak kalp ritminde oluşabilecek değişiklikler istenilen aralıkta görüntü alınmasını engelleyebilmekte ve görüntü kalitesinde düşüş ile birlikte artefakt oluşuma yol açabilmektedir. Bu yüzden aritmik hastalarda kullanılmaması gerekir. Ayrıca tüm kalp siklusunda görüntü elde edilmemesi nedeniyle fonksiyonel analiz yapılamaz. Rutinde BT ile koroner kalsiyum skorlamada kullanılan bu yöntem, çift tüplü BT aygıtlarında koroner BTA çekiminde de tercih edilebilir (4).

2.5.2.4.2 Retrospektif EKG Tetikleme

Retrospektif EKG tetiklemede ise kalp siklusunun tüm fazları boyunca spiral görüntüler alınır ve daha sonra istenilen fazlardan rekonstrüksiyon yapılır. Retrospektif olarak değerlendirilebilen EKG trasesinde saptanan ekstrasistolik atımların rekonstrüksiyon dışı bırakılabilmesi nedeniyle kardiyak aritmilerden prospektif yönteme kıyasla daha az etkilenir. Ayrıca tüm kardiyak siklusa ait bilgiler içerdiği için kalp fonksiyonu hakkında değerlendirme yapılmasına olanak sağlar. Prospektif yönteme kıyasla daha fazla radyasyon maruziyeti bulunan bu yöntemde tüp akım modülasyonu, faz spesifik görüntüme ve yüksek pitch değeri kullanılarak radyasyon dozu azaltılabilir (1).

2.5.2.5 Görüntü Rekonstrüksiyonu

Hem prospektif EKG tetikleme hem de retrospektif EKG tetiklemeli yöntemde veri toplama başlangıç noktalarının ya da rekonstrüksiyon için kullanılacak veri setinin başlangıç noktalarının her kardiyak siklus için belirlenmesi gerekmektedir. Tek bir kalp döngüsünden elde edilen veriler yeniden görüntü oluşturmada kullanılırsa buna tek segment rekonstrüksiyon, eğer birden fazla kalp döngüsünden elde edilen veriler kullanılırsa buna çok

segmentli rekonstrüksiyon verilir. Dakikada 65 kalp atım hızına sahip hastalar için diyastolün ortasında yapılacak tek segment rekonstrüksiyon tercih edilen bir yöntemdir. Kalp hızı daha yüksek olduğunda ise artefaktsız görüntü eldesi için aynı gantri rotasyon zamanında birden fazla kardiyak siklusa ait veri kullanılır. Bu yöntemin faydalı olabilmesi için kalp hızının stabil ve ön görülebilir olması gerekmektedir. Bu yüzden artefaktsız görüntü elde etmek için en iyi yöntem kalp hızının çekimden önce düşürülmesi ve stabil hale getirilmesidir (34).

2.5.2.6 Koroner BTA Endikasyonları ve Kontrendikasyonları

İlerleyen BT teknolojisi ile birlikte Koroner BTA sıklığı her geçen yıl artmaktadır. Tetkikin başarılı olması ve toplum radyasyonunun korunması için endikasyonların doğru bilinmesi gerekmektedir.

Koroner BTA'nın başlıca endikasyonları şunlardır:

- Koroner arter anomalileri, ana damarların, kalp boşluklarının ve kapaklarının anomalileri dahil olmak üzere kompleks konjenital kalp hastalıklarının değerlendirilmesinde
- Koroner stent ve baypas greftlerinin açıklığını değerlendirmede
- Koroner arter cerrahisi geçirmiş atipik semptomlu hastaların takibi
- Atipik göğüs ağrısı olan hastalarda
- Şüpheli ya da net olarak değerlendirilemeyen stres test (stres eko, egzersiz perfüzyon gibi) sonuçları varlığında
- Şüpheli stres testi olan hastalarda invaziv kateter anjiyografiye alternatif olarak
- İskemik kalp hastalığı açısından riskli kardiyomiyopati tanısı almış hastalarda stres testi veya konvansiyonel anjiyografiye alternatif olarak

❖ Operasyon öncesi değerlendirilmesi gereken veya hafif-orta derecede kalsiyum skoruna sahip olan hastalarda stres testi veya invaziv kateter anjiyografiye alternatif olarak kullanılmaktadır (35).

Koroner BTA için kontrendikasyon sayılabilecek durumlar genel olarak kontrast madde kullanılamayan durumlar ve hastanın invaziv kateter anjiografi ihtiyacı duyduğu durumlardır.

Kontrendikasyonlar şu şekilde sıralanabilir:

❖ Akut koroner sendrom tanısı alan hastalar

❖ Ciddi aterosklerotik darlık düşünülen veya stabil anjina pektorisi olan hastalar

❖ Böbrek fonksiyon bozukluğu olan hastalar

❖ Beta bloker kullanımının kontrendike olduğu durumlarda (astım, KOAH, AV blok)

❖ Bilinen kontrast madde alerjisi olan hastalar

❖ Nefesini tutamayanlar, aritmisi olan ve kalp atım hızı dakikada 90 atımdan fazla olan hastalar (36)

2.5.2.7 Koroner BTA Görüntülemede Radyasyon

Bilgisayarlı tomografi çekiminde alınan radyasyon miktarı hastaya ve cihaza ait faktörlere bağlıdır. Hasta ile ilişkili faktörler hastanın vücut kitle indeksi, kalp hızı, kalp ritmi ve nefesini tutma konusundaki uyumudur. Çekimde kullanılan cihaz, çekim tarama alanı, kesit kalınlığı, kesit sayısı, pitch değeri, tüp voltaj ve akım değeri, gürültü azaltıcı algoritmalarının kullanılıp kullanılmaması radyasyon miktarını belirlemede önemlidir. Koroner BTA'da kullanılan radyasyona bağlı riski azaltmak için endikasyonu doğru koymak en önemli adımlardan biridir. Koroner BTA karar verildikten sonraki aşamada iyi bir hasta hazırlığı ön plana çıkmaktadır. Daha düşük radyasyon dozu kullanarak yeterli görüntü kalitesi elde edebilmek için mümkün olduğunca yavaş ve sabit bir kalp hızı sağlanması çok önemlidir. İşlem

sırasında da yeterli görüntü kalitesinin elde edilebileceği en düşük radyasyon dozunu kullanma prensibine de bağlı kalınmalıdır. Koroner BTA için kullanılan asgari teknoloji 64 kesitli BT cihazı olmalıdır. Çekim sırasındaki tarama uzunluğu hastaya göre belirlenmeli mümkün olduğunca radyasyonun sadece R-R aralığının belirli fazında verildiği prospektif EKG tetikleme yöntemi kullanılmalıdır. Retrospektif EKG tetikleme kullanılacaksa R-R aralığında farklı fazlarda farklı akım değerlerinin kullanılmasını sağlayan tüp akım modülasyonu mutlaka kullanılmalıdır. Kesit kalınlığı ve tüp akım değerlerinin klinik endikasyona göre belirlenmesi, koroner görüntüleme için daha yüksek tüp akımı ve daha ince kesit kalınlığı, pulmoner ven anatomisi veya kardiyak yapının değerlendirilmesi için daha düşük tüp akımı ve daha yüksek kesit kalınlığı kullanılarak yeterli görüntü kalitesi yakalanabilir. Tüp voltajı vücut kitle indeksine göre değiştirilmeli ve mümkünse sinyal/gürültü oranını iyileştirerek daha düşük radyasyon dozunda daha iyi görüntü kalitesi sağlayan iteratif rekonstrüksiyon yöntemi kullanılmalıdır (37).

Koroner BTA çekiminde en büyük sınırlayıcı olan radyasyonu azaltmada kullanılabilecek birkaç yöntem bulunmaktadır. Prospektif EKG tetikleme yönteminde X ışını tüpü sadece daha önceden belirlenen kalp siklusunda diyastol fazında açık olduğundan efektif doz miktarı düşük kalmaktadır. Retrospektif EKG tetiklemeli çekim yapılacaksa EKG tabanlı tüp akım modülasyonu yöntemi ile diyastol dışındaki fazlarda tüp akımı düşürülerek toplam radyasyon miktarı azaltılabilir. X ışını tüpünün voltajının azaltılması total radyasyon miktarının düşmesinin yanı sıra artan fotoelektrik etki ve azalan Compton saçılması nedeniyle inceleme esnasında kullanılacak kontrast madde miktarının da azalmasına yol açar. Ancak bu yöntemin beden kitle indeksi yüksek (>25 kg/m²) olan hastalarda kullanılamayacağı bilinmelidir. Son zamanlarda geliştirilen doz azaltma yöntemlerinden birisi de prospektif EKG tetiklemeli yüksek pitch modudur. Pitch değeri tüpün bir dönüşü süresinde hastanın gantriden ne kadar hızla geçtiği ve ışın demetinin ne kadar geniş olduğu ile ilgili bir kavramdır. Yüksek pitch değerlerinde masa hızı artmakta ve kalp tek siklusta diyastol fazında incelenebilmektedir. Efektif radyasyon dozunun 1mSv düzeyine inebildiği bu yöntemin uygulanabilmesi

için stabil sinüs ritmine ve görece düşük (<63) kalp atımına ihtiyaç vardır (38).

2.5.2.8 Koroner BTA Çekim Tekniği

2.5.2.8.1 Hasta Hazırlığı

Hasta hazırlığı uygun kalitede, artefakttan arınmış bir koroner BTA tetkiki elde edebilmek için çok önemlidir. Hasta kontrast madde enjeksiyonunu takiben oluşabilecek bulantı ve kusmayı azaltmak için çekim öncesi en az 4 saat katı gıda almamalıdır. Hastaların kontrast madde enjeksiyonu sonrası dehidrate kalmaması için sıvı alımı kısıtlanmamalıdır. Kalp hızında artışa neden olabilecek kafein ve nikotin gibi maddelerin incelemeden en az bir gün önce kesilmesi önerilir. İnceleme sırasında hastanın rahatlığı için işlem öncesi mesanesini boşaltması önerilir. Hastanın işlem öncesinde eski BT çekimleri, kardiyak girişimsel işlemler, iyotlu kontrast madde alerjisi, baypas grefti veya stent varlığı sorgulanmalıdır. Alerji hikayesi olan hastaların gerekiyorsa steroid ile premedikasyonu sağlanmalı ve tetkik esnasında gelişebilecek alerjik reaksiyon için kullanılacak malzemeler hazır bulundurulmalıdır (39).

2.5.2.8.2 Damar Yolu Açılması

Çekim odasına alınmadan önce hastaya 18-20 gauge branül ile sağ antekübital venden damar yolu açılmalıdır. Damar yolunun çekim masasında açılması hastada anksiyeteye neden olabileceğinden bu işlem odaya girmeden önce yapılmalıdır. Damar yolunun hızlı ve güçlü kontrast enjeksiyonuna dayanıklı olup olmadığını kontrol etme amaçlı el ile hızlı serum fizyolojik enjeksiyonu yapılarak kontrol edilmelidir. Subklaviyan venin sıkışmasını engellemek için kol, hastanın başı üzerinde olmamalı, hastanın önünde vertikal pozisyonda rahat edeceği şekilde bırakılmalıdır.

2.5.2.8.3 Çekim Masasındaki Hazırlıklar

Kas artefaktlarını önlemek için elektrotlar önceden alkol ile silinmiş kemik çıkıntılar üzerine yerleştirilmeli ve sağ ayak bileği medialine toprak elektrodu bağlanmalıdır. Bu sayede EKG dalgalarının birbiriyle çakışması engellenir ve artefaktsız trase elde edilir. Hastanın rahatlatılıp anksiyetesini azaltmak ve çekim esnasında uyumunu arttırmak için çekim öncesi hasta bilgilendirilmelidir. Kontrast madde enjeksiyonu sonrası sıcaklık hissi olabileceği söylenmeli, çekim esnasında hareket etmemesi ve iyi nefes tutması gerektiği net olarak anlatılmalı ve bunların çekimin kalitesini etkileyeceği önemle vurgulanmalıdır. İnceleme öncesi hastaya 20-25 sn süreyle nefes tutma alıştırması yaptırmak yararlıdır (40).

2.5.2.8.4 Kalp Ritminin Düzenlenmesi

Koroner BTA çekimi için istenen kalp ritmi düzenli sinüs ritmidir. Ventriküllerin en pasif durumda olduğu diyastol evresinde kalbin görüntülenebilmesi için diyastol süresinin uzun olması gerekmektedir. Kalp hızı dakikada 70 atımın altında olduğunda diyastolde geçen süre daha uzun olur. Kalp hızı arttıkça sistol süresi uzar ve diyastol kısalır. Kardiyak BT için ideal kalp hızı düzenli sinüs bradikardisi şeklinde 50-60 atım/ dakika aralığında olmalıdır. Kalp atım hızı 70 atım/dakikadan fazla olan hastalara çekimden bir saat önce oral veya çekim hemen öncesinde İV yolla B adrenerjik reseptör blokörü verilmelidir. 50 mg Metoprolol oral yoldan verildikten sonra kalp hızı dakikada 70'in altına düşene kadar tansiyon ve nabız takibi yapılır. Eğer İV yoldan verilecekse 5 dakika aralıklarla tansiyon ve nabız ölçümü eşliğinde Metoprolol Tartarat (Beloc ampul 5 mg/mL) yarı yarıya izotonik ile sulandırılarak uygulanır. Bradikardi, hipotansiyon, kardiyak output azalması, bronkospazm, pulmoner ödem ve hipoglisemi gibi istenmeyen etkileri olduğu için beta blokörlerin aşırı doz tedavisi hastanede yapılmalı ve kardiyoloji uzman görüşü alınmalıdır. Hava yolunun temiz ve açık tutulması aynı zamanda yeterli ventilasyon sağlanması büyük önem taşır. Beta bloker kullanımın kontrendike olduğu olgularda kalsiyum kanal blokerleri kullanılabilir. Çekim masasında son olarak koroner arterleri

genişletmek amacıyla çekimden 1-2 dk öncesinde dil altı puf sprey veya tablet şeklinde nitrogliserin verilebilir. Ancak nitrogliserinlerin refleks taşikardiye neden olabileceği ve kalp ritmini 3-5 atım/dakika arttırabilecekleri unutulmamalıdır (41).

2.5.2.8.5 Kalsiyum Skorlama

ÇKBT ile koroner arterlerdeki kalsiyum miktarının belirlenmesi, koroner aterosklerozun belirlenmesinde yüksek duyarlılığa sahip bir yöntemdir. Koroner arterde kalsifikasyon varlığı ve miktarı, aterosklerotik hastalığın yayılımı ve ciddiyeti hakkında bilgi verir. Yüksek risk grubunda ancak asemptomatik hastalarda koroner arterlerde kalsifikasyon saptanması ciddi bir koroner arter hastalığı gelişimini öngörmede orta dereceli bir risk faktörü iken kalsiyum yokluğu ise koroner arter hastalığının dışlanmasında yüksek bir negatif tahmini değere sahiptir (42). Genellikle 40 yaş üstü sağlıklı, asemptomatik kişilere tarama amaçlı yapılan koroner arter kalsiyum ölçümünde en sık kullanılan algoritma Agatston ve arkadaşlarının tanımladığı kesit değerlendirme yöntemidir. Aksiyal kesitlerin incelenmesinde kalbe ait dört ana koroner arter tüm seyirleri boyunca kalsifiye lezyon varlığı yönünden değerlendirilmektedir. Agatston skorlamasına göre birbirine komşu 2-3 pikselde 1 mm² den geniş bir alanda, BT dansitesi 130 Hounsfield üniteden fazla olan lezyonlar kalsifikasyon olarak yorumlanmaktadır (43). Raporlamayı yapan radyolog tarafından seçilen kalsifikasyonların alanı ve dansitesi cihaz yazılımı tarafından otomatik olarak ölçülmektedir. Her kalsifiye lezyon için kalsiyum skoru lezyon alanı ile lezyon dansitesine göre belirlenen dansite skorunun çarpılması sonucu hesaplanmaktadır. Koroner arterlerdeki toplam kalsiyum yükü yaşa ve cinsiyete göre belirlenen persantil eğrileriyle karşılaştırılır. Kalsiyum skoru arttıkça KAH riski de artar. Kalsiyum skorlama ile yumuşak plakların saptanamadığı ve yumuşak plağa bağlı KAH geçirme ihtimalinin değerlendirilemeyeceği akılda tutulmalıdır (Tablo 1).

Tablo 1. Koroner Arter Kalsiyum Skorlaması (44)

Kalsiyum Skoru	Koroner Arter Kalsifikasyon Derecesi	Klinik Yorum
0	Plak yok	5 yıl içinde AKS gelişme riski belirgin düşük
1-100	Hafif düzeyde aterosklerotik plak varlığı	5 yıl içinde AKS gelişme riski düşük olmakla birlikte artmış
100-400	Orta düzeyde aterosklerotik plak varlığı	5 yıl içinde AKS gelişme riski orta düzeyde artmış
>400	Yüksek düzeyde aterosklerotik plak varlığı	5 yıl içinde AKS gelişme riski belirgin derecede artmış

2.5.2.8.6 Kontrast Madde Kullanımı

Koroner BTA'da kullanılan kontrast madde sol kalp yapılarını ve koroner arterleri çekim esnasında devamlı ve yüksek derecede kontrastlandırmalıdır. Koroner arterlerin kontrastlanma derecesi damar duvarındaki kalsifiye

lezyonları gizleyecek derecede fazla olmamalı ve lümen yapısını da yeterli düzeyde gösterebilmelidir. Ayrıca iyi bir yöntem uygulanmış çekimde koroner arterlerde yüksek düzeyde kontrastlanma sağlanırken koroner venlerde kontrastlanma olmamalıdır. 64 kesitli ve çift tüplü düzeneklerde 70-80 ml kontrast madde 5-6 ml/sn hızla verilir. Kontrast madde enjeksiyonunun hemen ardından verilen serum fizyolojik sayesinde görüntüleme esnasında sağ ventriküldeki kontrast madde yıkanır. Bu durum daha az kontrast madde kullanılmasına dolayısıyla vena kava süperior ve sağ atriyumdaki daha yoğun kontrast madde nedeniyle ortaya çıkabilen çizgilenme (streak) artefaktlarının azalmasına yol açar (45). Kontrast madde uygulaması sonrası çekim zamanlaması da önemli bir parametredir. Tanısal kalitede koroner BTA çekimi gerçekleştirebilmek için kontrast maddenin incelenecek damarda en yüksek konsantrasyonda bulunması gereklidir. Bu durum kalp atım hızı, kardiak output, kan hacmi gibi parametrelere bağlıdır. Koroner BTA çekiminde kontrast madde enjeksiyonu zamanlamasının belirlenmesinde sabit gecikme tekniği, test bolus tekniği ve bolus izleme tekniği olmak üzere 3 teknik vardır.

Sabit Gecikme Tekniği

Kontrast madde enjeksiyonu sonlandırıldığında serum fizyolojik enjeksiyonu ile eş zamanlı olarak çekim başlar. Kontrast madde enjeksiyonunun başlaması ile çekimin başlaması arasındaki süre yaklaşık 25 saniyedir. Çekime erken başlandığı zaman sağ kalp yapılarında ve vena kava süperiorda yoğun kontrast madde yoğunluğuna bağlı çizgilenme artefaktı oluşur. Ayrıca pulmoner hipertansiyonu veya sol kalp yetmezliği bulunan olgularda sol kalbe kontrast madde ulaşma süresinin uzaması nedeniyle bu yöntem ile koroner damarlarda istenilen kontrast madde düzeyinde çekim yapılamayabilir.

Test Bolus Yöntemi

Çıkan aortada sabit bir seviyeden kesit alınırken az miktarda kontrast madde verilerek görüntüleme yapılır. Böylelikle kontrast maddenin çıkan

aortaya ulaşma süresi belirlenir. Kontrast madde enjeksiyonu sonrasında bu süre esas alınarak çekime başlanır.

Bolus İzleme Yöntemi

Çıkan aortadaki kontrastlanma koroner artere giden kontrastı göstereceği için çıkan aorta lümenine ilgili bölge (region of interest, ROİ) yerleştirilir. Kontrast madde enjeksiyonu sonrası çıkan aorta lümenindeki dansite önceden belirlenen eşik değere ulaştığında çekim başlatılır (36).

2.5.2.8.7 Görüntü Rekonstrüksiyon (Yeniden Oluşturma) Yöntemleri

Tercih edilen EKG tetikleme yöntemine göre elde edilen bilgiler kalbin R-R aralığının %10'luk dilimleri şeklinde rekonstrükte edilir. Sağ koroner arterin R-R aralığının %40'lık diliminde, sol ön inen arterin (LAD) ise R-R aralığının %70'lik diliminde en iyi gösterildiği tanımlanmıştır. Elde olunan aksiyal plandaki kaynak görüntülere ek olarak çeşitli bilgisayar yazılımları ile farklı planlarda görüntüler oluşturulabilmektedir. Bu yöntemlerle oluşturulan görüntüler morfoloji ve patolojinin daha iyi anlaşılabilmesini ve aksiyal görüntülerde fark edilemeyen detayların saptanabilmesini sağlar (Resim 8)(46).

Multiplanar Rekonstrüksiyon (MPR)

Bu yöntemde incelenen anatomik yapılar koronal, sagittal veya istenilen açı ile oluşturulmuş oblik kesitler ile değerlendirilebilmektedir. Tek bir plan içinde seyir göstermeyen vasküler yapıları değerlendirmede faydalıdır. İki boyutlu görüntü içeren bu yöntemde görüntü planına dik birbirine komşu voksellerin ortalaması alınarak kalın MPR görüntüler elde edilebilir. Ancak kalınlığın çok fazla arttırılması parsiyel volüm etkisi oluşturur (47).

Maksimum İntensite Projeksiyon (MİP)

MİP yönteminde incelenen volüme giren en parlak vokseller seçilerek görüntü oluşturulur. Rekonstrüksiyonun kalınlığını raporlayan kişi belirler. Kalınlık arttıkça, bir lezyonun tespit edilebilme duyarlılığı azalır ve kalsifiye lezyonların görünümü abartılı olabilir. Bu yöntemde incelenen bölge seçilen

herhangi bir düzlemde değerlendirilebilir. MİP görüntülerin temel avantajı damar lümenindeki kontrastlanma ile damar duvarındaki kalsifikasyonların birbirinden ayırt edilebildiği anjiyografi benzeri görüntüler oluşturulabilmesidir. Ancak bu yöntemde derinlik bilgisi kaybolur. Miyokardiyal köprüleşme gibi kompleks anatomik durumlarda MİP yöntemiyle oluşturulan hacim imajları ile görüntü 3 boyutlu olarak incelenerek patolojinin nerede olduğu daha kolay anlaşılabilir. Günümüzde bu işlemi el ile, yarı otomatik ya da otomatik yapabilen yazılımlar mevcuttur (48).

Surface Shaded Display (SSD)

Bu yöntemde seçilen eşik değere göre belirli atenüasyona sahip voksellerden bilgi elde edilir. Elde edilen hacim bilgilerinden üç boyutlu yüzey görüntüsü oluşturulur. Görüntülenmek istenen obje, segmentasyon adı verilen bir işlemle arka plandan ayrılır. SSD tekniğinde eşik değer yüksek tutulursa damarlarda yalancı daralma ya da oklüzyonlar görülebilir. Bu teknik ile elde edilen görüntüler döndürülerek istenilen açıdan incelenebilir ve operasyon öncesinde cerraha üç boyutlu değerlendirme olanağı sağlanır (49).

Volume Rendering Tekniği (VRT)

Bu teknikte çekimde elde edilen tüm ham veriler kullanılır. VR görüntüler dokuların atenüasyon eğrisine bağlı olarak oluşturulur. Belirlenebilen atenüasyon değerlerine göre farklı dokular (yağ dokusu, kas dokusu, kemik yapılar, damarlar) görüntüye dahil edilir. Farklı atenüasyon değerlerine farklı renk kodlamaları uygulanarak dokuların birbirinden ayırt edilebildiği üç boyutlu görüntüler oluşturulur. Sadece yüzey bilgisi değil tüm hacim bilgisini de içeren bu yöntemin en önemli özelliği görüntünün çevrilerek farklı açılardan incelenebilmesi ve derinlik bilgisi verebilmesidir. Koroner arteriyel ağacın 3 boyutlu gösterimi için kullanılan en yaygın teknik olup vasküler yapıları etkin bir biçimde değerlendirmek, kritik ilgili segmentleri lokalize etmek, anevrizmaları saptamak, endovasküler stentler hakkında genel bir fikir edinmek ve periferik greftlerin traselerini değerlendirmek için faydalıdır.

Ayrıca klinisyenlerin tortiyöz koroner arterler gibi karmaşık anatomik yapıları daha iyi yorumlayabilmesinde yardımcı olur (50).

Curved Multiplanar Rekonstrüksiyon

Kavisli MPR olarak da bilinen bu yöntemde kullanıcının manuel veya yazılımın otomatik belirlediği doğrusal olmayan bir trasedeki noktalardan dik kesitler alınarak 3 boyutlu görüntüler oluşturulur. Tek bir plan içinde seyir göstermeyen vasküler yapıları değerlendirmede faydalıdır (51).

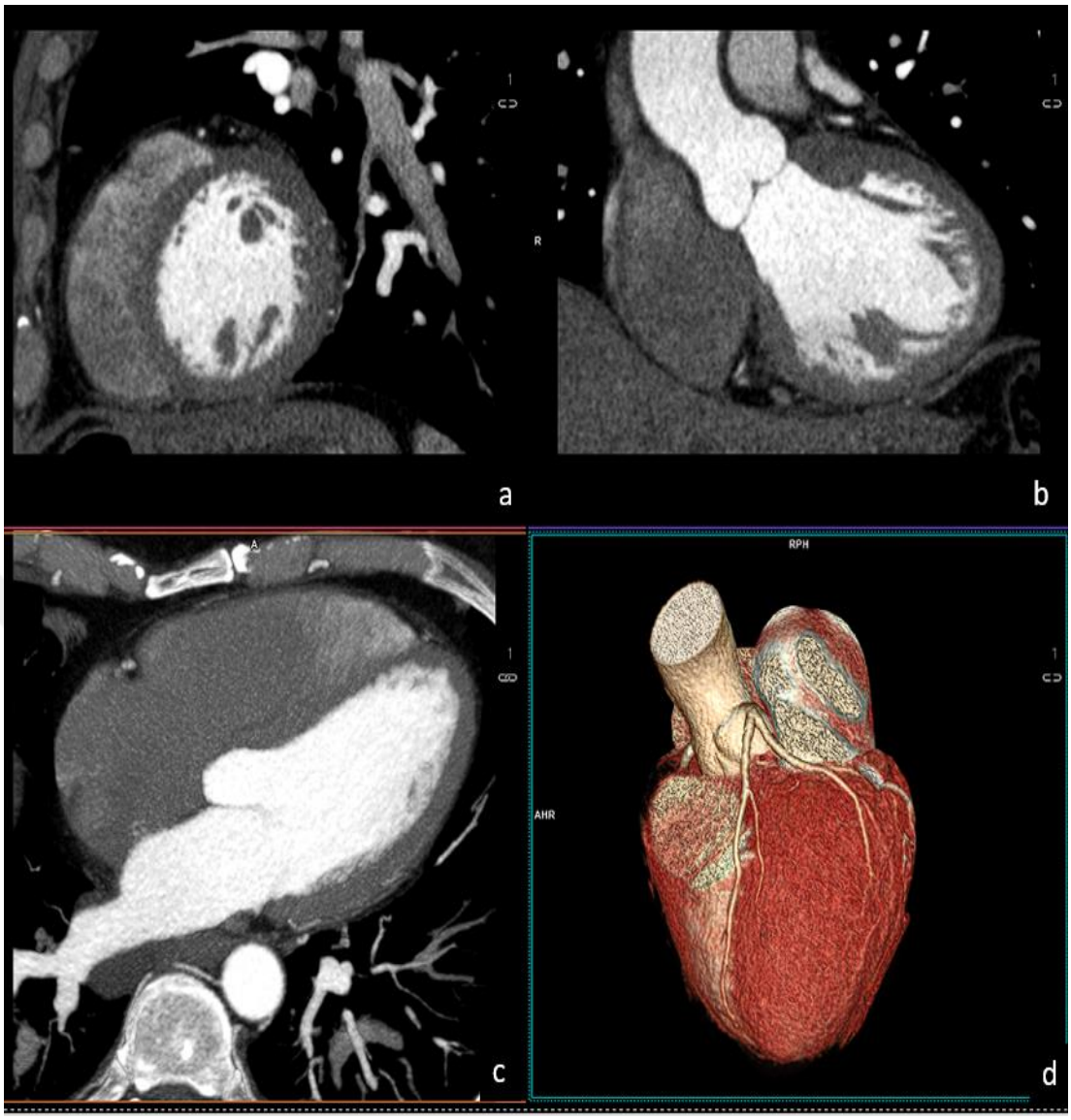

Resim 8. Koroner BTA'da Multiplanar Reformat (MPR) Görüntüleme (a,b), Maksimum İntensity Projeksiyon (MİP) Görüntüleme (c) ve Volume Rendering Tekniği (VRT) (d) ile Oluşturulmuş Görüntüler

2.5.2.8.8 Görüntüleme Planları

Diğer vücut yapılarını incelemede kullanılan aksiyal, koronal ve sagital düzlemler kardiyak görüntüleme için yeterli olmamaktadır. Bunun nedeni kalbin ve koroner arterlerin bu düzlemlere genellikle oblik seyretmesidir. Kardiyak görüntülemede genel radyolojide alışık olunan aksiyal, sagital, koronal görüntü planlarının yanı sıra, kalbin kendisine özgü görüntüleme

planları kullanılmakladır. Ekokardiyografi ve manyetik rezonans görüntülemede (MRG) kullanılan görüntüleme planları, volüm görüntüleme yapılması nedeniyle BT görüntüleriyle de oluşturulabilmekte ve böylelikle ortak terminoloji kullanılabilmekledir (52).

Sol Ventrikül Vertikal Uzun Aks Görüntüsü

Sol ventrikülden geçen aksiyal kesitlerden faydalanılarak kesit planı, mitral kapağın ortası ile sol ventrikül apeksinden geçecek şekilde ayarlanıp oluşturulur. İki oda görüntüsü olarak da bilinen bu planda sol atriyum, mitral kapak, sol ventrikül anterior ve inferior duvarları yanı sıra LAD ve PDA longitudinal seyirde izlenebilir (Resim 9)(53).

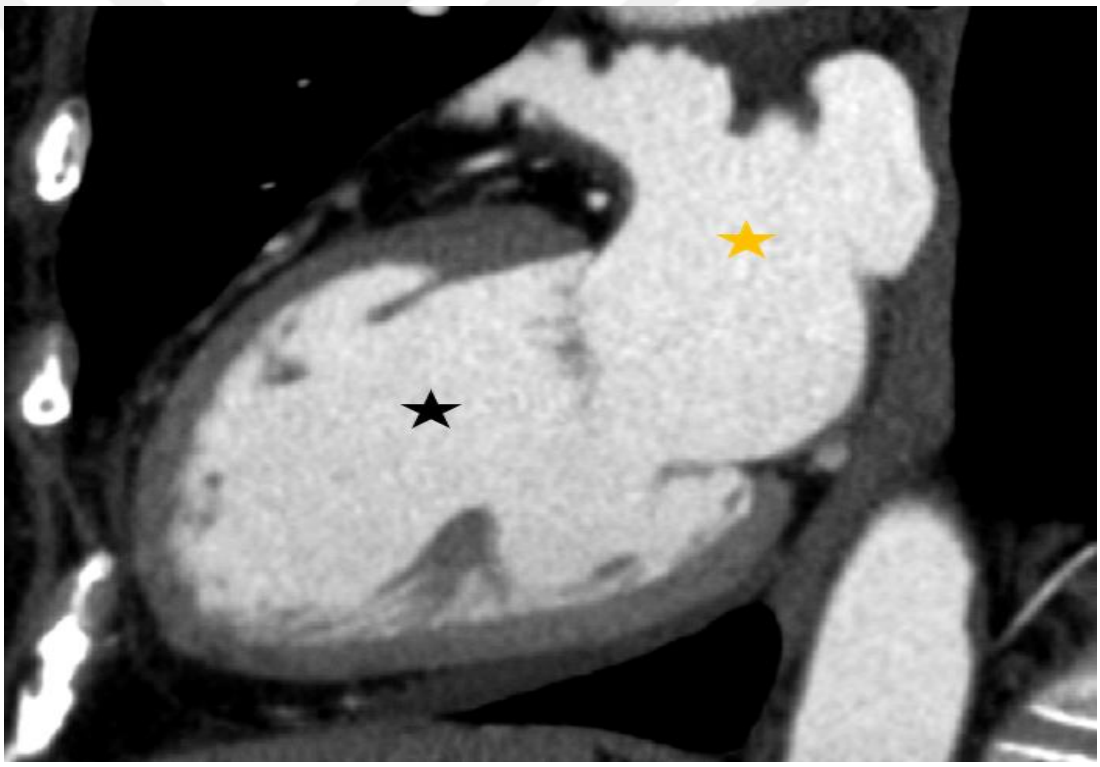

Resim 9. Sol Ventrikül Uzun Aks Görüntüsü Sol Ventrikül (siyah yıldız) ve Sol Atriyum (sarı yıldız)

Sol Ventrikül Horizontal Uzun Aks Görüntüsü

Dört oda görüntüsü olarak bilinen bu planın oluşturulmasında, iki oda görüntüsü ve kısa aks görüntüsünden faydalanılmaktadır. Bu planda, her iki atriyum, her iki ventrikül, interatriyal ve interventriküler septum, sağ ventrikül anterior duvarı, sol ventrikül lateral duvarı ile mitral ve triküspit kapaklar görüntülenmektedir. Ayrıca LAD ve PDA bu plana longitudinal seyir göstermektedir (Resim 10)(53).

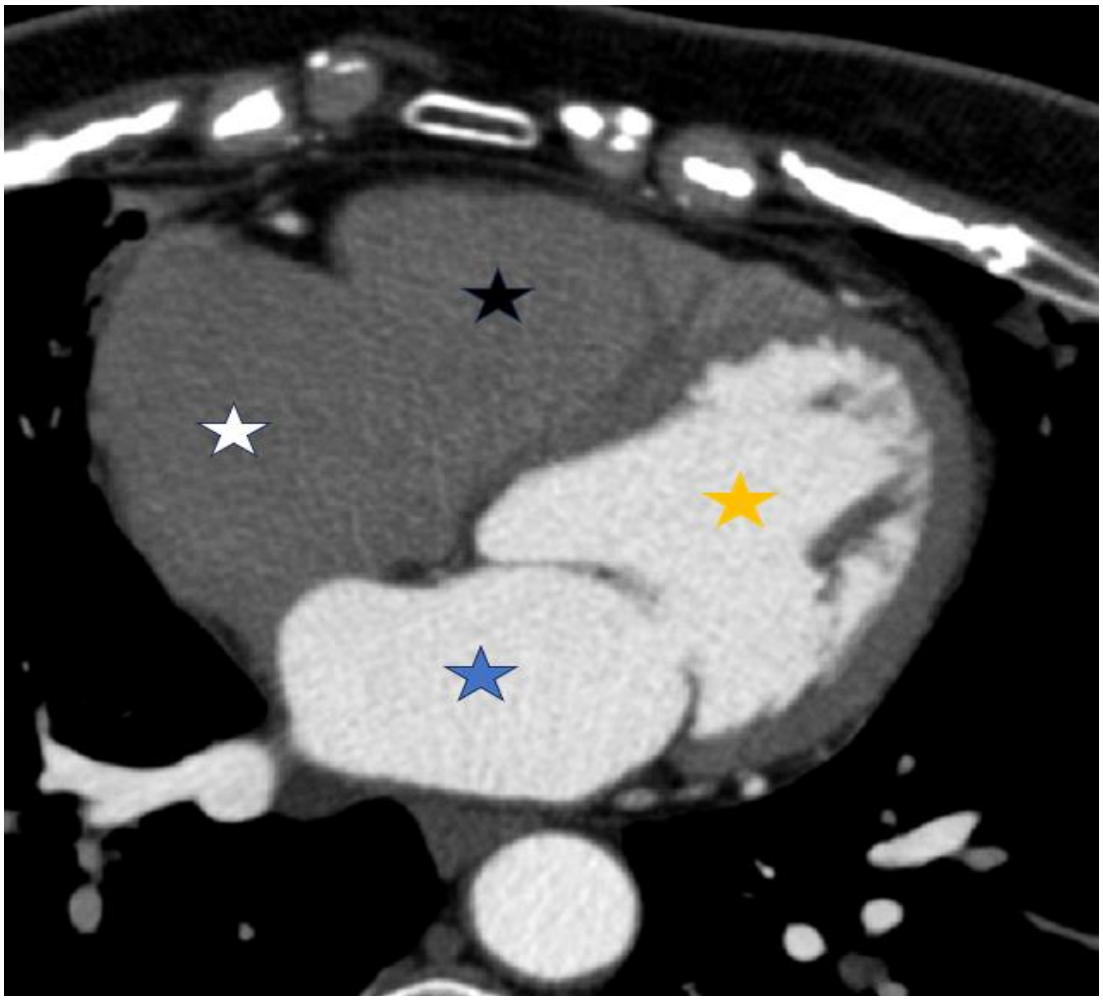

Resim 10. Sol Ventrikül Horizontal Uzun Aks Görüntüsü (dört oda) Sol Atriyum (mavi yıldız), Sol Ventrikül (sarı yıldız), Sağ Atriyum (beyaz yıldız) ve Sağ Ventrikül (siyah yıldız)

Sol Ventrikül Kısa Aks Görüntüsü

Sol ventrikül kısa aks görüntüsünün oluşturulmasında, iki oda ve dört oda görüntüler birlikte kullanılmaktadır. Kesit planı, iki oda görüntüsünde anterior ve inferior duvarı, dört oda görüntüsünde ise interventriküler septumu ve lateral duvarı mümkün olduğunca dik kesecek şekilde ayarlanmaktadır. Bu planda sağ ventrikül anterior ve inferior duvarı, interventriküler septum, sol ventrikülün anterior, inferior ve lateral duvarları görüntülenmektedir (Resim 11)(52). Ayrıca bu planda RCA ve LCX longitudinal olarak değerlendirilebilmektedir.

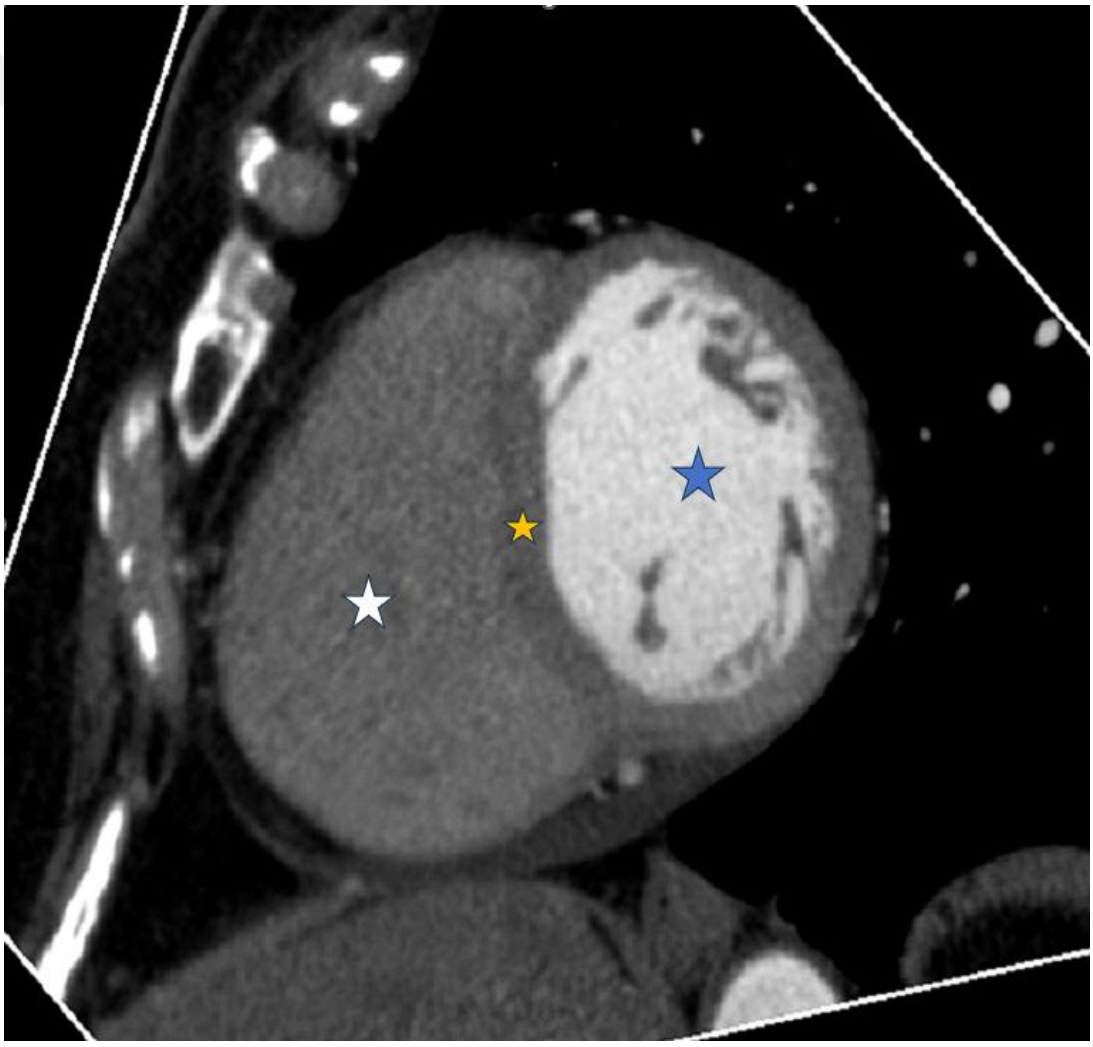

Resim 11. Sol Ventrikül Kısa Aks Görüntüsü Sol Ventrikül (mavi yıldız), İnterventriküler Septum (sarı yıldız) ve Sağ Ventrikül (beyaz yıldız)

Sol Ventrikül Çıkış Yolu Aksı Görüntüsü (LVOT)

Üç oda görünümü olarak da isimlendirilen bu plan sol ventrikül, sol atriyum, aortik kök, mitral kapak ve aortik kapağın uygun görünümünü sağlayan oblik uzun aks görüntüsüdür. Sol ventrikül üç oda görüntüsünün oluşturulması için iki oda görüntüsü ile kısa aks görüntülerde aort kapağının göründüğü bazal kesit kullanılmaktadır. Kesit planı, kısa aks görüntüde aort kapağı ortasından, iki oda görüntüde ise apeksten geçecek şekilde ayarlanmaktadır. Üç oda görüntüsü sol ventrikül çıkış yolu, aortik kapak, aortik kök ve proksimal çıkan torasik aortanın değerlendirilmesine olanak verir (Resim 12).

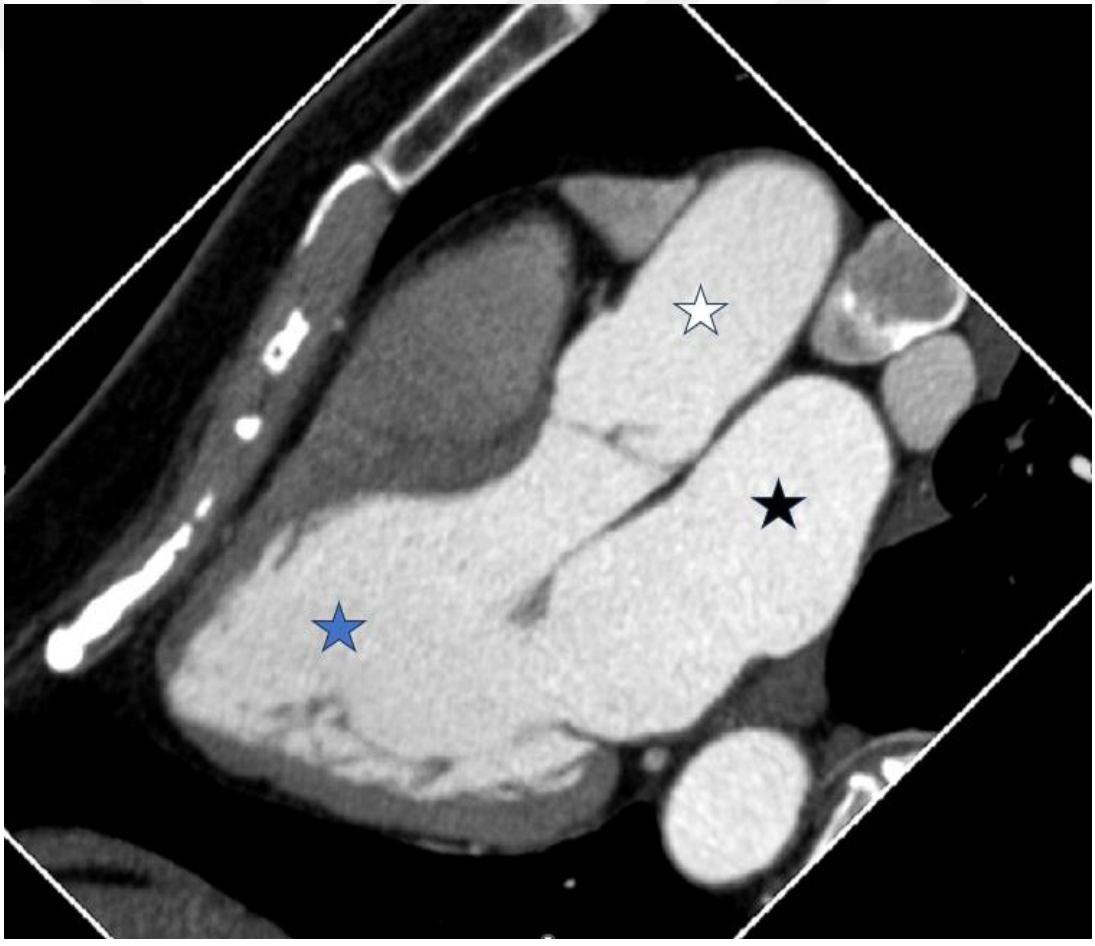

Resim 12. Sol Ventrikül Çıkış Yolu Aksı Görüntüsü (LVOT) Sol Ventrikül (mavi yıldız), Sol Atriyum (siyah yıldız) ve Aort (beyaz yıldız)

Sağ Ventrikül Vertikal Uzun Aks Görüntüsü

Sağ ventrikül vertikal uzun aks görüntüsünü oluşturmak için kesit planı, triküspit kapaktan ve sağ ventrikül apeksinden geçecek şekilde ayarlanmaktadır. Bu planda, sağ atriyum, sağ ventrikül ve triküspit kapak görüntülenmektedir (Resim 13).

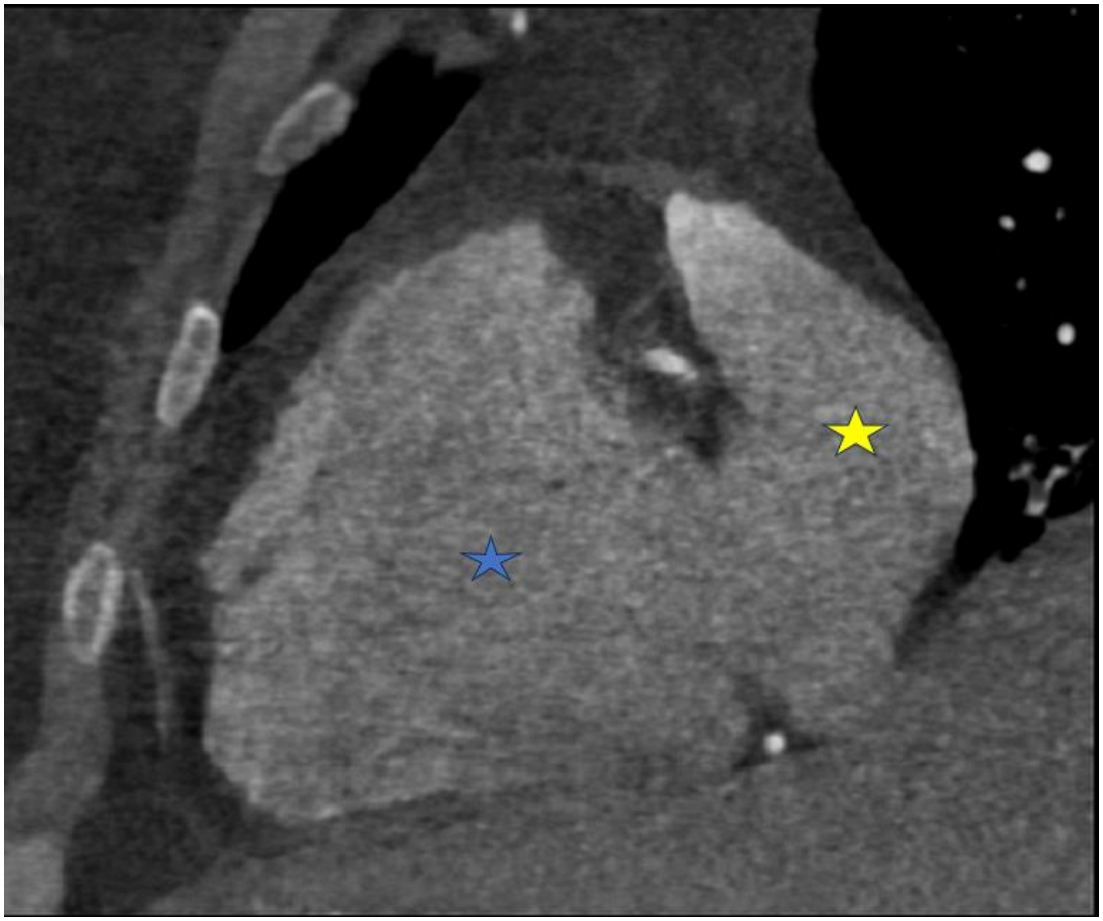

Resim 13. Sağ Ventrikül Vertikal Uzun Aks Görüntüsü Sağ Ventrikül (mavi yıldız) ve Sağ Atriyum (sarı yıldız)

Sağ Ventrikül Çıkış Yolu Aksı Görüntüsü (RVOT)

Sağ ventrikül çıkış yolu aksını oluşturmak için kesit planı, aksiyal kesitte pulmoner trunkusun ortası ile sağ ventrikül anterior duvarı ortasından geçecek şekilde ayarlanmaktadır. Bu planda, sağ ventrikül çıkış yolu ve pulmoner kapak değerlendirilmektedir (Resim 14)(52).

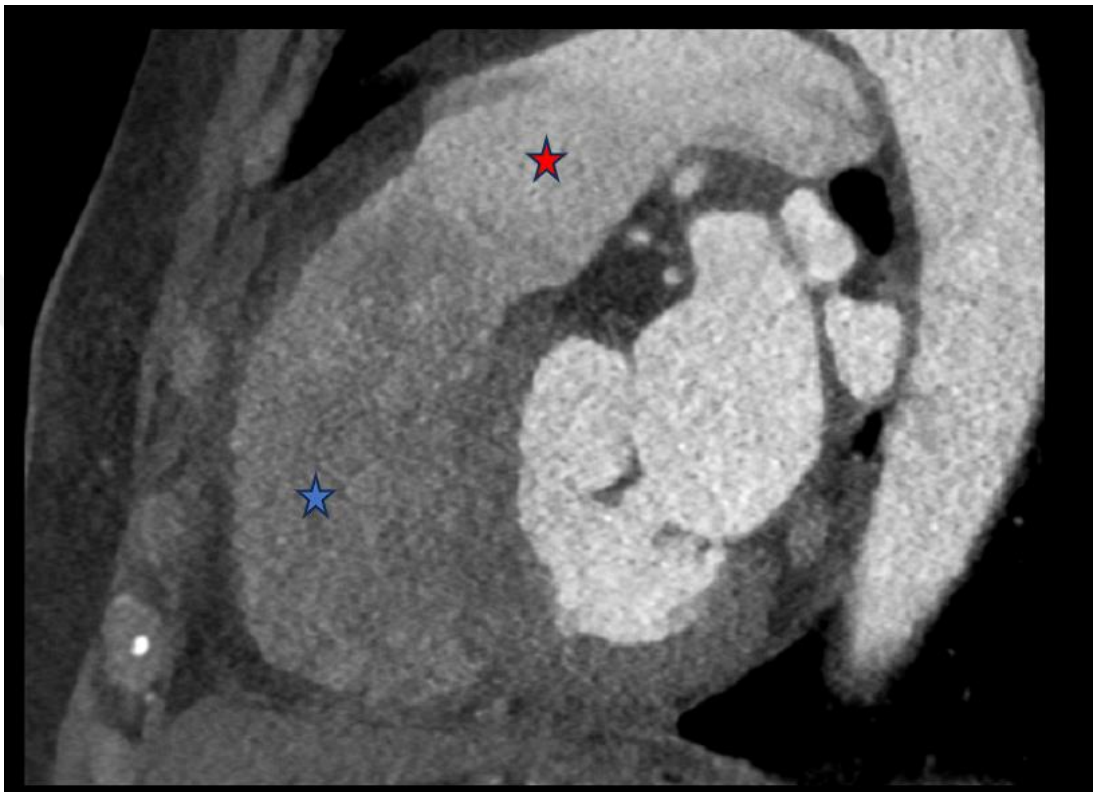

Resim 14. Sağ Ventrikül Çıkış Yolu Aksı Görüntüsü Sağ Ventrikül (mavi yıldız) ve Pulmoner Arter (kırmızı yıldız)

2.5.2.8.9 Koroner BTA'da Artefaktlar

Koroner BT anjiyografide karşımıza çıkan artefaktlar kalp, akciğer ya da diğer vücut hareketleri ile ortaya çıkan hareket artefaktları; metalik implantlar, ciddi kalsifikasyonlar ve pulmoner arterlerdeki hava kabarcıkları tarafından oluşturulan ışın sertleşmesi artefaktları; yoğun kontrast madde ile dolu komşu yapıların ve damarların neden olduğu artefaktlar; teknik hatalar ve

sınırlılıklardan dolayı ortaya çıkan artefaktlar olmak üzere 4 ayrı grupta incelenebilir (54).

Yeniden oluşturulan iki görüntü serisi arasında kalp kenarlarında veya koroner arterlerde basamakla bulunması bu iki görüntü serisi elde edilirken kalbin aynı pozisyonda olmamasına bağlıdır. Bu durumun teyidi için EKG trasesinde kalp döngüsünü gösteren işaretlerin diyastole rastlayıp rastlamadığına bakılır. Erken gelen bir R dalgası rekonstrüksiyonların sistole rastlamasına neden olabilir. Bu durumda artefaktlı kesitlerin belirlenerek buna karşılık gelen EKG trasesinin silinmesi önerilmektedir (39).

Kalp ritminin düzensiz olduğu ve kalbin hareket artefaktlarının bulunduğu durumlarda tetkikten sonra EKG ile ilgili yapılacak düzeltmeler, görüntü kalitesinde iyileşme sağlayabilir ancak bu şekildeki bir düzeltme 1 ya da 2 atım ile sınırlıdır. Çünkü daha fazlası verilerde boşlukların çıkmasına yol açacaktır. (55) Solunum artefaktlarını en aza indirmek için hastaya nefes tutturulmalı ve çekim süresi olabildiğince azaltılmalıdır. Cerrahi olarak yerleştirilmiş yüksek atenüasyonlu materyaller ve bazı doğal yapılar ışın sertleşmesi artefaktına neden olabilir. Bu artefaktlar hareket ile ya da yeniden görüntü oluşturma penceresinin uygunsuz seçimi ile daha abartılı hale gelebilir. Bu gibi durumlarda aksiyal kaynak görüntülerin tekrar gözden geçirilmesi yanlış yorumlamaları engelleyebilir. Sağ kalpteki kontrast maddeden kaynaklanan ışın kuvvetlendirici artefakt RCA'nın görüntü kalitesini etkileyebilir. Kontrast madde enjeksiyonundan sonra uygulanan serum fizyolojik enjeksiyonu ya da taramaya geç başlanması ile bunun önüne geçilebilir. Eğer kontrast bolusu yetersiz ise akım hızı artırılabilir. Görüntü verilerinin işlenmesi ve yorumlanmasındaki teknik hatalardan kaynaklanan artefaktların önlenmesi; nefes tutma ve hareket etme konusunda hastanın bilgilendirilmesi ile başlar (55).

III. GEREÇ VE YÖNTEM

3.1 Hasta Seçimi

Çalışmamız için Manisa Celal Bayar Üniversitesi Sağlık Uygulama ve Araştırma Merkezi (Hafsa Sultan Hastanesi) Radyoloji Anabilim Dalında Ocak 2013-Aralık 2020 tarihleri arasında Toshiba (Aquilion; Toshiba Medical Systems, Otawara, Japan) 128 dedektörlü tomografi cihazı ile ve Ocak 2020-Aralık 2022 tarihleri arasında Siemens 256 dedektörlü (Somatom Drive, Siemens Healthineers, Germany) tomografi cihazı ile koroner BTA çekimi yapılan 815 hastanın verileri retrospektif olarak incelendi. Olgu grubu için dışlama kriterleri ayrıntılı değerlendirmeye uygun olmayan kalitede görüntüler içermek, 18 yaştan küçük olmak, 75 yaştan büyük olmak, kompleks kardiyak anomaliye sahip olmak olarak belirlendi. Hastane sistemindeki ve PACS (Picture Archiving Communication Systems) sistemindeki tüm veriler tarandı. 96 hastada LAD seyrinde derin (>2mm) miyokardiyal köprüleşme tespit edildi. Bu hastalardan beş tanesi 18 yaş altında olduğu için, bir tanesi 75 yaş üzerinde olduğu için ve bir tanesi de değerlendirmeye izin vermeyecek derecede artefaktlı görüntülere sahip olduğu için değerlendirme dışı bırakıldı. Geriye kalan 89 hasta ile olgu grubu oluşturuldu. Hastaların yaş, cinsiyet, hipertansiyon, diyabet, hiperlipidemi, LAD plak durumu, LAD agatston skoru ve miyokardiyal köprüleşmeye ait derinlik, uzunluk, sistolik daralma yüzdesi verileri kaydedildi. Kontrol grubu için dışlama kriterleri ayrıntılı değerlendirmeye uygun olmayan kalitede görüntüler içermek, LAD seyrinde yüzeysel veya derin miyokardiyal köprüleşme içermek, kompleks kardiyak anomali içermek, 18 yaşında altında veya 75 yaşın üstünde olmak olarak belirlenmiştir. Miyokardiyal köprüleşme bulunmayan diğer hastalardan olgu grubu ile benzer demografik özelliklerde rastgele seçilmiş 89 kişiden oluşan kontrol grubu oluşturuldu. Kontrol grubunun yaş, cinsiyet, hipertansiyon,

diyabet, hiperlipidemi, LAD plak durumu ve LAD agatston skoru bilgileri kaydedildi.

3.2 Hasta Hazırlığı

Çekim öncesi hastalara 1 gün önceden kafein ve nikotin tüketmemeleri önerildi. Bolus kontrast madde uygulamasına bağlı oluşabilecek kusma ve kusmaya bağlı aspirasyonu önlemek için en az 6 saatlik açlık (katı gıdalara yönelik) ile tetkike gelmeleri, varsa düzenli olarak kullandıkları ilaçlarını mutaka almaları, beta bloker kullanıyorlarsa ilaçlarını çekime gelmeden önce almaları konusunda bilgi verildi. Tetkik öncesinde her hasta işlem hakkında bilgilendirildi ve onamları alındı. Hastaların damar yolu, çekim odasına alınmadan önce antekübital venden tercihen 16 Gauge(G) branül(gri renkli) ya da 18 G branül(yeşil renkli) ile açıldı. Tüm hastaların kan basınçları ve nabızları ölçüldü. Kalp atım hızı 70 atım/dakika'nın üzerindeki hastalara incelemeden önce B adrenerjik reseptör blokeri (Beloc 50 mg; metoprolol süksinat) oral yoldan verildi ve yakın nabız takibi yapıldı. Nabız uygunluğu sağlanamayan hastalarda gereklilik durumda Beloc ampul 5-10 mg/ml 10cc'ye tamamlanarak sulandırıldı ve çekimden hemen önce İV yoldan verildi.

3.3 Çekim Masasındaki Hazırlıklar

Bir süre bekleyen ve dinlenen hastalar çekim odasına alındı. Hastalar gantriye supin pozisyonda yatırıldı ve EKG elektrotları yerleştirildi. EKG elektrotları kas artefaktlarını önlemek için kemik çıkıntılar üzerine yerleştirilmeye özen gösterildi. Çekim öncesinde hastaların rahatlatılmasını sağlamak ve tetkike uyumunu artırmak için düzenli ve ritmik nefes alıp vermeyi (ortalama 10 sn nefes tutma) sağlamak amacıyla, her hastaya solunum egzersizleri yaptırıldı. Nabız sayısında yükselmeye ve aritmiye neden olabilecek ani telaşı engellemek amacıyla hastalara kontrast madde enjeksiyonu sonrası aynı taraf koldan başlayarak tüm vücuda yayılan sıcaklık hissi ve miksiyon ihtiyacı olabileceği konusunda bilgi verildi. Hastalara çekim boyunca hareketsiz kalmanın ve 'nefes tut' komutuna uymanın tetkik kalitesi

ve güvenilirliği yönünden önemi çekime başlamadan önce bir kez daha hatırlatıldı. Son olarak koroner arterleri genişletmek amacıyla hastalara çekimden 1 dk önce sublingual 2 puf sprey nitrogliserin (0,4 mg) verildi.

3.4 Çekim Protokolü

Değerlendirilen tüm koroner BTA incelemeleri Celal Bayar Üniversitesi Tıp Fakültesi Radyoloji Anabilim Dalı Bilgisayarlı Tomografi ünitesinde 2013-2020 yılları arasında 128 dedektörlü tomografi cihazı (Aquilion; Toshiba Medical Systems, Otawara, Japan) ile 2020-2022 yılları arasında Siemens 256 dedektörlü (Somatom Drive, Siemens Healthineers, Germany) tomografi cihazı ile elde edildi. Cihazda bulunan koroner BTA protokolü seçilerek teknik parametreler kalp hızına göre otomatik olarak cihaz tarafından ayarlanmakla birlikte ortalama 100 Kvp, 250 mAs, gantri rotasyon süresi 0,30 sn, dedektör kolimasyonu 128 x 0.6 mm, pitch değeri 0.15, kesit kalınlığı 0,750 mm olarak belirlendi. Tetkikler retrospektif EKG tetikleme kullanılarak yapıldı ve hastaya göre değişmekle birlikte ortalama 5 kalp atımında gerçekleştirildi. Skenogram görüntüler elde olunduktan sonra karina düzeyi ile kalbin diyafragmatik yüzü arasındaki alan tarama alanı olarak belirlendi. Takiben hastalara antekübital ven yoluyla otomatik enjektörden (Stellant, Medrad İnc, Bayer AG, Germany) önce 25 cc salin solüsyonu 5ml/sn hızla verildi daha sonra 5ml/sn hızla yüksek konsantrasyonlu (350/100 ml) noniyonik kontrast madde (İoheksol, Opaxol®) verildi. Daha sonra yarı yarıya olacak şekilde non-iyonik kontrast madde ve salin karışımı verildi. Son olarak sade salin solüsyonu verilerek enjeksiyon tamamlandı. Sol atriyum düzeyinden geçen bir kesit alınarak bolus izleme yöntemi ile sol atriyum içerisinden dansite ölçümü yapıldı ve 165 HU dansiteye ulaştığında veri toplanmaya başlandı. Kraniokaudal yönde karina düzeyinden diyafragmaya kadar tarama yapıldı. Her hasta için R-R mesafesinin %0,10,20, 30, 40, 50, 60, 70, 80, 90 ’ında rekonstrüksiyonlar elde edildi.

3.5 Araştırma İçin Gerekli İzinler

‘’Sol Ön İnen Arter (LAD) Miyokardiyal Köprüleşmesi ile Koroner Arter Hastalığı İlişkisinin Koroner Bilgisayarlı Tomografi Anjiografi ile Değerlendirilmesi’’ konulu tez için Celal Bayar Üniversitesi Tıp Fakültesi Dekanlığı Yerel Etik Kurulunun E-85252386-050.04.04-599202 sayılı onay yazısı alınmıştır.

3.6 Çalışma Metodu

Ocak 2013 ile Aralık 2022 tarihleri arasında koroner BTA çekimi yapılan hastaların görüntüleri retrospektif olarak tarandı. Görüntüler Syngo®.Via (10.136.52.151, Siemens, Germany) iş istasyonunda aksiyal, multiplanar reformat ve üç boyutlu imajlarda tek tek değerlendirildi. LAD segmentasyonu birinci septal dal öncesinde kalan kısım proksimal segment, birinci septal dal ile kalp apeksi arasında kalan kısmın ilk yarısı orta, ikinci yarısı distal segment olacak şekilde yapıldı. Epikardiyal seyir göstermesi gereken koroner arterin miyokard kası içerisinde seyir göstermesi miyokardiyal köprüleşme olarak tanımlandı. Köprüleşen segment üzerinde kalan miyokard kası kalınlığına göre 2mm ölçütü sınır alınarak yüzeysel ve derin köprüleşme olarak olgular ikiye ayrıldı. Derin miyokardiyal köprüleşme gösteren hastaların beş tanesi 18 yaş altında olduğu için, bir tanesi 75 yaş üzerinde olduğu için ve bir tanesi de değerlendirmeye izin vermeyecek derecede artefaktlı görüntülere sahip olduğu için değerlendirme dışı bırakıldı. Geri kalan 89 hasta ile olgu grubu oluşturuldu. Olgu grubunun demografik özellikleri ve kardiyak risk faktörleri hastane bilgi yönetim sistemi üzerinden taranarak kaydedildi. Olgu grubu ile benzer demografik özellikte, miyokardiyal köprüleşme göstermeyen, 18 ile 75 yaş arasında hastalardan kontrol grubu oluşturuldu. Her iki grubun görüntüleri Syngo®.Via (10.136.52.151, Siemens, Germany) iş istasyonunda aksiyal, multiplanar reformat ve üç boyutlu imajlarda değerlendirildi. Sistolik kompresyon oranı ölçümü için R-R aralığının %40’ında oluşturulan rekonstrüksiyon görüntüden sistolik damar çapı, R-R aralığının %70’inde oluşturulan rekonstrüksiyon görüntüden ise diyastolik damar çapı ölçümü yapıldı. Kalsiyum skorlaması iş

istasyonunda bulunan yazılım üzerinden plaklar manuel işaretlenerek hesaplandı.

3.7 İstatistik Analiz

Verilerin analizi SPSS for Windows 26 paket programında yapıldı.

Değişkenlerin normal dağılıma uygunluğu Shapiro Wilk testi kullanılarak incelendi. Miyokardiyal köprüleşme ile yaş arasındaki ilişki Student’s t testi ile; cinsiyet ile ilişki ise Pearson Ki-Kare testiyle araştırıldı. Uzunluk ve derinlik arasındaki ilişki Spearman korelasyon testi ile değerlendirildi. Köprüleşme ile ateroskleroz arasındaki ilişki Pearson Ki-Kare testi ile değerlendirildi. Sistolik kompresyon oranı ile ateroskleroz arasındaki ilişki Pearson Ki-Kare testi ile, toplam agatston skoru ve proksimal agatston skoru arasındaki ilişki Mann-Whitney U testi ile değerlendirildi. Her bir değişkene ait Odds Oranı ve %95 güven aralıkları hesaplandı. $p<0,05$ için sonuçlar istatistiksel olarak anlamlı kabul edildi.

IV. BULGULAR

Çalışmamıza Ocak 2013 ile Aralık 2022 tarihleri arasında çekilen 815 hasta dahil edildi. LAD seyri boyunca miyokardiyal köprüleşmesi bulunan hasta sayısı 254 (%31,1) olarak saptandı. Bu hastaların 158'inde (%62,2) yüzeysel miyokardiyal köprüleşme, 96'sında (%37,8) derin miyokardiyal köprüleşme izlendi (Grafik 1). Derin miyokardiyal köprüleşmesi bulunan olgulardan 5 tanesi 18 yaş altında olduğu için, 1 tanesi 75 yaş üstü olduğu için ve 1 tanesi de ayrıntılı değerlendirmeye uygun olmayan görüntüler içerdiği için çalışma dışı bırakıldı. Geriye kalan 89 hasta ile olgu grubu oluşturuldu.

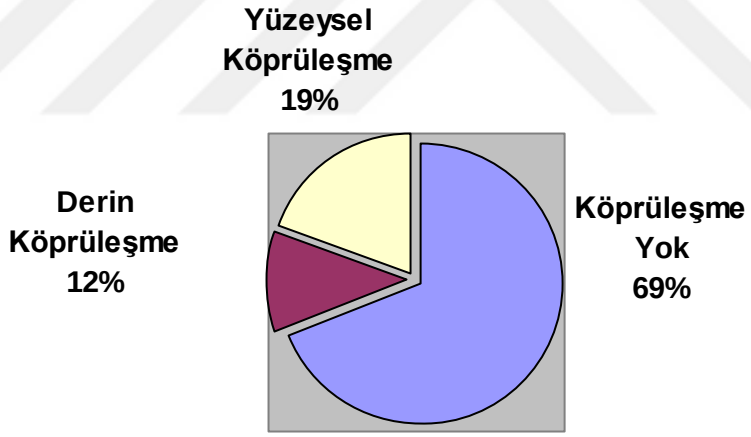

Grafik 1. Miyokardiyal Köprüleşmenin Sıklığı ve Tiplendirmesi

Olgu grubunun 27'si (%30,3) kadın, 62'si (%69,7) erkek hastalardan oluşmaktaydı. Olgu grubunun yaş dağılımı 20 ile 75 arasında olup ortalama değer 52,2 idi. Olguların 51'inde (%57,3) hipertansiyon, 21'inde (%23,5) diyabet, 41'inde (%46) hiperlipidemi öyküsü bulunmaktaydı.

Kontrol grubunun 27'si (%30,3) kadın, 62'si (%69,7) erkek hastalardan oluşmaktaydı. Kontrol grubunun yaş dağılımı 21 ile 75 arasında olup ortalama değer 51,1 idi. Kontrol olguların 62'sinde (%69,6) hipertansiyon, 21'inde (%23,5) diyabet, 51'inde (%57,3) hiperlipidemi öyküsü bulunmaktaydı.

Cinsiyet, yaş, hipertansiyon, diyabet ve hiperlipidemi açısından hasta ve kontrol grubu homojen dağılım gösteriyordu (Tablo 2).

Tablo 2. Olgu ve Kontrol Grubunun Demografik Özellikleri

Grup	Yaş Ortalaması	Cinsiyet		Hipertansiyon	Diyabet	Hiperlipidemi
		Erkek	Kadın			
Olgu	52,2	62	27	51	21	41
Kontrol	51,1	62	27	62	21	51
p	0,75	1,00		0,22	0,97	0,37

Cinsiyet ile miyokardiyal köprüleşme varlığı arasında korelasyon saptanmadı. (p=0,870) Benzer şekilde yaş ile miyokardiyal köprüleşme varlığı arasında ilişki saptanmadı. (p=0,825)

Miyokardiyal köprüleşmelerin en sık yerleşim yeri orta segment idi. Orta segmentte 70 (%78,7) hastada, distal segmentte 18 (%20,2) hastada, proksimal segmentte ise 1 (%1,1) hastada saptandı (Tablo 3).

Tablo 3. Miyokardiyal köprüleşmenin görüldüğü segmentlere göre dağılımı

Proksimal	1	%1,1
Orta	70	%78,7
Distal	18	%20,2

Köprüleşmelerin uzunluk değeri en az 8mm, en fazla 47mm olarak ölçülmüş olup ortalama değer 19,9mm idi. Derinlik değeri en az 2mm, en fazla 6.5mm ölçülmüş olup ortalama değer 3,06mm olarak hesaplandı. Uzunluk ile derinlik arasında pozitif yönde orta düzeyde korelasyon izlendi (Tablo 4). (p=0,000 ; korelasyon katsayısı=0,517) Miyokardiyal köprüleşme uzunluğu ve derinliği ile hipertansiyon, yaş, cinsiyet, diyabet ve hiperlipidemi arasında ilişki saptanmadı.

Tablo 4. Olgu Grubunun Tünel Segment Uzunluk ve Derinlik Dağılımı

	Uzunluk (mm)	**Derinlik (mm)**
En az	8	2
En çok	47	6,5
Ortalama	19,9	3,06
Standart Sapma	7,78	1,06

LAD lümeninde izlenen plakların yarattığı lüminal darlığa göre hastalar 4 kategoriye ayrıldı. Birinci kategori %0 darlık, ikinci kategori %1-49 arası darlık, üçüncü kategori %50-69 arası darlık ve dördüncü kategori %70-100

arası darlık göstermekteydi. Olgu grubunda ilk kategoride 54 (%60,6) kişi, ikinci kategoride 17 (%19,1) kişi, üçüncü kategoride 12 (%13,4) kişi, dördüncü kategoride ise 6 (%6,7) kişi bulunmakta idi. Kontrol grubunda ise ilk kategoride 51 (%57,3) kişi, ikinci kategoride 20 (%22,4) kişi, üçüncü kategoride 10 (%11,2) kişi, dördüncü kategoride ise 8 (%8,9) kişi bulunmakta idi (Tablo 5). Olgu grubu ile kontrol grubu arasında LAD aterosklerozu açısından anlamlı fark bulunamadı. (p=0,850)

Tablo 5. Grupların lüminal darlığa göre kategorilere dağılımı

Gruplar	%0	%1-49	%50-69	%70-100
Olgu	54	17	12	6
Kontrol	51	20	10	8

Olgu grubunun LAD seyrinde izlenen toplam agatston skorlaması en az 0, en fazla 515 olmak üzere ortalama değer 40,8 ölçüldü. Kontrol grubunda ise toplam agatston skorlaması en az 0, en fazla 718 olmak üzere ortalama değer 60,8 ölçüldü. Olgu grubu ile kontrol grubu arasında toplam agatston skoru açısından anlamlı fark bulunamadı. (p=0,248) Proksimal LAD segmentinde ölçülen agatston skoru ortalaması olgu grubunda 35,8 ; kontrol grubunda 33,1 ölçüldü. İki grup arasında proksimal agatston skoru açısından anlamlı fark bulunamadı (Tablo 6). (p=0,825)

Tablo 6. Agatston Skorlamalarının Gruplar Arasında Dağılımı

	Proksimal Agatston Skoru Ortalaması	Toplam Agatston Skoru Ortalaması
Olgu	35,8	40,8
Kontrol	33,1	60,8
p	0,861	0,401

Olgu grubunda sistolik kompresyon oranı %50'den az ve %50'den fazla olmak üzere iki gruba ayrıldı. %50'den fazla sistolik kompresyon oranı 26 (%29,2) hastada, %50'den az sistolik kompresyon oranı 63 (%70,8) hastada izlendi. Sistolik kompresyon oranı ile ateroskleroz veya agatston skorlaması arasında anlamlı ilişki saptanmadı. Sistolik kompresyon oranı ile köprüleşen segment uzunluğu (p=0,001) ve kas köprü derinliği (p=0,000) arasında anlamlı ilişki saptandı. Sistolik kompresyon oranı ile hipertansiyon, yaş, cinsiyet, diyabet ve hiperlipidemi arasında ilişki saptanmadı (Tablo 7).

Tablo 7. Sistolik Kompresyon Oranının Koroner Arter Hastalığı ve Tünel Segment Uzunluğu ve Derinliği ile İlişkisi

	Sistolik Kompresyon Oranı
Ateroskleroz	0,788
Proksimal Agatston Skoru	0,566
Toplam Agatston Skoru	0,534
Uzunluk	0,001
Derinlik	0,000

Olgu grubunda hiçbir hastada miyokardiyal köprüleşmenin olduğu segmentte veya distalinde aterosklerotik plak saptanmadı.

Yaş, diyabet öyküsü, hipertansiyon öyküsü ve hiperlipidemi varlığı ile ateroskleroz, toplam agatston skoru ve proksimal agatston skoru arasında anlamlı ilişki saptandı. Cinsiyet ile ateroskleroz arasında ilişki saptanmadı (Tablo 8).

Tablo 8. Ek Hastalıkların ve Cinsiyetin Ateroskleroz ile İlişkisi

	Diyabet	Hipertansiyon	Hiperlipidemi	Cinsiyet
Ateroskleroz	p=0,003	p=0,022	p=0,003	p=0,869
Toplam Agatston Skoru	p=0,000	p=0,000	p=0,001	p=0,829
Proximal Agatston Skoru	p=0,001	p=0,000	p=0,001	p=0,886

4.1 Olgu Örnekleri

Olgu 1.

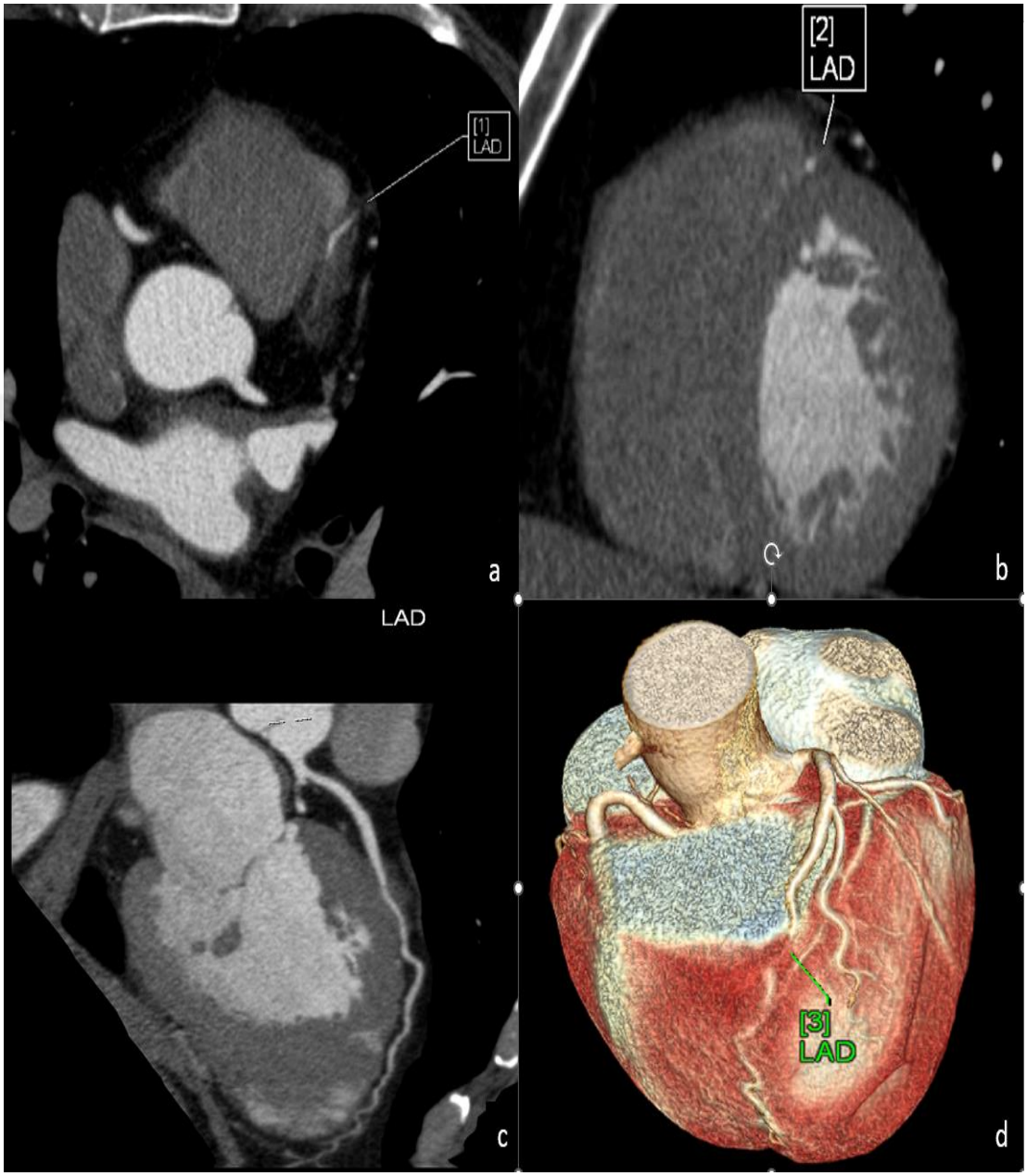

Resim 15. 59 yaş erkek hastaya ait görüntülerde aksiyel (a), MPR (b) ve kavisli MPR (c) görüntülerde derin miyokardiyal köprüleşme görülmektedir. VRT görüntüde (d) köprüleşme olan segmentte koroner arterde kesinti benzeri görünüm izlenmektedir.

Olgu 2.

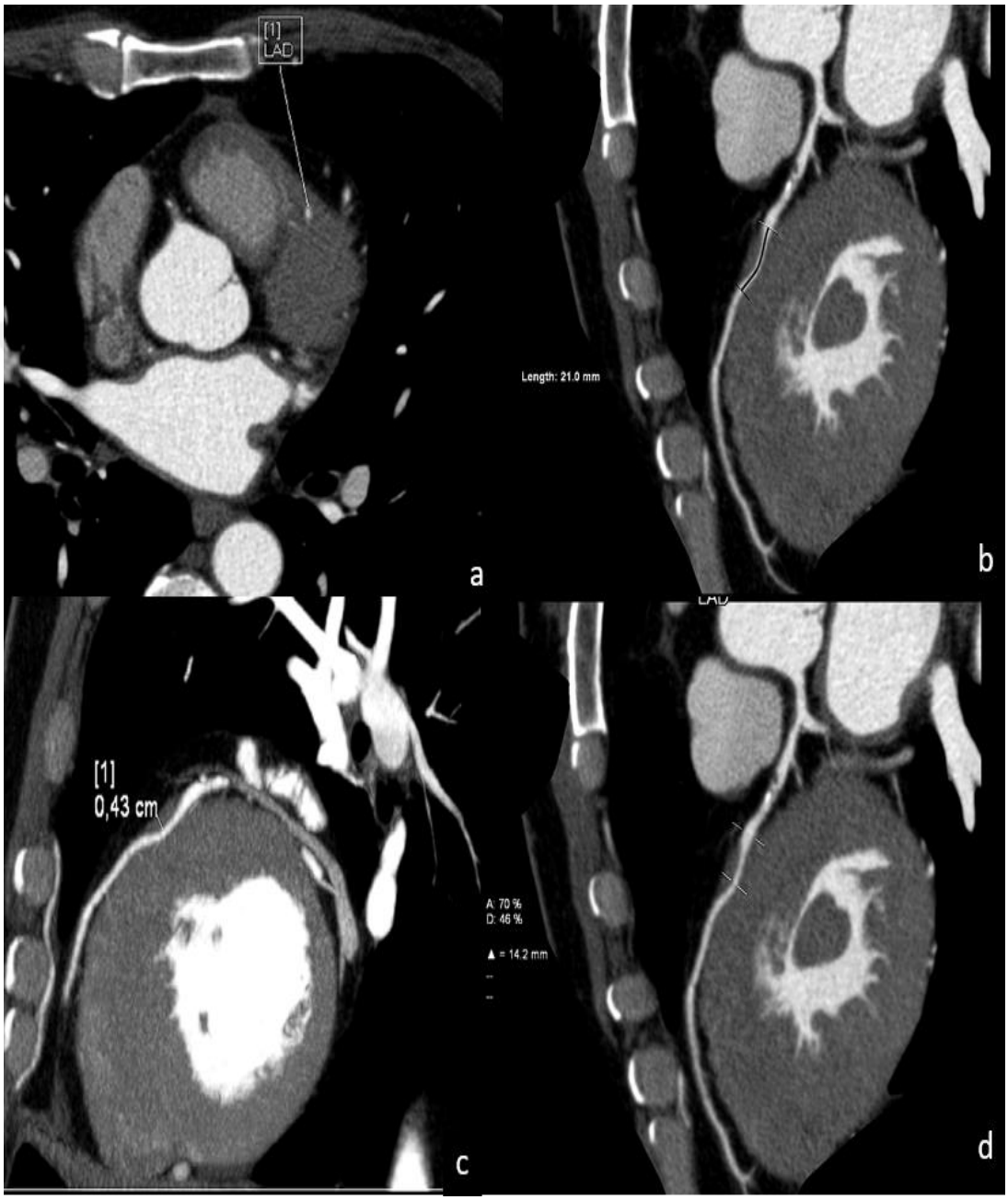

Resim 16. 61 yaş erkek hastada LAD orta segmentinde aksiyel görüntülerde (a) derin miyokardiyal köprüleşme izlenmektedir. Kavisli MPR görüntülerde tünel segment uzunluğu (b), derinliği (c) ve köprüleşmeye bağlı daralma oranı ölçülmektedir.

Olgu 3.



Resim 17. 75 yaş kadın hastada kavisli MPR görüntülerde (a,b) LAD orta segmentinde derin miyokardiyal köprüleşme görülmektedir. Yapılan ölçümde köprüleşen segment üzerindeki miyokard kası kalınlığı 61mm hesaplanmaktadır. Çalışmamızdaki en derin yerleşim gösteren miyokardiyal köprüleşme olgusudur.

Olgu 4.



Resim 18. 46 yaş kadın hastaya ait aksiyel görüntüde (a) ve MPR görüntüde (b) miyokardiyal köprüleşme izlenmektedir. MİP görüntülerde (c,d) yapılan ölçümde tünel segment uzunluğu 47mm ölçülmektedir. Çalışmamızdaki en uzun miyokardiyal köprüleşme olgusudur.

Olgu 5.

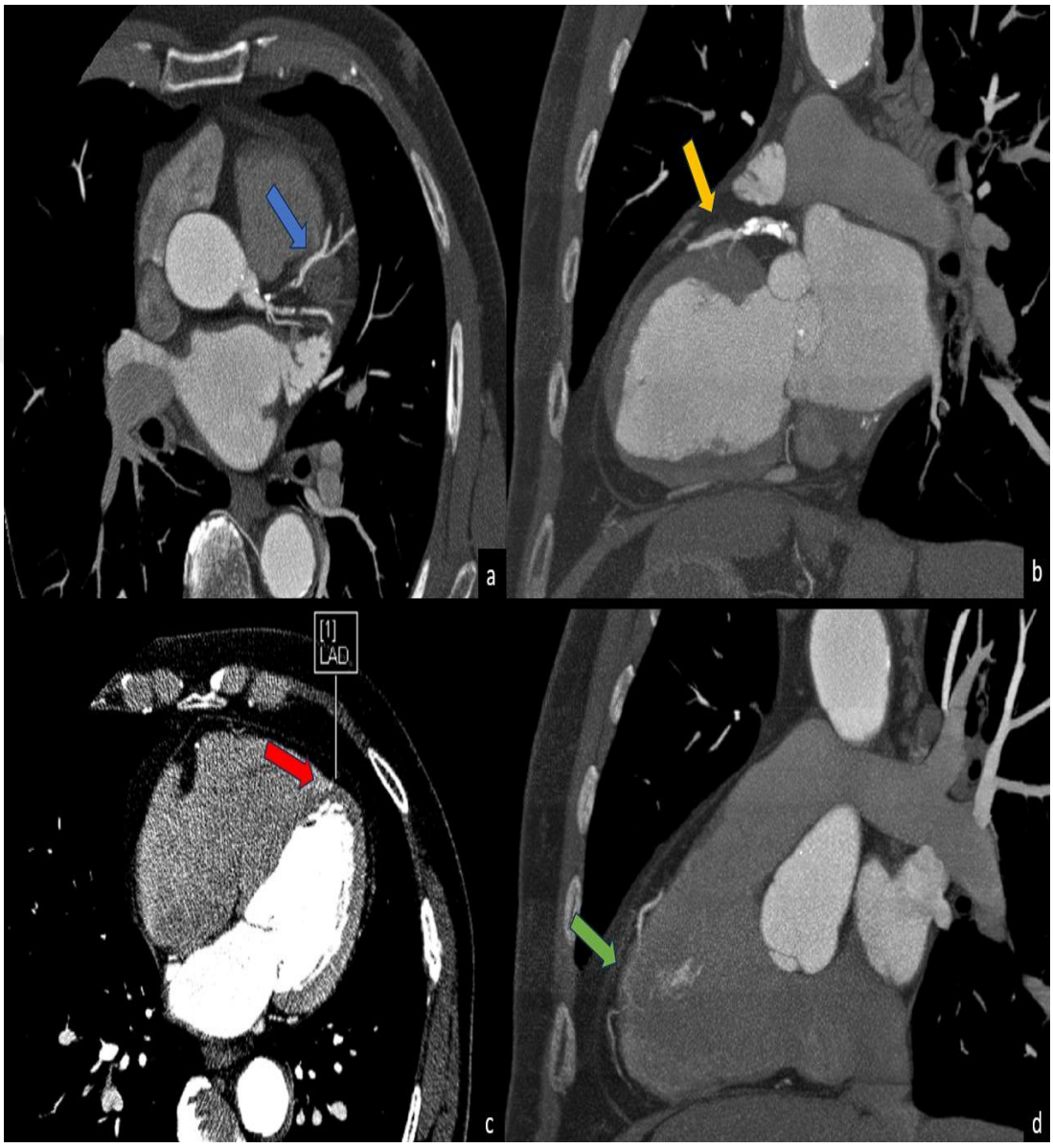

Resim 19. 74 yaş erkek hastaya ait aksiyel görüntüde (a) LAD orta segmentinde köprüleşme (mavi ok), MPR görüntüde (b) ise köprüleşme (sarı ok) ve proksimal segmentte kalsifik plaklar izlenmektedir. Aynı hastada LAD distal kesiminde aksiyel (c) ve MPR görüntülerde (d) tekrar miyokardiyal köprüleşme görülmektedir. (kırmızı ve yeşil ok)

Olgu 6.



Resim 20. 61 yaş erkek hastaya ait aksiyel (a) ve MİP (b) görüntülerde LAD orta segmentinde miyokardiyal köprüleşme izlenmektedir. Kavisli MPR görüntülerde diyastolik (c) ve sistolik (d) fazlarda yapılan ölçümde köprüleşmeye bağlı yaklaşık %50 daralma görülmektedir.

Olgu 7.



Artery	Lesions	Volume / mm³	Equiv. Mass / mg	Score
LM	0	0.0	0.00	0.0
LAD	2	25.7	4.36	25.9
CX	0	0.0	0.00	0.0
RCA	0	0.0	0.00	0.0
Total	2	25.7	4.36	25.9
U1	0	0.0	0.00	
U2	0	0.0	0.00	

e

Resim 21. 48 yaş erkek hastada LAD orta segmentinde aksiyel görüntülerde (a) ve kavisli MPR (b) görüntülerde derin miyokardiyal köprüleşme izlenmektedir. Koroner arter kalsiyum skorlaması için alınan görüntülerde (c) LAD proksimal segmentinde kalsifik plak görülmektedir. El ile yapılan işaretleme sonrası (d) seçilen plağa ait kalsiyum skoru yazılım tarafından otomatik olarak hesaplanarak tablo şeklinde sunulmaktadır. (e)

Olgu 8.

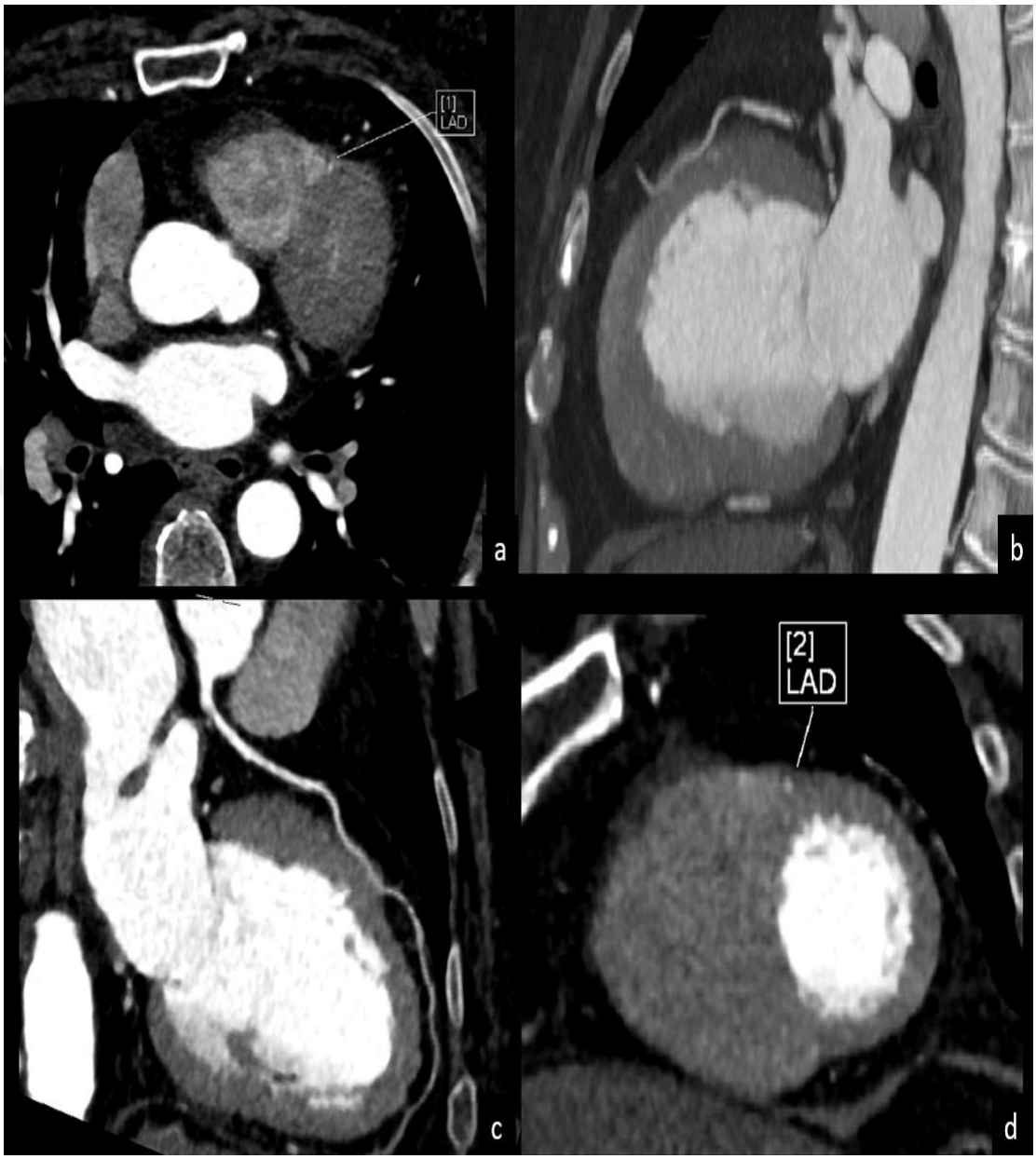

Resim 22. 64 yaş kadın hastaya ait görüntülerde aksiyel (a), MİP (b) ve MPR (c,d) görüntülerde LAD orta segmentinde derin miyokardiyal köprüleşme izlenmektedir.

Olgu 9.

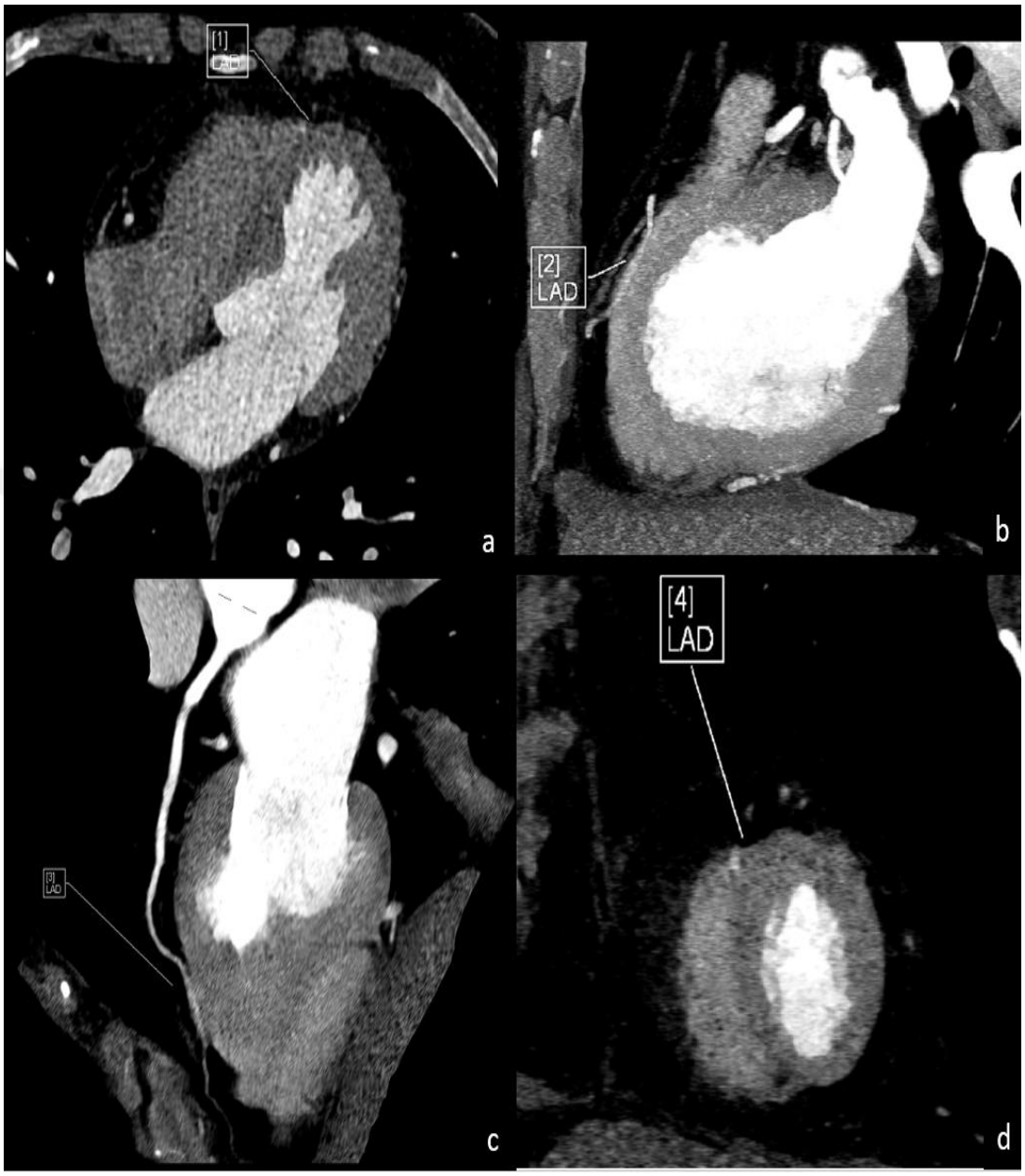

Resim 23. 56 yaş kadın hastaya ait aksiyel (a), MİP (b) ve MPR (c,d) görüntülerde LAD distal segmentinde derin miyokardiyal köprüleşme izlenmektedir.

Olgu 10.

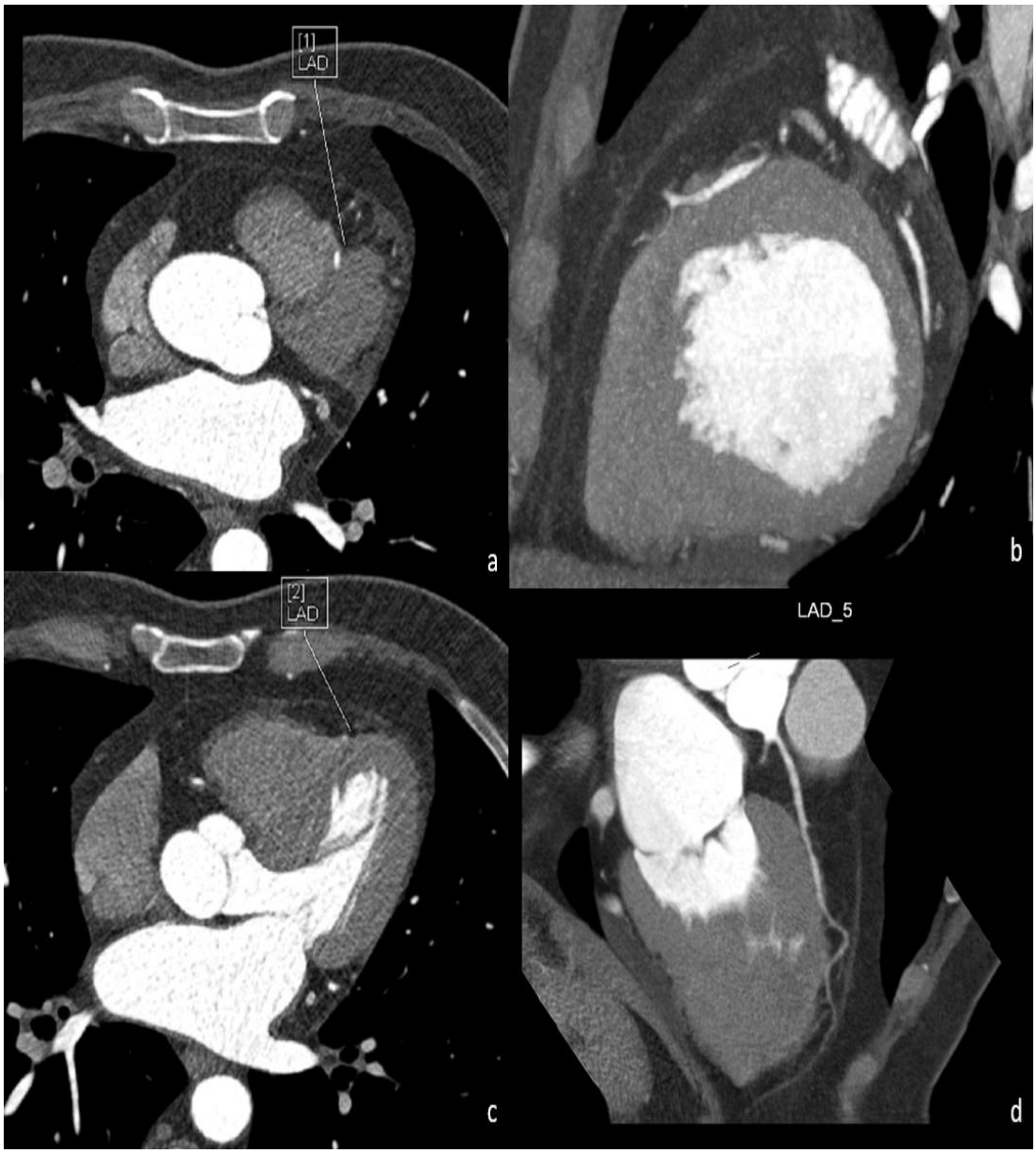

Resim 24. 65 yaş erkek hastaya ait görüntülerde aksiyel görüntülerde LAD seyrinde orta (a) ve distal (c) segmentlerde köprüleşmeler görülmektedir. Orta segmentte izlenen köprüleşme MİP görüntüde (b) orta segmentteki derin köprüleşme izlenmektedir. Kavisli MPR görüntülerde ise (d) orta segmentteki derin ve distal segmentteki yüzeysel köprüleşme aynı anda izlenebilmektedir.

V. TARTIŞMA

Miyokardiyal köprüleşme epikardiyal alanda ilerlemesi gereken bir koroner arter segmentinin intramural alanda miyokard kası altında seyir göstermesi durumudur. Bu segmente tünel arter, üzerindeki kasa miyokardiyal kas köprüsü adı verilir. Miyokard içindeki koroner arter segmenti sistol sırasında geçici basıya uğrar. Tünel arter segmenti miyokardiyal kas lifleri içerisinde belli bir mesafeyi kat ettikten sonra tekrar epikardiyal mesafeye dönmektedir. En yaygın koroner arter anomalisi olarak tanımlanan miyokardiyal köprüleşme, ilk olarak Reyman tarafından 1737 yılında otopsi çalışmalarında tanımlanmıştır. Anjiografik olarak Portmann ve Iwig tarafından 1960 yılında gösterilmiş olup ‘milking’ (sağılma) bulgusu ile kendini göstermektedir (5). Bütün koroner arterlerde görülebilen miyokardiyal köprüleşme en sık LAD orta segmentinde görülür.

Genellikle benign varyasyon olarak kabul edilen miyokardiyal köprüleşme en sık asemptomatik seyretmektedir. Ancak anjina pektoris, akut miyokard infarktüsü, aritmi ve ani ölüme neden olabildiği bilinmektedir (7). Yapılan çalışmalarda miyokardiyal köprüleşmenin sistolik fazda koroner kan akımını anlamlı derecede etkilediği kanıtlanmış ve göğüs ağrısı nedeni olduğu ortaya konulmuştur. Miyokardiyal köprüleşmeye bağlı iskemi gelişimi ve klinik bulguların ortaya çıkmasında 3 patofizyolojik varsayım tanımlanmıştır. İlki sistol esnasında oluşan kompresyonun orta-geç diyastol fazına dek sürmesi ve temel olarak diyastol fazında gerçekleşen koroner kan akımının azalmasıdır. İkinci varsayım sağılma etkisine bağlı olarak sistolik fazda tünel arterde retrograd akım oluşması ve proksimal segmentte kan akımının damarlara uyguladığı mekanik kayma kuvveti olarak tanımlanan shear etkisinin artmasıdır. Üçüncü varsayım ise miyokardiyal köprüleşmenin endotel disfonksiyonuna neden olması ve bunun sonucunda spazm gibi olumsuz sonuçların ortaya çıkmasıdır (8).

Miyokardiyal köprüleşme literatürde farklı şekilde sınıflandırılmaktadır. Kim ve arkadaşlarının önerdiği 3 tipli sınıflamaya göre: tip 1 tünel arteri parsiyel miyokard çevrelemesi durumunu, tip 2 tünel arteri tam miyokard çevrelemesi durumunu ve tip 3 tünel arter üzerinde 0.7mm'den büyük miyokardiyum tabakası olması durumunu tanımlamaktaydı (56). Lazoura ve arkadaşları miyokardiyal köprüleşmeyi, tünel arter segmenti tamamen miyokardiyal kas lifleri ile çevreleniyorsa komplet, tünel arter segmenti miyokard dokusu ile çok yakın ilişkili ve temas halinde olmasına rağmen miyokardiyal kas lifleri ile tamamen çevrelenmiyorsa inkomplet olarak sınıflandırmıştır (57). Yine literatürde köprüleşmeyi derinliğe göre yüzeysel (<2mm) veya derin (>2mm) olarak sınıflandıran çalışmalar bulunmaktadır (54,55). Prevalans değerleri arasında çalışmalar arasında farklılıklar saptanması kullanılan görüntüleme yöntemine ve eşik alınan değere göre değişmektedir.

Biz de olgularımızı 2 mm kriterine göre sınıflandırdık. Değerlendirdiğimiz 815 hastanın 254 (%31,1) tanesinde LAD seyri ve dallarında miyokardiyal köprüleşme saptadık. Bu hastaların 158'inde (%62,2) yüzeysel miyokardiyal köprüleşme, 96'sında (%37,8) derin miyokardiyal köprüleşme tespit ettik. Literatürde miyokardiyal köprüleşmeye bağlı görülen patofizyolojik etkilerin genellikle 2 mm'den daha derin seyir gösteren koroner arterlerde tanımlanması nedeniyle çalışmamızda olgu grubunu LAD seyrinde derin miyokardiyal köprüleşmesi bulunan hastalardan oluşturduk (60-62). Çalışmamızda literatür ile uyumlu olarak derin miyokardiyal köprüleşme 70 (%78,6) hasta ile en sık LAD orta segmentinde saptandı. Proksimal segmentte 1 (%1,1) hastada distal segmentte ise 18 (%20,2) hastada saptandı. Miyokardiyal köprüleşme görülme sıklığı ile yaş arasında korelasyon saptanmadı. Literatürde Angelini ve Loukas erkek cinsiyet ile miyokardiyal köprüleşme arasında korelasyon tanımlamış olmakla birlikte bizim verilerimizde böyle bir ilişki saptanmadı (63,64).

Çalışmamızda köprü segment uzunluk değeri en az 8mm, en fazla 47mm olarak ölçülmüş olup ortalama değer 19,9mm idi. Tünel segment derinlik değeri en az 2mm, en fazla 6.5mm ölçülmüş olup ortalama değer 3,06mm

olarak hesaplandı. Uzunluk ile derinlik arasında pozitif yönde orta düzeyde korelasyon izlendi. Literatüre baktığımızda Ishikawa ve Ferreira yaptıkları çalışmalarda benzer sonuçları bulmuşlardır (62,65).

Sistolik kompresyon oranı ölçümü için R-R aralığının %40'ında oluşturulan rekonstrüksiyon görüntüden sistolik damar çapı, R-R aralığının %70'inde oluşturulan rekonstrüksiyon görüntüden ise diyastolik damar çapı ölçümü yapıldı. Sistolik kompresyon oranı ile miyokardiyal köprüleşme uzunluğu ve derinliği arasında pozitif yönde anlamlı ilişki saptandı. Literatüre baktığımızda sistolik kompresyon oranı ile derinlik arasında ilişki tanımlayan ancak sistolik kompresyon oranı ile uzunluk arasında ilişki saptamayan birçok çalışma bulunmaktadır (60,66). Ancak bizim sonuçlarımız ile benzer sonuçlar yayınlayan çalışmalar da mevcuttur. (62,56). Biz olgularımızda uzunluk ile derinlik değerleri arasında pozitif yönde orta kuvvette korelasyon bulunduğu için her iki değerin de sistolik kompresyon oranı ile ilişkili olduğu sonucuna vardık.

Yayınlanan eski çalışmalarda miyokardiyal köprüleşmenin tünel segmenti aterosklerozdan koruduğu, proksimal segmentte ise ateroskleroz gelişimini tetiklediği veya süreci hızlandırdığı ortaya konmuştur (67). Ancak yakın zamanlı çalışmalar miyokardiyal köprüleşme ile proksimal ateroskleroz arasında ilişki bulamamıştır (12-14,68). Başka bir çalışma ise miyokardiyal köprüleşmenin sadece tünel segmenti değil tüm seyri boyunca köprüleşmenin olduğu koroner arteri aterosklerozdan koruduğunu öne sürmektedir (69). Bizim çalışmamızda miyokardiyal köprüleşmenin olduğu olgu grubu ile benzer demografik özellikler gösteren kontrol grubu arasında koroner arter aterosklerozu açısından anlamlı fark saptanmadı.

Papp ve arkadaşları yaptıkları çalışmada miyokardiyal köprüleşme ile koroner arter hastalığı arasında ilişki bulamamalarının nedenini değerlendirdikleri hastaların büyük çoğunluğunun yüzeysel (<2mm) miyokardiyal köprüleşme özelliği göstermesi olarak yorumlamışlardır (12). Biz çalışmamızda sınırı 2mm olarak belirlememize rağmen benzer sonuçları bulduk. Nakaura ve arkadaşları yayınladıkları çalışmada miyokardiyal

köprüleşme ile proksimal segment aterosklerozu arasında ilişki saptamışlardır. İlişki saptamayan çalışmalara kıyasla kendi çalışmalarındaki hastaların yaş ortalamasının ileri olduğunu ve diyabet hastalığının daha yaygın olduğu belirtmişlerdir (67). Koroner arter aterosklerozunun en sık LAD proksimal segmentinde görülmesi nedeniyle proksimal segment aterosklerozunun miyokardiyal köprüleşme varlığından ziyade diğer risk faktörlerinden daha çok etkilendiği söylenebilir.

Agatston ve arkadaşları tarafından tanımlanan kriterlere göre yapılan ölçümde; miyokardiyal köprüleşme olan hastalar ile kontrol grubu arasında tüm LAD seyrinde ölçülen kalsiyum skoru açısından ve LAD proksimal segmentinde ölçülen kalsiyum skoru açısından anlamlı fark saptamadık. Ancak köprüleşmenin olduğu segmentlerde yapılan ölçümde literatür ile uyumlu olarak agatston skorunun köprüleşme olmayan hastalara kıyasla belirgin düşük olduğu görülmüştür (70).

Koroner arter hastalığı için tanımlanmış majör risk faktörlerinden olan diyabet, hiperlipidemi ve hipertansiyon varlığı çalışmamızda literatür ile uyumlu olarak koroner arter aterosklerozu ve kalsiyum skoru değerleri ile korelasyon göstermekte idi (71).

Olgu grubumuzda miyokardiyal köprüleşmenin olduğu segmentte ve hatta distalinde hiçbir hastada aterosklerotik plak saptamadık. Literatür verileri ile benzerlik gösteren bu durumun açıklaması olarak miyokardiyal köprüleşme bulunan segment üzerindeki miyokardiyumun kasılma esnasında endoteli mekanik olarak uyarması, bu uyarı sonucu endotel hücrelerinden antikoagülan (nitrik oksit, prostasiklin vb.) ve anjiojenik (VEGF, HGF,FGF) faktörler salgılanması gösterilmiştir (10). Başka bir olası faktör ise koroner arterlerde ateroskleroz gelişiminin patogenezini destekleyen epikardiyal yağlı dokunun tünel arter segmentlerinde mevcut olmaması olarak ifade edilmiştir (72). Ayrıca Risse ve arkadaşları yaptıkları çalışmada köprüleşme olan segmentte intima tabakasının daha ince olduğunu, Ishii ve arkadaşları ise ateroskleroz gelişimini artıran kollajen ve elastik fiberlerin üretimini yapan

sentetik tip düz kas hücrelerinin köprüleşen segmentte olmadığını göstererek bu koruyucu etkiyi histolojik olarak kanıtlamışlardır (73,74).

Literatürde sistolik kompresyon oranı ile koroner arter aterosklerozu arasında ilişki tanımlayan çalışmalar bulunmaktadır. Bu çalışmalara göre kompresyon oranı arttıkça tünel segment içerisinde akım hızının arttığı belirtilmektedir. Artan akım hızının oluşturduğu yüksek shear stresin endotel tabakasına zarar verdiği ve endotelyal aktif faktörlerin salınmasına neden olunduğu tanımlanmıştır. Ayrıca sistol esnasında tünel arterde oluşan yüksek direnç sonucu proksimal koroner arter segmentinde türbülan akım oluşmakta neden ve türbülan akım endotelyal disfonksiyonuna neden olmaktadır (9,75). Ancak bizim çalışmamızda olduğu gibi ikisi arasında ilişki bulamayan çalışmalar da bulunmaktadır (76).

Çalışmamızda birkaç adet sınırlayıcı faktör vardır. Birincisi çalışmanın retrospektif olarak yapılmasıdır. İkinci sınırlayıcı faktör olgu grubundaki örneklem azlığı olup diğer retrospektif çalışmalarla kıyaslandığında kabul edilebilir sayıdadır. Üçüncü sınırlayıcı faktör ise koroner BTA çekimlerinde kalp ritminde ortaya çıkan ani değişimlerin istenmeyen görüntü eldesine neden olabilmesi ve sağlıklı değerlendirmeyi güçleştirebilmesidir. Özellikte sistolik kompresyon oranı ölçümü bu artefaktlardan etkilenebilmektedir. Son olarak hastaların klinik bilgilerine ulaşılamadığından semptomlar ile bulgular arasında ilişki değerlendirilememiştir. Çalışmamızın güçlü yanı ise miyokardiyal köprüleşmenin birden çok özelliği ile birlikte detaylı değerlendirilmesi ve bu özelliklerin koroner arter aterosklerozu ile olan ilişkilerinin araştırılmasıdır.

VI. SONUÇ

Koroner arter hastalığı tanısı için en sık kullanılan yöntem olan invaziv kateter anjiografinin yüksek radyasyon dozu, invaziv olması, yüksek maliyeti ve olası komplikasyonları nedeniyle alternatif tanı yöntemleri araştırılmaya gereksinim duyulmuştur. ÇKBT cihazlarında son yıllarda izlenen gelişmeler prospektif EKG tetiklemeli yüksek pitch değerli çekimler gibi düşük radyasyon dozunda görüntü eldesine izin vermekte ve ÇKBT'nin düşük-orta risk grubunda koroner arter hastalığını araştırmada kullanılabilmesini desteklemektedir.

İnvaziv kateter anjiografiye kıyasla ÇKBT cihazlarının koroner görüntülemede kullanımının artması sonucu miyokardiyal köprüleşmenin gerçek prevalansı ortaya konmuş ve en sık görülen koroner seyir anomalisi olduğu anlaşılmıştır. Ayrıca invaziv kateter anjiografinin koroner arterlerin sadece lümenini değerlendirilebilmesi, yüzeysel köprüleşmelerin saptanamaması gibi dezavantajları bulunmaktadır. Lümenin değerlendirilmesi yanı sıra, yüzeysel ve derin miyokardiyal köprüleşmelerin saptanması, tünel segmentin uzunluğu ve derinliğinin ölçülebilmesi, eşlik eden ekstrakardiyak bulguların saptanabilmesi miyokardiyal köprüleşme tanısında ÇKBT'nin öne çıkan özellikleridir.

Epikardiyal yağlı dokuda ilerlemesi gereken koroner arterlerin miyokard kası içerisinde seyretmesi olarak tanımlanan miyokardiyal köprüleşme en sık LAD orta segmentinde görülür. Çoğunlukla asemptomatik seyretmekle birlikte semptomatik olgularda en sık anjina ile karşımıza çıkar. Klinik semptomların ortaya çıkmasında sistol esnasında oluşan kompresyonun orta-geç diyastol fazına dek sürmesi ve temel olarak diyastol fazında gerçekleşen koroner kan akımının azalması gösterilmektedir. Miyokardiyal köprüleşme ile koroner arter hastalığı arasındaki ilişki net olarak ortaya konamasa da köprüleşme olan segmentin koroner arter hastalığından korunduğu bilinmektedir. Biz çalışmamızda köprüleşme olan segmentin aterosklerozdan korunduğunu

gösterdik. Proksimal segment aterosklerozu ile köprüleşme arasında anlamlı ilişki saptamadık. Bu konuda yapılan çalışmalar sürdükçe bu ilişki daha iyi anlaşılacaktır.

VII. ÖZET

Amaç: Miyokardiyal köprüleşme ile koroner arter hastalığı ilişkisi literatürde henüz netlik kazanmamış bir konu olup farklı sonuçlar yayınlayan çalışmalar bulunmaktadır. Çalışmamızın amacı bu ilişkiyi koroner bilgisayarlı tomografi anjiografi ile değerlendirmektedir.

Gereç ve yöntem: Merkezimize göğüs ağrısı şikayeti ile gelen Ocak 2013-Aralık 2020 tarihleri arasında Toshiba (Aquilion; Toshiba Medical Systems, Otawara, Japan) 128 dedektörlü tomografi cihazı ile ve Ocak 2020-Aralık 2022 tarihleri arasında Siemens Somatom Drive BT cihazı ile koroner BTA çekimi yapılan 815 hastanın verileri retrospektif olarak incelendi. Hastane sistemindeki ve PACS (Picture Archiving Communication Systems) sistemindeki tüm veriler tarandı. 96 hastada LAD seyrinde derin (>2mm) miyokardiyal köprüleşme tespit edildi. Bu hastalardan beş tanesi 18 yaş altında olduğu için, bir tanesi 75 yaş üzerinde olduğu için ve bir tanesi de değerlendirmeye izin vermeyecek derecede artefaktlı görüntülere sahip olduğu için değerlendirme dışı bırakıldı. Geriye kalan 89 hasta ile olgu grubu oluşturuldu. Hastaların yaş, cinsiyet, hipertansiyon, diyabet, hiperlipidemi, agatston skoru ve miyokardiyal köprüleşmeye ait derinlik, uzunluk, sistolik daralma yüzdesi verileri kaydedildi. Miyokardiyal köprüleşme bulunmayan diğer hastalardan olgu grubu ile benzer demografik özelliklerde rastgele seçilmiş 89 kişiden oluşan kontrol grubu oluşturuldu.

Bulgular: LAD seyri boyunca miyokardiyal köprüleşmesi bulunan hasta sayısı 254 (%31,1) olarak saptandı. Bu hastaların 158'inde (%62,2) yüzeysel miyokardiyal köprüleşme, 96'sında (%37,8) derin miyokardiyal köprüleşme izlendi. Miyokardiyal köprüleşmelerin en sık yerleşim yeri orta segment idi. Orta segmentte 70 (%78,7) hastada, distal segmentte 18 (%20,2) hastada, proksimal segmentte ise 1 (%1,1) hastada saptandı. Olgu grubu ile kontrol grubu arasında LAD aterosklerozu ve agatston skoru açısından anlamlı fark bulunamadı. Sistolik kompresyon oranı ile ateroskleroz veya agatston skorlaması arasında anlamlı ilişki saptanmadı. Sistolik kompresyon oranı ile köprüleşen segment uzunluğu ve kas köprü derinliği arasında anlamlı ilişki

saptandı. Uzunluk ile derinlik arasında pozitif yönde orta düzeyde korelasyon izlendi.

Sonuç: Miyokardiyal köprüleşme ile koroner arter hastalığı arasındaki ilişki net olarak ortaya konamasa da köprüleşme olan segmentin koroner arter hastalığından korunduğu bilinmektedir. Biz çalışmamızda köprüleşme olan segmentin aterosklerozdan korunduğunu gösterdik. Proksimal segment aterosklerozu ile köprüleşme arasında anlamlı ilişki saptamadık. Bu konuda yapılan çalışmalar sürdükçe bu ilişki daha iyi anlaşılacaktır.

Anahtar kelimeler: miyokardiyal köprüleşme, koroner BTA, ÇKBT, kardiyak görüntüleme, radyoloji

VIII. ABSTRACT

Aim: There is still debate in the literature about the connection between myocardial bridging and coronary artery disease, and various studies have shown conflicting findings. Our study aims to assess this association with coronary computed tomography angiography.

Material and Method: For our study, the records of 815 patients who underwent coronary CTA scanning between January 2013 and December 2020 using Toshiba's (Aquilion; Toshiba Medical Systems, Otawara, Japan) CT device and January 2020 to December 2022 using Siemens' Somatom Drive CT device were retrospectively analyzed. All data in the hospital system and PACS (Picture Archiving Communication Systems) system were scanned. Deep (>2mm) myocardial bridging was detected in the course of LAD in 96 patients. Five of these patients were excluded because they were under the age of 18, one was over 75 years old, and one had artifacts that did not allow evaluation. The remaining 89 patients made up the case group. Age, gender, hypertension, diabetes, hyperlipidemia, the Agatston score, as well as information on the depth, length, and percentage of systolic constriction of the myocardium, were noted. A control group was created out of 89 individuals without myocardial bridging who were randomly chosen and shared the same demographic traits as the case group.

Results: 254 individuals (31.1%) were found to have myocardial bridging during the course of LAD. Of these individuals, 158 (62.2%) showed superficial myocardial bridging, while 96 (37.8%) showed deep myocardial bridging. The middle segment was where myocardial bridging occurred most frequently. It was found in 1 patient (1.1%) in the proximal segment, 18 patients (20.2%) in the distal segment, and 70 patients (78.7%) in the middle segment. Agatston score and LAD atherosclerosis did not significantly differ between the case group and the control group. Systolic compression ratio and atherosclerosis or Agatston score were not significantly correlated. The systolic compression ratio, the length of the bridging segment, and the depth

of the muscle bridge were all found to be significantly correlated. The relationship between length and depth was found to be moderately positive.

Conclusion: It is known that the bridging segment is protected from coronary artery disease, even though the connection between myocardial bridging and coronary artery disease cannot be proven with certainty. We demonstrated in our study that the bridging segment is shielded from atherosclerosis. A significant correlation between bridging and proximal segment atherosclerosis was not seen. This relationship will be clearer as research on the issue progresses.

Key words: myocardial bridging, radiology, MDCT, coronary CTA, cardiac imaging

IX. KAYNAKLAR

1 N. Karabulut, “Çok kesitli bilgisayarli tomografi koroner anjiyografi: Genel ilkeler, teknik ve klinik uygulamalar,” *Anadolu Kardiyol. Derg.*, vol. 8, no. SUPPL. 1, pp. 29–37, 2008.

2 M. Prokop, “General principles of MDCT,” *Eur. J. Radiol.*, vol. 45, no. SUPPL. 1, p. S4, 2003, doi: 10.1016/S0720-048X(02)00358-3.

3 M. Mahesh and D. D. Cody, “AAPM / RSNA Physics Tuto- rial for Residents Multiple-Row Detector CT 1,” *RadioGraphics*, vol. 0856, pp. 1495–1510, 2007, doi: 10.1148/rg.275075045.

4 T. R. C. Johnson *et al.*, “Diagnostic accuracy of dual-source computed tomography in the diagnosis of coronary artery disease,” *Invest. Radiol.*, vol. 42, no. 10, pp. 684–691, 2007, doi: 10.1097/RLI.0b013e31806907d0.

5 D. Çiçek, N. Kalay, and H. Müderrisoğlu, “Incidence, clinical characteristics, and 4-year follow-up of patients with isolated myocardial bridge: A retrospective, single-center, epidemiologic, coronary arteriographic follow-up study in southern Turkey,” *Cardiovasc. Revascularization Med.*, vol. 12, no. 1, pp. 25–28, 2011, doi: 10.1016/j.carrev.2010.01.006.

6 S. Hostiuc, I. Negoi, M. C. Rusu, and M. Hostiuc, “Myocardial Bridging: A Meta-Analysis of Prevalence,” *J. Forensic Sci.*, vol. 63, no. 4, pp. 1176–1185, 2018, doi: 10.1111/1556-4029.13665.

7 J. R. Alegria, J. Herrmann, D. R. Holmes, A. Lerman, and C. S. Rihal, “Myocardial bridging,” *European Heart Journal*, vol. 26, no. 12. pp. 1159–1168, Jun. 2005, doi: 10.1093/eurheartj/ehi203.

8 E. Cerrato *et al.*, “What is the optimal treatment for symptomatic patients with isolated coronary myocardial bridge? A systematic review and pooled analysis,” *J. Cardiovasc. Med.*, vol. 18, no. 10, pp. 758–770, 2017, doi: 10.2459/JCM.0000000000000551.

9 J. Zhang *et al.*, “Relationship between Different Degrees of Compression and Clinical Symptoms in Patients with Myocardial Bridge and the Risk Factors of Proximal Atherosclerosis,” *Evidence-based Complement. Altern. Med.*, vol. 2021, 2021, doi: 10.1155/2021/2087609.

10 M. Loukas *et al.*, “Histologic and immunohistochemical analysis of the antiatherogenic effects of myocardial bridging in the adult human heart,” *Cardiovasc. Pathol.*, vol. 23, no. 4, pp. 198–203, 2014, doi: 10.1016/j.carpath.2014.03.002.

11 A. M. Malek and S. L. Alper, “and Its Role in Atherosclerosis,” *Stress Int. J. Biol. Stress*, vol. 282, no. 21, pp. 2035–2042, 1999.

12 S. Papp *et al.*, “Coronary plaque burden of the left anterior descending artery in patients with or without myocardial bridge: A case-control study based on coronary CT-angiography,” *Int. J. Cardiol.*, vol. 327, pp. 231–235, 2021, doi: 10.1016/j.ijcard.2020.11.052.

13 A. Matta *et al.*, “Left anterior descending myocardial bridge: Angiographic prevalence and its association to atherosclerosis,” *Indian Heart J.*, vol. 73, no. 4, pp. 429–433, 2021, doi: 10.1016/j.ihj.2021.01.018.

14 R. O. Darabont *et al.*, “Implications of Myocardial Bridge on Coronary Atherosclerosis and Survival,” *Diagnostics*, vol. 12, no. 4, p. 948, Apr. 2022, doi: 10.3390/diagnostics12040948.

15 Paul A. Iaizzo “Handbook of Cardiac Anatomy, Physiology, and Devices 3rd Edition” Switzerland, Springer International:2015.

16 S. Standring, “Gray’s Anatomy, 40th Edition.” London, CHURCHILL

LIVINGSTONE ELSEVIER, 2008.

17 E. N. Marieb and S. M. Keller, “Essentials of Human Anatomy & Physiology GLOBAL EDITION” Edinburg, Pearson Education Limited, 2018:382-423

18 M. Loukas, C. Groat, R. Khangura, D. G. Owens, and R. H. Anderson, “The normal and abnormal anatomy of the coronary arteries,” *Clin. Anat.*, vol. 22, no. 1, pp. 114–128, 2009, doi: 10.1002/ca.20761.

19 H. K. Pannu, T. G. Flohr, F. M. Corl, and E. K. Fishman, “Current Concepts in Multi-Detector Row CT Evaluation of the Coronary Arteries: Principles, Techniques, and Anatomy,” *Radiographics*, vol. 23, no. SPEC. ISS, pp. 111–125, 2003, doi: 10.1148/rg.23si035514.

20 S. Kini, K. G. Bis, and L. Weaver, “Normal and variant coronary arterial and venous anatomy on high-resolution CT angiography,” *Am. J. Roentgenol.*, vol. 188, no. 6, pp. 1665–1674, 2007, doi: 10.2214/AJR.06.1295.

21 C. Erol, M. Koplay, and Y. Paksoy, “Koroner arterlerin anatomi, varyasyon ve anomalilerinin koroner bilgisayarli tomografi anjiyografi ile değerlendirilmesi,” *Anadolu Kardiyol. Derg.*, vol. 13, no. 2, pp. 154–164, 2013, doi: 10.5152/akd.2013.041.

22 J. P. O’Brien, M. B. Srichai, E. M. Hecht, D. C. Kim, and J. E. Jacobs, “Anatomy of the heart at multidetector CT: What the radiologist needs to know,” *Radiographics*, vol. 27, no. 6, pp. 1569–1582, 2007, doi: 10.1148/rg.276065747.

23 S. I. Fox, *Human Physiology Fifteen Edition*, New York : McGraw-Hill Education, 2019:450-92

24 J. D. Tune, M. W. Gorman, and E. O. Feigl, “Matching coronary blood flow to myocardial oxygen consumption,” *J. Appl. Physiol.*, vol. 97, no. 1, pp. 404–415, 2004, doi: 10.1152/japplphysiol.01345.2003.

25 K. L. Gould and K. Lipscomb, “Effects of coronary stenoses on coronary flow reserve and resistance,” *Am. J. Cardiol.*, vol. 34, no. 1, pp. 48–55, 1974, doi: 10.1016/0002-9149(74)90092-7.

26 T. Hazirolan *et al.*, “Myocardial bridging on MDCT,” *Am. J. Roentgenol.*, vol. 188, no. 4, pp. 1074–1080, 2007, doi: 10.2214/AJR.06.0417.

27 Y. Wang *et al.*, “Intramural coronary arterial course is associated with coronary arterial stenosis and prognosis of major cardiac events,” *Arterioscler. Thromb. Vasc. Biol.*, vol. 33, no. 2, pp. 439–444, 2013, doi: 10.1161/ATVBAHA.112.300717.

28 M. S. Lee and C. H. Chen, “Myocardial Bridging: An Up-to-Date Review,” *J. Invasive Cardiol.*, vol. 27, no. 11, pp. 521–528, 2015.

29 O. Gülel, “Kardiyovasküler risk faktörleri,” *J. Exp. Clin. Med.*, vol. 29, no. s3, pp. S107–S116, 2013, doi: 10.5835/jecm.omu.29.s3.003.

30 D. Öncel and G. Öncel, “Bilgisayarlı tomografi koroner anjiyografinin klinik uygulamaları,” *Türk Göğüs Kalp Damar Cerrahisi Derg.*, vol. 17, no. 1, pp. 54–65, 2009.

31 F. Gelal, *Radyoloji Fiziği*. İstanbul, Nobel Tıp Kitabevleri 2019:59-108.

32 S. W. Abrahams RB, Huda W, *Imaging Physics Case Review Series. 1st edition*. 2019.

33 K. Nieman *et al.*, “Non-invasive coronary angiography with multislice spiral computed tomography: Impact of heart rate,” *Heart*, vol. 88, no. 5, pp. 470–474, 2002, doi: 10.1136/heart.88.5.470.

34 T. G. Flohr, U. Joseph Schoepf, and B. M. Ohnesorge, “Chasing the heart: New developments for cardiac CT,” *J. Thorac. Imaging*, vol. 22, no. 1, pp. 4–16, 2007, doi: 10.1097/RTI.0b013e318032132c.

35 S. Schroeder *et al.*, “Cardiac computed tomography: indications, applications, limitations, and training requirements.,” *Eur. Heart J.*, vol.

29, pp. 531–56, 2008, [Online]. Available: http://www.ncbi.nlm.nih.gov/pubmed/18084017.

36 L. P. Lawler, H. K. Pannu, and E. K. Fishman, “MDCT evaluation of the coronary arteries, 2004: How we do it - Data acquisition, postprocessing, display, and interpretation,” *Am. J. Roentgenol.*, vol. 184, no. 5, pp. 1402–1412, 2005, doi: 10.2214/ajr.184.5.01841402.

37 B. Sezenöz and A. Şahinarslan, “Cardiac computed tomography and radiation,” *Anadolu Kardiyol. Derg.*, vol. 13, no. 4, pp. 374–378, 2013, doi: 10.5152/akd.2013.108.

38 H. Alkadhi and S. Leschka, “Radiation dose of cardiac computed tomography - What has been achieved and what needs to be done,” *Eur. Radiol.*, vol. 21, no. 3, pp. 505–509, 2011, doi: 10.1007/s00330-010-1984-3.

39 E. J. Halpern, “Clinical Cardiac CT: Anatomy and Function,” New York, NY: Thieme, 2008.

40 E. Ozturk *et al.*, “How image quality can be improved: our experience with multidetector computed tomography coronary angiography,” *Clin. Imaging*, vol. 31, no. 1, pp. 11–17, 2007, doi: 10.1016/j.clinimag.2006.10.003.

41 W. G. Weigold, “Coronary CT Angiography: Insights Into Patient Preparation and Scanning,” *Tech. Vasc. Interv. Radiol.*, vol. 9, no. 4, pp. 205–209, 2007, doi: 10.1053/j.tvir.2007.03.005.

42 O. Leontiev and T. J. Dubinsky, “CT-based calcium scoring to screen for coronary artery disease: Why aren’t we there yet?,” *Am. J. Roentgenol.*, vol. 189, no. 5, pp. 1061–1063, 2007, doi: 10.2214/AJR.07.2591.

43 A. S. Agatston, W. R. Janowitz, F. J. Hildner, N. R. Zusmer, M. Viamonte, and R. Detrano, “Quantification of coronary artery calcium using ultrafast computed tomography,” *J. Am. Coll. Cardiol.*, vol. 15,

no. 4, pp. 827–832, 1990, doi: 10.1016/0735-1097(90)90282-T.

44 A. Gupta *et al.*, “Coronary Artery Calcium Scoring: Current Status and Future Directions,” *Radiographics*, vol. 42, no. 4, pp. 947–967, 2022, doi: 10.1148/rg.210122.

45 U. J. Schoepf *et al.*, “Multislice CT angiography,” *Imaging*, vol. 13, no. 5, pp. 357–365, 2001, doi: 10.1259/img.13.5.130357.

46 A. Kopp, “Non-invasive coronary angiography with high resolution multidetector-row computed tomography. Results in 102 patients,” *Eur. Heart J.*, vol. 23, no. 21, pp. 1714–1725, 2002, doi: 10.1053/euhj.2002.3264.

47 V. A. Duddalwar, “Multislice CT angiography: A practical guide to CT angiography in vascular imaging and intervention,” *Br. J. Radiol.*, vol. 77, no. SPEC. ISS., pp. 27–38, 2004, doi: 10.1259/bjr/25652856.

48 M. Prokop, H. O. Shin, A. Schanz, and C. M. Schaefer-Prokop, “Use of Maximum Intensity Projections in CT Angiography: A Basic Review,” *Radiographics*, vol. 17, no. 2, pp. 433–451, 1997, doi: 10.1148/radiographics.17.2.9084083.

49 S. Perandini, N. Faccioli, A. Zaccarella, T. Re, and R. Mucelli, “The diagnostic contribution of CT volumetric rendering techniques in routine practice,” *Indian J. Radiol. Imaging*, vol. 20, no. 2, pp. 92–97, 2010, doi: 10.4103/0971-3026.63043.

50 B. L. Gerber *et al.*, “Coronary artery stenosis: Direct comparison of four-section multi-detector row CT and 3D navigator MR imaging for detection - Initial results,” *Radiology*, vol. 234, no. 1, pp. 98–108, 2005, doi: 10.1148/radiol.2341031325.

51 T. K. Nam, Y. S. Park, J. S. Byun, S. W. Park, and J. T. Kwon, “Use of three-dimensional curved-multiplanar reconstruction images for Sylvian dissection in microsurgery of middle cerebral artery aneurysms,” *Yonsei Med. J.*, vol. 58, no. 1, pp. 241–247, 2017, doi:

10.3349/ymj.2017.58.1.241.

52 U. Bozlar and S. Sari, “Kardiyak Morfoloji ve Fonksiyonların Multi Dedektör Bilgisayarlı Tomografi (MDBT) ile Değerlendirilmesi,” *Türk Radyoloji Semin.*, vol. 1, no. 1, pp. 93–106, 2013, doi: 10.5152/trs.2013.010.

53 C. A. Karlo, S. Leschka, P. Stolzmann, N. Glaser-Gallion, S. Wildermuth, and H. Alkadhi, “A systematic approach for analysis, interpretation, and reporting of coronary CTA studies,” *Insights Imaging*, vol. 3, no. 3, pp. 215–228, 2012, doi: 10.1007/s13244-012-0167-y.

54 H. S. Choi *et al.*, “Pitfalls, artifacts, and remedies in multi-detector row CT coronary angiography,” *Radiographics*, vol. 24, no. 3, pp. 787–800, 2004, doi: 10.1148/rg.243035502.

55 T. Nakanishi, Y. Kayashima, R. Inoue, K. Sumii, and Y. Gomyo, “Pitfalls in 16-detector row CT of the coronary arteries,” *Radiographics*, vol. 25, no. 2, pp. 425–438, 2005, doi: 10.1148/rg.252045098.

56 P. J. Kim *et al.*, “Frequency of myocardial bridges and dynamic compression of epicardial coronary arteries:A comparison between computed tomography and invasive coronary angiography,” *Circulation*, vol. 119, no. 10, pp. 1408–1416, 2009, doi: 10.1161/CIRCULATIONAHA.108.788901.

57 O. Lazoura, T. Kanavou, K. Vassiou, S. Gkiokas, and I. V. Fezoulidis, “Myocardial bridging evaluated with 128-multi detector computed tomography coronary angiography,” *Surg. Radiol. Anat.*, vol. 32, no. 1, pp. 45–50, 2010, doi: 10.1007/s00276-009-0542-7.

58 E. Konen, O. Goitein, L. Sternik, Y. Eshet, J. Shemesh, and E. Di Segni, “The Prevalence and Anatomical Patterns of Intramuscular Coronary Arteries. A Coronary Computed Tomography Angiographic Study,” *J. Am. Coll. Cardiol.*, vol. 49, no. 5, pp. 587–593, 2007, doi:

10.1016/j.jacc.2006.09.039.

59 S. H. Forsdahl *et al.*, “Myocardial bridges on coronary computed tomography angiography — Correlation with intravascular ultrasound and fractional flow reserve,” *Circ. J.*, vol. 81, no. 12, pp. 1894–1900, 2017, doi: 10.1253/circj.CJ-17-0284.

60 Y. J. Niu, X. L. Zhang, A. D. Cao, and B. Leng, “Clinical value of the correlations of mural coronary artery compression extent with myocardial bridge length and thickness evaluated by 128-slice CT,” *Exp. Ther. Med.*, vol. 5, no. 3, pp. 848–852, 2013, doi: 10.3892/etm.2012.879.

61 Y. Kawawa et al., “Detection of myocardial bridge and evaluation of its anatomical properties by coronary multislice spiral computed tomography,” Eur. J. Radiol., vol. 61, no. 1, pp. 130–138, 2007, doi: 10.1016/j.ejrad.2006.08.029.

62 Y. Ishikawa *et al.*, “Significance of anatomical properties of myocardial bridge on atherosclerosis evolution in the left anterior descending coronary artery,” *Atherosclerosis*, vol. 186, no. 2, pp. 380–389, 2006, doi: 10.1016/j.atherosclerosis.2005.07.024.

63 Paolo Angelini “Myocardial Bridges: A Review,” 1983.

64 M. Loukas *et al.*, “The relationship of myocardial bridges to coronary artery dominance in the adult human heart,” *J. Anat.*, vol. 209, no. 1, pp. 43–50, 2006, doi: 10.1111/j.1469-7580.2006.00590.x.

65 A. G. Ferreira, S. E. Trotter, B. Konig, L. V. Decourt, K. Fox, and E. G. J. Olsen, “Myocardial bridges: Morphological and functional aspects,” *Br. Heart J.*, vol. 66, no. 5, pp. 364–367, 1991, doi: 10.1136/hrt.66.5.364.

66 D. Jodocy *et al.*, “Left anterior descending coronary artery myocardial bridging by multislice computed tomography: Correlation with clinical findings,” *Eur. J. Radiol.*, vol. 73, no. 1, pp. 89–95, 2010, doi:

10.1016/j.ejrad.2008.10.004.

67 T. Nakaura *et al.*, “Myocardial bridging is associated with coronary atherosclerosis in the segment proximal to the site of bridging,” *J. Cardiol.*, vol. 63, no. 2, pp. 134–139, 2014, doi: 10.1016/j.jjcc.2013.07.005.

68 L. Lubarsky, M. P. Gupta, and H. S. Hecht, “Evaluation of Myocardial Bridging of the Left Anterior Descending Coronary Artery by 64-Slice Multidetector Computed Tomographic Angiography,” *Am. J. Cardiol.*, vol. 100, no. 7, pp. 1081–1082, 2007, doi: 10.1016/j.amjcard.2007.05.029.

69 L. Jiang *et al.*, “A potential protective element of myocardial bridge against severe obstructive atherosclerosis in the whole coronary system,” *BMC Cardiovasc. Disord.*, vol. 18, no. 1, May 2018, doi: 10.1186/s12872-018-0847-8.

70 S. N. Verhagen *et al.*, “Relationship between myocardial bridges and reduced coronary atherosclerosis in patients with angina pectoris,” *Int. J. Cardiol.*, vol. 167, no. 3, pp. 883–888, 2013, doi: 10.1016/j.ijcard.2012.01.091.

71 R. Hajar, “Risk factors for coronary artery disease: Historical perspectives,” *Hear. Views*, vol. 18, no. 3, p. 109, 2017, doi: 10.4103/heartviews.heartviews_106_17.

72 L. La Grutta *et al.*, “Atherosclerotic pattern of coronary myocardial bridging assessed with CT coronary angiography,” *Int. J. Cardiovasc. Imaging*, vol. 28, no. 2, pp. 405–414, 2012, doi: 10.1007/s10554-011-9817-2.

73 M. Risse and G. Weiler, “[Coronary muscle bridge and its relations to local coronary sclerosis, regional myocardial ischemia and coronary spasm. A morphometric study].,” *Z. Kardiol.*, vol. 74, no. 12, pp. 700–5, 1985, [Online]. Available:

http://www.ncbi.nlm.nih.gov/pubmed/4096063.

74 T. Ishii, N. Asuwa, S. Masuda, Y. Ishikawa, H. Kiguchi, and K. Shimada, “Atherosclerosis suppression in the left anterior descending coronary artery by the presence of a myocardial bridge: an ultrastructural study.,” *Mod. Pathol.*, vol. 4, no. 4, pp. 424–431, 1991.

75 A. A. Shabestari, R. Azma, A. Nourmohammad, and M. Shakiba, “Systolic compression of a myocardial bridged coronary artery and its morphologic characteristics: A combination study of computed tomography angiography and invasive angiography,” *Iran. J. Radiol.*, vol. 13, no. 4, Oct. 2016, doi: 10.5812/iranjradiol.31647.

76 V. Uusitalo, A. Saraste, M. Pietilä, S. Kajander, J. J. Bax, and J. Knuuti, “The functional effects of intramural course of coronary arteries and its relation to coronary atherosclerosis,” *JACC Cardiovasc. Imaging*, vol. 8, no. 6, pp. 697–704, 2015, doi: 10.1016/j.jcmg.2015.04.001.