CELAL BAYAR ÜNİVERSİTESİ TIP FAKÜLTESİ

Göz Hastalıkları Anabilim Dalı

PREMATÜRE RETİNOPATİSİ NEDENİ İLE LAZER FOTOKOAGULASYON TEDAVİSİ UYGULANAN HASTALARIN OPTİK KOHERENS TOMOGRAFİ ANJİOGRAFİ İLE DEĞERLENDİRİLMESİ

UZMANLIK TEZİ

DR. Selin DENİZ ORUÇ

Tez Danışmanı

DOÇ. DR. Hüseyin MAYALI

Manisa, 2023

ÖNSÖZ

Uzmanlık eğitimim ve tez çalışmalarım süresince bana yol gösteren, bilgi ve deneyimlerinden faydalandığım, asistanlığım boyunca desteğini esirgemeyen değerli hocam Doç. Dr. Hüseyin Mayalı'ya,

Uzmanlık eğitimim tüm bilgi, birikim ve tecrübelerini benimle paylaşan, yetişmemde büyük emekleri olan değerli hocalarım Prof. Dr. Süleyman Sami İlker'e, Prof. Dr. Özcan R. Kayıkçıoğlu'na, Prof. Dr. Emin Kurt'a, Dr. Öğretim Üyesi Muhammed Altınışık'a, Dr. Öğretim Üyesi Mustafa Erdoğan'a, tezimin değerlendirme aşamasında katkı ve desteklerini esirgemeyen Dokuz Eylül Üniversitesi Tıp Fakültesi Göz Hastalıkları Anabilim Dalı Öğretim Üyesi Doç. Dr. Arif Taylan Öztürk'e,

Uzmanlık eğitimim boyunca birçok güzel anı paylaştığım, birlikte huzur içinde çalıştığım gerek çalışma ortamımda gerekse özel hayatımda her zaman bana destek olan uzmanlık eğitimini tamamlamış ve hala araştırma görevlisi olarak görev yapan tüm asistan arkadaşlarıma,

Tez çalışmalarımda bana destek olan sevgili hemşirelerimiz Mustafa Durmuş, Hakan Çavdar ve Nurcan Bozgün başta olmak üzere tüm hemşire ve sekreterlerimize,

Hayatta ve mesleğimde ulaştığım bu noktaya gelmemi sağlayan, zorlu geçen eğitim sürecinde bana olan desteklerini hiçbir zaman eksik etmeyen, her türlü fedakârlık ve özveriyi gösteren, hayatımın her anında yanımda olan canım anne babama ve sevgili eşim Dr. Oğuzhan Oruç'a tüm kalbimle ve içtenlikle teşekkür ederim.

İÇİNDEKİLER

KISALTMALAR DİZİNİ ..... …. V

TABLO DİZİNİ …… ..... … VII

ŞEKİLLER DİZİNİ..... … VIII

I. GİRİŞ VE AMAÇ 1

II. GENEL BİLGİLER..... 3

2.1. RETİNA ANATOMİSİ VE HİSTOLOJİSİ..... 3

2.1.1. RETİNA HİSTOLOJİSİ 3

2.1.2. RETİNA ANATOMİSİ 4

2.1.3. RETİNANIN VASKÜLER YAPISI 5

2.2. PREMATÜRE RETİNOPATİSİ..... 7

2.2.1. TARİHÇE VE EPİDEMİYOLOJİ 7

2.2.2. PREVALANS VE İNSİDANS..... 8

2.2.3. RİSK FAKTÖRLERİ 9

2.2.4. PATOFİZYOLOJİ 10

2.2.5. SINIFLANDIRMA 12

2.2.6. KLİNİK SEYİR..... 21

2.2.7. TARAMA 21

2.2.8. MUAYENE TEKNİĞİ 23

2.2.9. TAKİP..... 24

2.2.10. TEDAVİ 25

2.2.11. PREMATÜRE RETİNOPATİSİ GEÇ DÖNEM KOMPLİKASYONLARI..... 30

2.3. OPTİK KOHERENS TOMOGRAFİ ANJİOGRAFİ 33
III. GEREÇ VE YÖNTEM 36
3.1. DAHİL EDİLME VE DIŞLANMA KRİTERLERİ 36
3.2. YENİDOĞAN DÖNEMİNDE TARAMA MUAYENESİ 37
3.3. OFTALMOLOJİK MUAYENE 38
3.4. OKTA ÇEKİMİ 39
3.5. İSTATİKSEL ANALİZ 44
IV. BULGULAR 45
V. TARTIŞMA 61
VI. SONUÇLAR 70
VII. ÖZET 71
VIII. ABSTRACT 73
IX. KAYNAKLAR 75

KISALTMALAR DİZİNİ

A-ROP: Agresif Prematüre Retinopatisi

APROP: Agresif Posterior Prematüre Retinopatisi

BEAT-ROP: Prematüre Retinopatisinde Anjiogenik Tehditin Elimine Edilmesi İçin Bevacizumab Tedavisi (Bevacizumab Eliminates the Angiogenic Threat of Retinopathy of Prematurity)

CRYO-ROP: Prematüre Retinopatisi için Kriyoterapi (Cryotherapy for Retinopathy of Prematurity)

ETROP: Prematüre Retinopatisi için Erken Tedavi (Early Treatment for Retinopathy of Prematurity)

DA: Doğum ağırlığı

DH: Doğum haftası

DKP: Derin kapiller pleksus

DKP-VD: Derin kapiller pleksus vasküler dansitesi

EDGK: En iyi düzeltilmiş görme keskinliği

FA: Floresein anjiyografi

FAZ: Foveal avasküler zon

FÇD: Foveal çukur derinliği

FD: FAZ çevresi 300 mikronluk (μm) alanın damar yoğunluğu

FDA: Gıda ve ilaç idaresi (Food and Drug Administration)

ICGA: İndosiyanin yeşili anjiyografi

ICROP: Uluslararası Prematüre Retinopatisi Sınıflaması (İnternational Classification of ROP)

L-ROP: Lazer fotokoagulasyon uygulanan prematüre retinopatisi grubu

LFK: Lazer fotokoagülasyon

OKT: Optik koherens tomografi

OKTA: Optik koherens tomografi anjiyografi

PR/ROP: Prematüre retinopatisi/Retinopathy of prematurity

RPE: Retina pigment epiteli

R-ROP: spontan regrese olan prematüre retinopatisi grubu

SD: Spektral domain

SE: Sferik ekivalan

SFKK: Subfoveal koroid kalınlığı

SMK: Santral makula kalınlığı

TR-ROP: Türkiye'de Prematüre Retinopatisi (Retinopathy of Prematurity in Turkey)

VEGF: Vasküler endotelyal büyüme faktörü (Vascular endothelial growth factor)

YKP: Yüzeysel kapiller pleksus

YKP-VD: Yüzeysel kapiller pleksus vasküler dansitesi

mm: milimetre

µm: mikron

mm² : milimetrekare

gr: gram

p: anlamlılık değeri

r: korelasyon katsayısı

TABLOLAR DİZİNİ

Tablo 1: Gestasyonel yaşa göre ilk muayene zamanlaması

Tablo 2: Grupların demografik özellikleri

Tablo 3: Yüzeyel kapiller pleksus damar yoğunluğu ortalamaları

Tablo 4: Yüzeyel kapiller pleksus damar yoğunluğu gruplar arası ikili karşılaştırma

Tablo 5: Derin kapiller pleksus damar yoğunluğu ortalamaları

Tablo 6: Derin kapiller pleksus damar yoğunluğu gruplar arası ikili karşılaştırma

Tablo 7: Foveal avasküler zon analizleri

Tablo 8: FAZ analizleri gruplar arası ikili karşılaştırma

Tablo 9: Santral makula kalınlığı ortalamaları

Tablo 10: SMK gruplar arası ikili karşılaştırma

Tablo 11: Subfoveal koroid kalınlığı ortalamaları

Tablo 12: Foveal çukur analizleri

Tablo 13: Demografik verilerin tüm gruplarda korelasyon incelemesi

Tablo 14: EİDGK ile diğer parametrelerin korelasyonu

Tablo 15: Tüm gruplarda FAZ ve SMK korelasyon incelemesi

Tablo 16: L-ROP ve R-ROP gruplarında DA ve DH'nin PR evre ve zonuyla korelasyonu

Tablo 17: L-ROP grubu korelasyon analizleri

Tablo 18: R-ROP grubu korelasyon analizleri

Tablo 19: Prematüre grubu korelasyon analizleri

Tablo 20: Kontrol grubu korelasyon analizleri

ŞEKİLLER DİZİNİ

Şekil 1: Retinanın histolojik tabakaları

Şekil 2: Retinanın vasküler yapısının şematizasyonu

Şekil 3: Koroidin tabakaları

Şekil 4: Prematüre retinopatisi zonlar

Şekil 5: Evre 1-3 arası PR geniş açı fundus fotoğrafları

Şekil 6: Farklı evrelerde plus hastalık

Şekil 7: Evre 4 PR

Şekil 8: A-ROP

Şekil 9: Yetişkin PR ile ilişkili minimal periferik bulgular

Şekil 10: OKTA HD Angio Retina 6x6 mm taramasında YKP damar yoğunluğu analizi

Şekil 11: OKTA HD Angio Retina 6x6 mm taramasında DKP damar yoğunluğu analizi

Şekil 12: L-ROP grubu bir gözde OKTA FAZ analizi

Şekil 13: Kontrol grubu bir gözde OKTA FAZ analizi

Şekil 14: Subfoveal koroid kalınlığı manuel ölçümü

Şekil 15: Foveal çukur derinliği ve fovea çapı manuel ölçümü

I. GİRİŞ VE AMAÇ

Prematüre retinopatisi (PR) erken doğan bebeklerde gelişimini tamamlayamayan retina damarlarının anormal proliferasyonu sonucu oluşan fibrovasküloproliferatif bir hastalıktır. Çocukluk çağında önlenebilir körlüğün en önemli sebeplerindendir. Yenidoğan yoğun bakım ünitelerinin şartlarındaki iyileşmelere bağlı olarak daha küçük prematüre bebeklerin yaşatılmasıyla her geçen gün daha çok sayıda karşımıza gelmektedir.

PR gelişiminde birçok risk faktörü tanımlanmış olsa da en önemli risk faktörleri düşük doğum haftası, düşük doğum ağırlığı ve oksijen tedavisidir. Doğum haftası 32 haftadan küçük ve doğum haftası 1500 gramın altındaki bebeklerde artmış risk söz konusudur. [1] Hastalığın erken tanınması ve uygun tedavi ile görme kaybı önlenebilir. Bu nedenle dünya genelinde tarama rehberleri oluşturulmuştur. 1500 gram altında ve 30 haftadan önce doğan bebekler ile 1500-2000 gram arasında ve 30 haftadan sonra doğan ve takip eden hekimi tarafından riskli görülen tüm bebekler taranmalıdır. [2] Gelişmekte olan ülkelerde daha büyük bebeklerde PR gelişebileceği gösterildiğinden ülkemizde sınır genişletilerek doğum haftası ≤32. gestasyonel hafta olan bebeklerin taranması önerilmektedir. [3]

Hastalığın ciddiyet düzeyinin ve tedavi zamanının belirlenmesi için uluslararası bir sınıflandırma sistemi kullanılmaktadır. Buna bağlı olarak riskli gruptaki bebekler hızlıca tedaviye yönlendirilir. PR çoğunlukla kendiliğinden regrese olur ancak tedavi gereken durumlarda başlıca tedavi yöntemleri lazer fotokoagulasyon ve intravitreal anti vasküler endotelyal büyüme faktörü (Anti-VEGF) tedavisidir. Tedavi seçimi hastalığın tutulum yerine ve ciddiyetine göre değişir. Lazer

fotokoagulasyon tedavisi altın standart tedavi olarak kabul edilmekle birlikte arka kutbu tutan agresif hastalıkta ve plus hastalığın eşlik ettiği durumlarda Anti-VEGF tedavisi ön plana çıkmaktadır. Her iki tedavinin de avantaj ve dezavantajları mevcuttur.

Optik koherens tomografi anjiografi (OKTA) retinal mikrovasküler yapının detaylı olarak tanımlanmasını sağlayan noninvaziv yeni bir görüntüleme yöntemidir. Kullanıma girmesiyle diyabetik retinopati, yaşa bağlı makula dejenerasyonu, koroid neovaskülarizasyonu gibi retina hastalıklarının patogenezi, tanısı ve tedavi sonuçlarının değerlendirilmesi açısından önemli katkılar sağlamıştır. Son yıllarda yapılan çalışmalarda prematüre retinopatisi hastalığının ve tedavisinin makuladaki yapısal değişikliklere etkisinin değerlendirilmesinde de OKTA sıklıkla kullanılmaktadır.

Bu çalışmada Manisa Celal Bayar Üniversitesi Göz Hastalıkları Anabilim Dalı'nda takip ve tedavi edilen prematüre retinopatisi geliştirip spontan regrese olan çocuklar, prematüre retinopatisi geliştirip lazer fotokoagulasyon ile tedavi edilen çocuklar, erken doğmuş PR öyküsü olmayan çocuklar ve zamanında doğan çocuklardaki uzun dönem makuler yapısal farklılıkların OKTA ile tespit edilip sonuçlar ile fonksiyonel değişikliklerin ilişkisinin incelenmesi amaçlanmıştır.

II. GENEL BİLGİLER

2.1. RETİNA ANATOMİSİ VE HİSTOLOJİSİ

2.1.1. RETİNA HİSTOLOJİSİ

Nörosensöryel retina retina pigment epiteli (RPE) üzerinde 9 tabakadan oluşur. [4] İçten dışa doğru;

1. İç limitan membran, retina ve vitre arasında zor seçilebilen bir bazal membrandır, müller hücrelerinin uzantıları ve bazal laminaya yapışıklıklarından oluşur

2. Sinir lifi tabakası ganglion hücrelerinin aksonlarından oluşur. Ganglion hücrelerinin aksonları sklerayı delerek optik siniri oluşturur. Makuladan optik diske doğru kalınlaşır.

3. Ganglion hücre tabakası ganglion hücrelerinin nukleuslarından oluşur.

4. İç pleksiform tabaka, bipolar ve amakrin hücre aksonları ile ganglion hücrelerinin dendritlerininin sinaps yaptığı tabakadır.

5. İç nükleer tabaka bipolar, horizontal, amakrin ve müller hücrelerinin nükleuslarını içerir.

6. Dış pleksiform tabaka retinanın 1. sinaptik tabakasıdır. Fotoreseptör hücrelerin aksonları ile horizontal ve bipolar hücrelerin dendritleri arasındaki sinapslardan oluşur. Makula bölgesinde basil ve konilerin aksonları daha uzun ve foveada oblik seyrettikleri için dış pleksiform tabaka daha kalındır. Bu bölgeye Henle tabakası denir.

7. Dış nükleer tabaka fotoreseptör hücrelerin çekirdeklerini içerir.

8. Dış limitan membran fotoreseptörlerin yapışıklıkları ve müller destek hücrelerinin uzantılarından oluşur, gerçek bir membran değildir.

9. Fotoreseptör tabakası koni ve basil hücrelerinden oluşur.

Retina pigment epiteli; fotoreseptör hücreler ile bruch membranı arasında tek sıra olarak dizilmiş melanin içeren epitelyal tabakadır. Fagositoz, ışık absorbsiyonu, pompa, adezyon, A vitamini metabolizması gibi önemli görevleri vardır. [5]

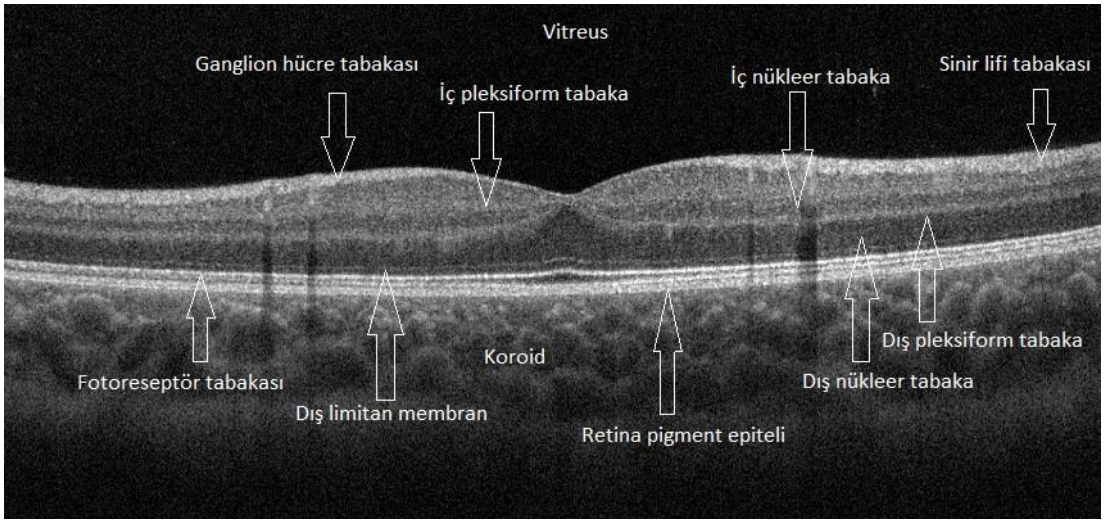

Şekil 1: Retinanın histolojik tabakaları

2.1.2. RETİNA ANATOMİSİ

Retina ora serratada 0,1 mm, ekvatorda 0,2 mm, optik sinir yakınında 0,56 mm kalınlığında ince saydam bir dokudur. İç yüzeyinde vitreus ile dış yüzeyinde retina pigment epiteli ile temas halindedir. Sensöryel retina ora serrataya uzanır ve pars plana nonpigmente silier epitel ile devam eder. Retina, pigment epiteline optik disk ve ora serratada sıkı yapışıktır. [6]

Makula arka kutupta, temporal vasküler arkadlar arasında yer alan 5-6 mm çapında alandır. Periferde tek sıra ganglion hücreleri aksine birden fazla ganglion hücre tabakası bulunur. Makula merkezinde çapı 1,5 mm olan çöküntü alan fovea olarak adlandırılır. [7] Foveada sinir lifi,

ganglion hücre ve iç pleksiform tabakalar yoktur. Foveanın santralinde foveola bulunur, çapı 0,35 mm'dir. Retinanın en ince kısmı olup kon ve müller hücrelerinden oluşur. Fovea avasküler olup kapiilerlerin oluşturduğu bir halka ile çevrilidir. Bu bölgeye foveal avasküler zon adı verilir. [6,7]

Parafovea foveayı çevreleyen 0,5 mm çapındaki bölgedir. Perifovea ise parafoveayı çevreleyen 1,5 mm genişliğinde bir kuşaktır. [6]

2.1.3. RETİNANIN VASKÜLER YAPISI

Retina metabolik olarak en aktif dokulardan biridir. Retina arterleri anatomik olarak uç-arter olup arteriovenöz anastomoz yapmazlar. Retina iki vasküler sistem tarafından beslenir, dış pleksiform ve dış nükleer tabakalar, fotoreseptörler ve pigment epitelinden oluşan retinanın 1/3 dış kısmı koryokapillaristen, 2/3 iç kısmı ise santral retinal arterden beslenir.[5] Santral retinal arter optik diskin alt kenarında ilerler ve optik sinir santralinden göze girer. Daha sonra üç kılcal tabaka oluşturmak üzere retina içinde dallanır. [8] Retina ve koroid tabakalarının drenajı ise büyük oranda santral retinal ven ve dalları ile olmaktadır.

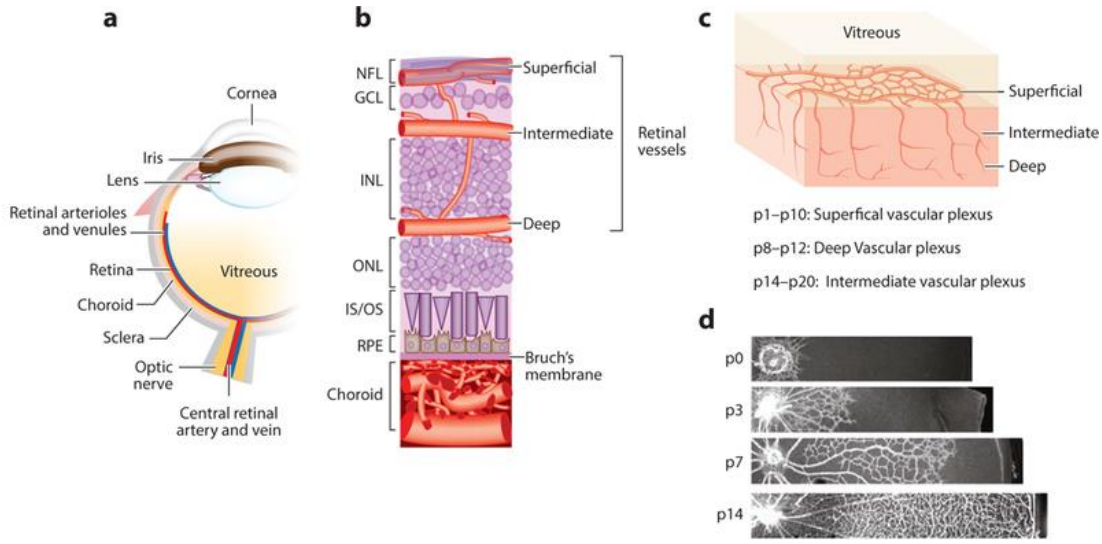

Şekil 2: Retinanın vasküler yapısının şematizasyonu; a: Gözün enine kesiti, b: Retina ve koroid damarlarının enine kesit görünümü, c: Retinal vasküler gelişim, d: Farklı gelişim aşamalarında yüzeyel kapiller pleksus (Annual Review of Vision Science, 2018, vol: 4, p: 102)

Embriyolojik gelişim sırasında 4. Haftada oluşan hyaloid arter gelişmekte olan retinayı ve lensi besler, gebeliğin ortalarında retinal vasülarizasyonun gelişmesiyle hyaloid arter gerilemeye başlar. Optik diskten lense uzanan bir kalıntı en regrese olur.[8]

Retinal vaskülarizasyon 16. gestasyonel haftada başlar ve doğuma kadar sürer. İlk olarak en yüzeyel retinal vasküler tabaka, optik sinir başından başlayarak ve perifere doğru ilerleyerek, yaklaşık 36. gebelik haftasında nazalde ora serrataya ulaşır. Yüzeyel tabaka tamamlanmak üzereyken, retinal damarlar, dış pleksiform tabakanın tabanında derin retinal vasküler tabakayı oluşturmak üzere retinanın içine dalarlar. İntermedier tabaka daha sonra yüzeysel ve derin tabakalar arasında oluşur ve üç vasküler katmanı tamamlayan organize bir ağ oluşturur.[8]

Koroid vaskülarizasyonu arka koroidi besleyen kısa arka silier arter ve ön koroidi, silier cismi ve irisi besleyen uzun arka silier arterden oluşur.

Üç katmandan oluşur en yüzeyde koryokapillaris tabakası altında Sattler, en dışta da Haller tabakası bulunur. Koryokapillaris 6-8. gestasyonel haftalar arasında hemovaskulogenez ile oluşur. 12. Gestasyonel haftada Sattler tabakası angiogenez ile oluşur. Bu da koryokapillaris ile Haller tabakası arasında bağlantı kurulmasını sağlar. [8]

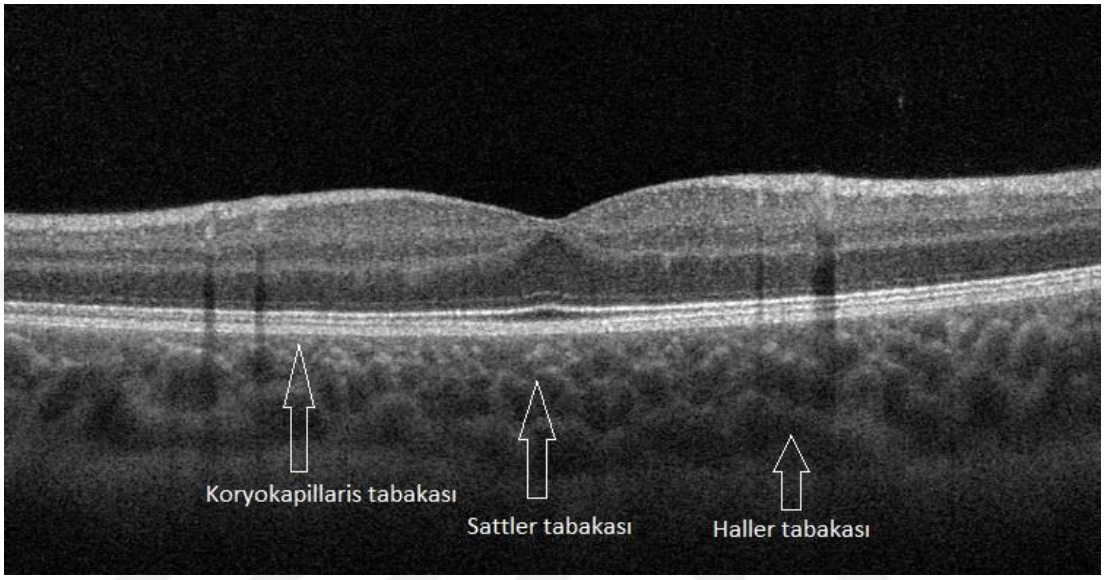

Şekil 3: Koroidin tabakaları

2.2. PREMATÜRE RETİNOPATİSİ

2.2.1. TARİHÇE VE EPİDEMİYOLOJİ

Prematüre retinopatisi erken doğan bebeklerde immatür retinal vaskülarizasyonun çeşitli etkilerle anormal gelişmesi sonucu oluşan vazoproliferatif bir hastalıktır. İlk olarak 1942 yılında Terry tarafından lens arkasında bir gri-beyaz fibroproliferatif opasite olarak görülüp *retrolental fibroplazi* olarak tanımlanmıştır. [9] Hastalık tanımlandıktan sonraki ilk 10 yıl gelişmiş ülkelerde PR epidemisi yaşanmış olup bu ilk PR piki olarak tanımlanır. Etiyolojiden sıklıkla erken doğum ve yüksek oksijen konsantrasyonu sorumlu tutulmuştur. Patz yüksek konsantrasyonda oksijen kullanımının retina için toksik olduğunu düşünüp hayvan

modelinde yüksek konsantrasyonda oksijenle retrolental fibroplazi benzeri patoloji oluşturmuştur.[10]

Daha sonraki yıllarda çalışmalarla yenidoğan yoğun bakım ünitelerinde monitörize edilmeden kullanılan yüksek konsantrasyonda oksijenin bu hastalık için en önemli risk faktörü olduğu bulunmuştur. [11] Yüksek doz oksijenin risk faktörü olduğu anlaşılınca kullanılan oksijen konsantrasyonu düşürülmüş ve PR insidansı azalmıştır. Ancak düşürülen oksijen konsantrasyonu nedeniyle bebek morbidite ve mortalite oranlarının artması tekrar yüksek konsantrasyon kullanılmasını zorunlu kılmış ve gelişmiş ülkelerdeki daha düşük doğum ağırlıklı ve erken doğan bebeklerin de yaşatılmaya başlamasıyla ikinci pik yaşanmıştır. 1980'lerde pulse oksimetrenin kullanıma başlamasıyla oksijen düzeyinin iyi monitörizasyonu ikinci epidemiyi sonlandırmıştır. [12]

3. epidemi ise 2000'lerin başlarında gelişmekte olan ülkelerde birinci piktekine benzer şekilde yoğun bakım şartlarının optimize olmaması nedeniyle monitörize edilmeden yüksek konsantrasyonda oksijen kullanılmasına bağlı gelişmiştir.[13]

2.2.2. PREVALANS VE İNSİDANS

PR yenidoğan ve çocukluk çağında önlenebilir körlüğün en sık sebebidir. PR insidansı yoğun bakım ünitelerinin şartlarına bağlı olduğu için ülkelerin gelişmişlik düzeyiyle doğrudan ilişkilidir. 1968-1987 yılları arasında yapılan çok merkezli randomize bir çalışma olan CRYO-ROP çalışmasında 1251 gram altındaki 4099 bebekten %65,8'inde herhangi bir evrede PR tespit edilmiştir.[14] 2000-2002 yılları arasında 1251 gram altı 6998 bebeğin tarandığı bir diğer randomize çok merkezli çalışma olan ETROP çalışmasında ise doğum ağırlığı 750 gramın altında olan bebeklerin %92,7'sinde, 750-999 gram arasında olanların %75,8'inde ve 1000-1250 gram arasında olanların ise %43,7'sinde PR geliştiği bildirilmiştir.[15]

2010 yılında yapılan bir prevalans çalışmasında 14,9 milyon prematüre bebekten 184700 tanesinde herhangi bir seviyede PR geliştiği; bunların da 20000'inde körlük (görme keskinliği <0,05) ya da ciddi görme kaybı (görme keskinliği <0,1 ile >0,05 arasında); 12300'ünde de hafif veya orta görme kaybı (görme keskinliği <0,5 ile >0,1 arası) geliştiği bildirilmiştir.[16]

Ülkemizde ise 2016-2017 yıllarında Türk Neonatoloji Derneği'nin yaptığı TR-ROP çalışmasında gebelik haftası ≤32 olan 4964 ve 32'den büyük olan 1151 yenidoğan incelenmiş ve %6,7'si ciddi olmak üzere %27'sinde herhangi bir evrede PR tespit edilmiştir. Gelişmiş ülkelerde prematüre retinopatisinin doğum haftası 32 hafta ve daha büyük olan bebeklerde gelişmediği, ciddi retinopatinin de 28 haftadan küçük doğan bebeklerde geliştiği görülmüştür. TR-ROP çalışmasına göre gelişmekte olan bir ülke olan ülkemizde daha büyük bebeklerde de PR gelişebildiği görülmüştür.[17]

2.2.3. RİSK FAKTÖRLERİ

2.2.3.1. Doğum haftası

Bilinen en önemli iki risk faktörü düşük doğum haftası (DH) ve düşük doğum ağırlığıdır (DA).[18–20] DH<28 olan bebeklerde ciddi olmak üzere <32 olan bebeklerde retinopati gelişme riski yüksektir.[1] İkiz prematüre bebekler ile yapılan bir çalışmada gestasyonel yaşın doğum ağırlığından daha önemli bir risk faktörü olduğu bulunmuştur. [21] Darlow ve arkadaşlarının yaptığı bir çalışmada da doğum hastasının majör risk faktörü olduğu, gestasyonel yaşı <25 hafta olan infantlarda ciddi PR gelişme olasılığının 28 hafta olan infantlara göre 20 kat arttığı gösterilmiştir. [22]

2.2.3.2. Doğum ağırlığı

DA<2000 gram olan 2014 yenidoğanın dahil edildiği 7 yıllık bir çalışmada %22,2'sinde herhangi bir evrede PR, %11,42'sinde eşik hastalık tespit edilirken PR tespit edilen grubun büyük bir bölümünü DA

500-1000 gram arasında olan yenidoğanlar oluşturmuştur (%48,2).[23] Düşük DA bebeğin immatürlük seviyesiyle bağlantılı olabileceğini gösteren çalışmalar da vardır. Daha büyük bebeklerde (DH 26≤) düşük DA tedavi gerektiren PR gelişmesi açısından daha büyük bir risk faktörü haline gelir. [24]

2.2.3.3. Oksijen tedavisi

Bir diğer majör risk faktörü oksijen tedavisidir. Kullanılan oksijenin konsantrasyonu, süresi, oksijen satürasyonundaki dalgalanmalar, mekanik ventilasyon gereksinimi retinopatinin ciddiyetini ve tedavi gereksinimini etkileyen faktörlerdir. [20,25] Kullanılması gereken optimal oksijen konsantrasyonu düzeyi tartışmalıdır. [18]

2.3.3.4. Alternatif risk faktörleri

PR multifaktöriyel bir hastalıktır. Sepsis, respiratuar distres sendromu, kan transfüzyonu, intraventriküler hemoraji, bronkopulmoner displazi, patent duktus arteriozus, nekrotizan enterekolit, preeklampsi, gestasyonel diyabet, erken membran rüptürü, antenatal steroid kullanımı gibi faktörler de suçlanmaktadır.[17,18,20,26–28]

2.2.4. PATOFİZYOLOJİ

Retinal vasküler gelişimde ilk aşama 15. gebelik haftasında iğ şeklindeki mezenşimal kök hücrelerin optik diskten göç etmesi ile başlar. Bu kök hücreler anjioblastlara dönüşerek vasküler yapıları oluşturan hücreleri oluşturmak için çoğalır ve diferansiye olur. Bu sürece vaskülogenez adı verilir. Optik diskten radial uzanan damarlar santrali optik disk olacak şekilde nazal ve temporale ilerler ancak perifere ulaşmaz. 22. gebelik haftasına ulaşıldığında retina iç katmanlarında immatür damar ağı oluşmuş olur.[29]

CD 34 antikorlarının endotel hücrelerini aktive etmesiyle immatür damar ağının tomurcuklanarak büyümesi ve damar yoğunluğunun artması ise anjiogenez olarak adlandırılır. 18. haftadan 30. haftaya kadar olan bu

süreç sayesinde damarlanma retina periferine kadar ulaşmış olur. Fovea çevresinin ve temporal rafenin damarlanmasının tamamından anjiogenez sorumludur.[29] Retinal damarlanma 36. haftada nazalde 40. haftada da temporalde sonlanır.

PR genel olarak damar yıkımı ve damar yapımı ile giden iki fazdan oluşur. Normalde fetüs anne karnında sabit arteriyel oksijen basıncı (PaO2 22-24 mmHg) ile hipoksik durumdadır. Doğumdan sonra oda havasına maruz kalan yenidoğanda bu değer 90 mmHg düzeylerine kadar artar. Retinal damarlar optik diskten perifere doğru büyür ve hipoksik durumun stimüle ettiği vasküler endotelyal büyüme faktörü (VEGF) anjiyogenezde son derece önemli bir role sahiptir. Prematüre bebekler olması gerekenden yüksek oksijen basıncına damar gelişimleri henüz tamamlanmadan maruz kalırlar. Yüksek oksijen basıncı VEGF'i inhibe ederek normal damar gelişimini durdurarak periferik retinanın avasküler kalmasına neden olur.[12] Normal damar gelişiminin durmasının yanı sıra hiperoksinin VEGF, eritropoetin, insülin benzeri büyüme faktörü-1, anjiopoetin gibi mediatörleri baskılamasıyla vazokonstriksiyon ve vazoobliterasyon meydana gelir ve gelişmiş damarlarda da gerileme oluşur. Bu dönem Faz 1 olarak adlandırılır ve yaklaşık olarak 22-30. gestasyonel haftalar arasında yaşanır. [30]

Avasküler kalan alanların büyüklüğü yenidoğanın ne kadar erken doğduğuna bağlı olarak değişir. Küçük alanlar kendini sınırlayıp normal damar oluşumunun tamamlanmasına engel olmazken daha büyük alanlarda yeterli oksijen transferi sağlanamaması ile olması gerekenden fazla miktarda VEGF salgılanmaya başlar ve bu da arteriovenöz anastomozlara, anormal damar gelişimine neden olur. Eğer yeni damar oluşumu bu anastomozları geçerse retinopatide regresyon meydana gelir. Öbür yandan anastomozlar ilerleyerek normal vaskülarize retina ve avasküler alan sınırında neovaskülarizasyona neden olarak ciddi retinopati de oluşturabilir.[12] Neovaskülarizasyonlar retinadan vitreye uzanan fibröz bantlara ve bunun sonucunda da traksiyona ve dekolmana

neden olabilir. Hipoksinin indüklediği bu evre de Faz 2 olarak adlandırılır ve 32-34. Gestasyonel haftalarda başlar.[30]

2.2.5. SINIFLANDIRMA

İlk olarak Reese ve ark. tarafından 1953 yılında yapılan direkt oftalmoskop muayenesine dayalı bir sınıflandırma kullanılmaya başlamış olup bu sınıflandırmada hastalık “akut proliferatif faz” ve “kronik skatrisyel faz” olarak ikiye ayrılmıştır.[31] Zamanla hastalığın daha iyi anlaşılması, indirekt oftalmoskop ile muayenenin yaygınlaşmasıyla ve CRYO-ROP çalışması ile hastalığın tedavi edilebilir olduğunun anlaşılması ile bu sınıflama yetersiz kalmış ve ICROP (An International Classification of Retinopathy of Prematurity) çalışması ile yeni bir sınıflama oluşturulmuştur. Bu sınıflama hastalığın erken dönemlerinin detaylandırılmasında ve ortak bir dil kullanılmasında daha güçlüdür. 1984 yılında yapılan ilk çalışmada retinal tutulumun yeri zon ve saat kadranları ile belirtilmiş ve vasküler lezyonlarının derecesine göre evrelendirilmesi sağlanmıştır. [32] 1987’de yapılan revizyonla retina dekolmanı sınıflaması genişletilmiştir.[33] 2005 yılında ise agresif posterior prematüre retinopatisi (AP-ROP) ve pre-plus hastalık sınıflandırmaya eklenmiştir. [34] 2021 yılında 17 ülkeden 14 pediyatrik oftalmolog ve 20 retina uzmanının çalışmasıyla üçüncü revizyon yayınlanmış ve sınıflandırma bugünkü son halini almıştır.[35]

Buna göre prematüre retinopatisi 4 parametreye göre sınıflandırılmaktadır:

1. Lokalizasyonu (zon)
2. Hastalığın yaygınlığı (saat kadranı)
3. Normal-avasküler retina sınırındaki retinopatinin şiddeti (evre)
4. Arka kutuptaki vasküler anomaliler (plus, pre-plus)

Zon

- Zon 1: Yarıçapı optik disk merkezinden fovea merkezi arası mesafenin iki katı olan dairedir.
- Zon 2: Zon 1'den nazalde ora serrataya kadar uzanan ve temporal, süperior ve inferiorda da eşit mesafe uzaklıktaki alandır.

  Zon 2; zon 1 sınırından 2 optik disk çapı uzaklıktaki kısmı posterior zon 2 ve kalan alan periferik zon 2 olmak üzere ikiye ayrılmıştır.

  Ayrıca zon belirlenmesinde yeni bir terim olarak çentik (notch) kullanılmıştır. Buna göre çoğunluğunun aksine 1 ya da 2 saat kadranında daha posteriora uzanan hastalık için "çentiğe sekonder" ifadesi kullanılır. Örnek olarak çoğunluğu zon 2'de olan ancak temporalde zon 1'e çentiği olan bir retinopatinin lokalizasyonunu belirtmek için "çentiğe sekonder zon 1" ifadesi kullanılarak zon 1 ve zon 2'den ayrılır.
- Zon 3: Zon 2'nin periferinde kalan hilal şeklindeki bölgedir. Zon 3 kararını verebilmek için nazalden ora serrataya kadar olan bölümün vaskülarize olduğu ve en fazla 2 saat kadranında PR olmadığı görülmelidir.

Yaygınlık

Hastalığın yayılım miktarı saat 1'den 12'ye 30 derecelik saat kadranlarıyla belirtilir.

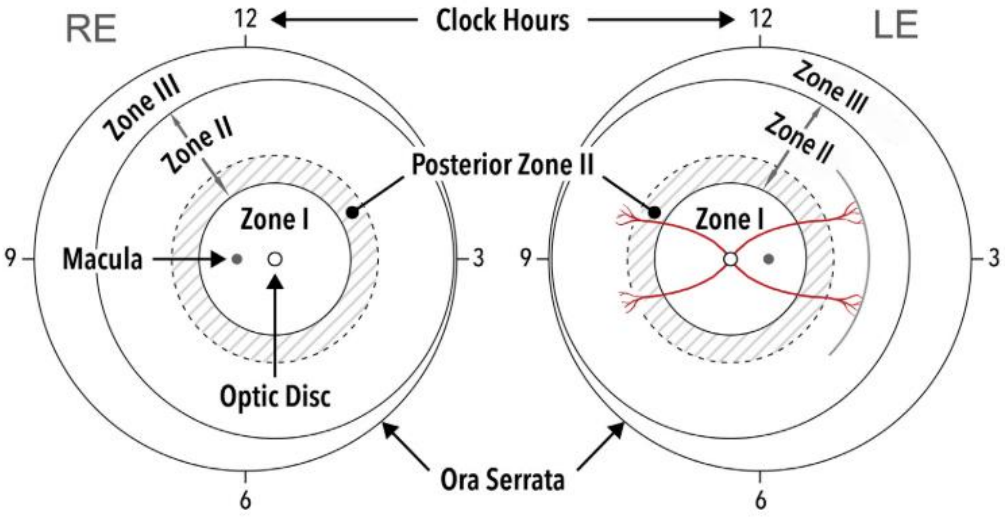

Şekil 4: Prematüre retinopatisi zonlar (American Academy of Ophthalmology, 2021, vol. 128, no. 10, pp. 51–68)

Evre

Damarlanması tamamlanmamış bölümler "inkomplet vaskülarizasyon" şeklinde tanımlanır.

- Evre 1: Demarkasyon hattı

  Vasküler-avasküler retina bağlantısında retina düzleminde, düz ve beyaz bir sınır şeklinde seçilir. Hattın posteriorundaki retina damarlarında anormal dallanmalar bulunabilir.

- Evre 2: Ridge

  Demarkasyon hattından ayıran en önemli özelliği sınırın retina düzleminden kalkık olmasıdır. Rengi beyazdan pembeye herhangi bir tonda değişebilir ve sınırın hemen gerisinde patlamış mısır benzeri görünüme sahip neovaskülarizasyon yumakları bulunabilir.

- Evre 3: Ekstraretinal neovasküler proliferasyon

  Evre 2'deki kalkık kenardan vitreusa uzanan neovasküler proliferasyondan oluşur. Zon 1 ve posterior zon 2'de demarkasyon

hattı ya da ridge olmadan düz görünümlü neovaskülarizasyon bulunabilir ve bu da evre 3 olarak adlandırılır.

- Evre 4: Kısmi retina dekolmanı

  Evre 4A: Ekstrafoveal kısmi retina dekolmanı

  Evre 4B: Foveayı da içine alan kısmi retina dekolmanı

  Eksudatif ya da traksiyonel olabilir.

- Evre 5: Total retina dekolmanı

  Evre 5A: Optik diskin oftalmoskop ile görülebildiği açık huni şeklindeki dekolman

  Evre 5B: lens arkasındaki fibrovasküler proliferasyon ya da kapalı huni şeklindeki konfigürasyon nedeniyle optik diskin seçilemediği dekolman

  Evre 5C: Evre 5B bulgularına lensin anterior dislokasyonu, iridokapsüler adezyon, ön kamara sığlaşması, kornea opasitesi gibi ön segment anomalilerinin eşlik ettiği dekolman

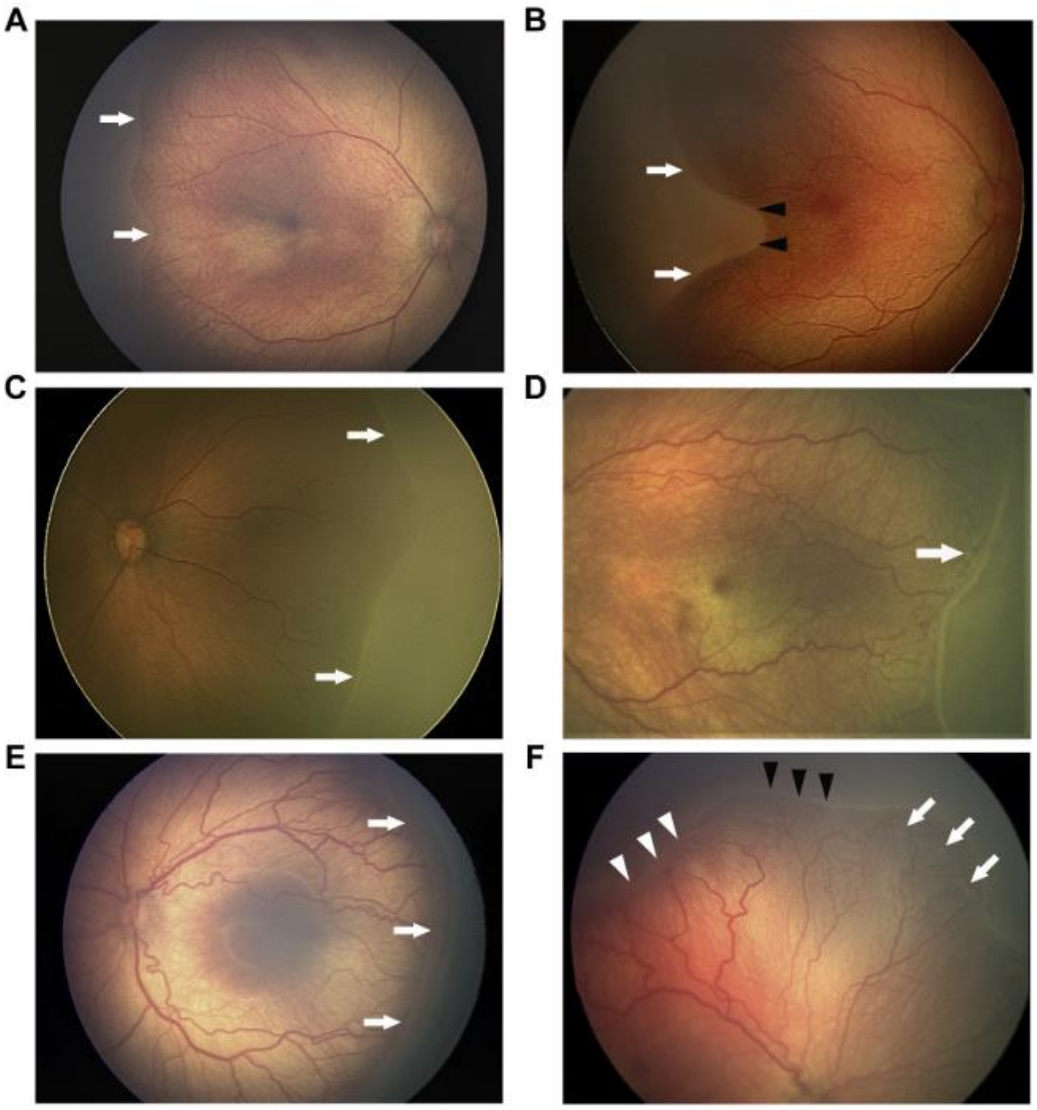

Şekil 5: Evre 1-3 arası PR geniş açı fundus fotoğrafları A: Evre 1 PR demarkasyon hattı (beyaz ok) B: Evre 1 PR demarkasyon hattı (beyaz ok), zon 1'e uzanan çentik (siyah ok başı) C: Evre 2 PR ridge (beyaz ok) D: Evre 2 PR ridge arkasında patlamış mısır benzeri görünümde neovaskülarizasyon (beyaz ok), artmış vasküler tortiosite ve dilatasyon ile karakterize preplus hastalık E: Evre 3 PR ekstraretinal neovaskülarizasyonlar (oklar) ve plus hastalık F: Aynı gözde Evre 2 PR (siyah ok başı) Evre 3 PR (beyaz ok başı) patlamış mısır benzeri neovaskülarizasyon (beyaz ok) ve plus hastalık (American Academy of Ophthalmology, 2021, vol. 128, no. 10, pp. 51–68)

Artı (Plus) ve Artı Öncesi (Preplus) Hastalık

Arka kutup damarlarında dilatasyon ve tortiosite artışı plus hastalık olarak tanımlanmıştır. Ayrıca iris damarlarında dilatasyon, pupil dilatasyonunun zayıflığı, vitreusta haze varlığı da plus hastalığı destekleyici bulgular olarak belirtilmiştir.[32] 2005 ICROP çalışmasında plus hastalık tanısı için yetersiz ancak normalden fazla damar dilatasyonu ve tortiosite artışı için preplus terimi sınıflandırmaya eklenmiştir. [34] Plus hastalık varlığı hastalığın ciddiyetini gösteren uyarıcı bir bulgu olarak ele alınmıştır.[15]

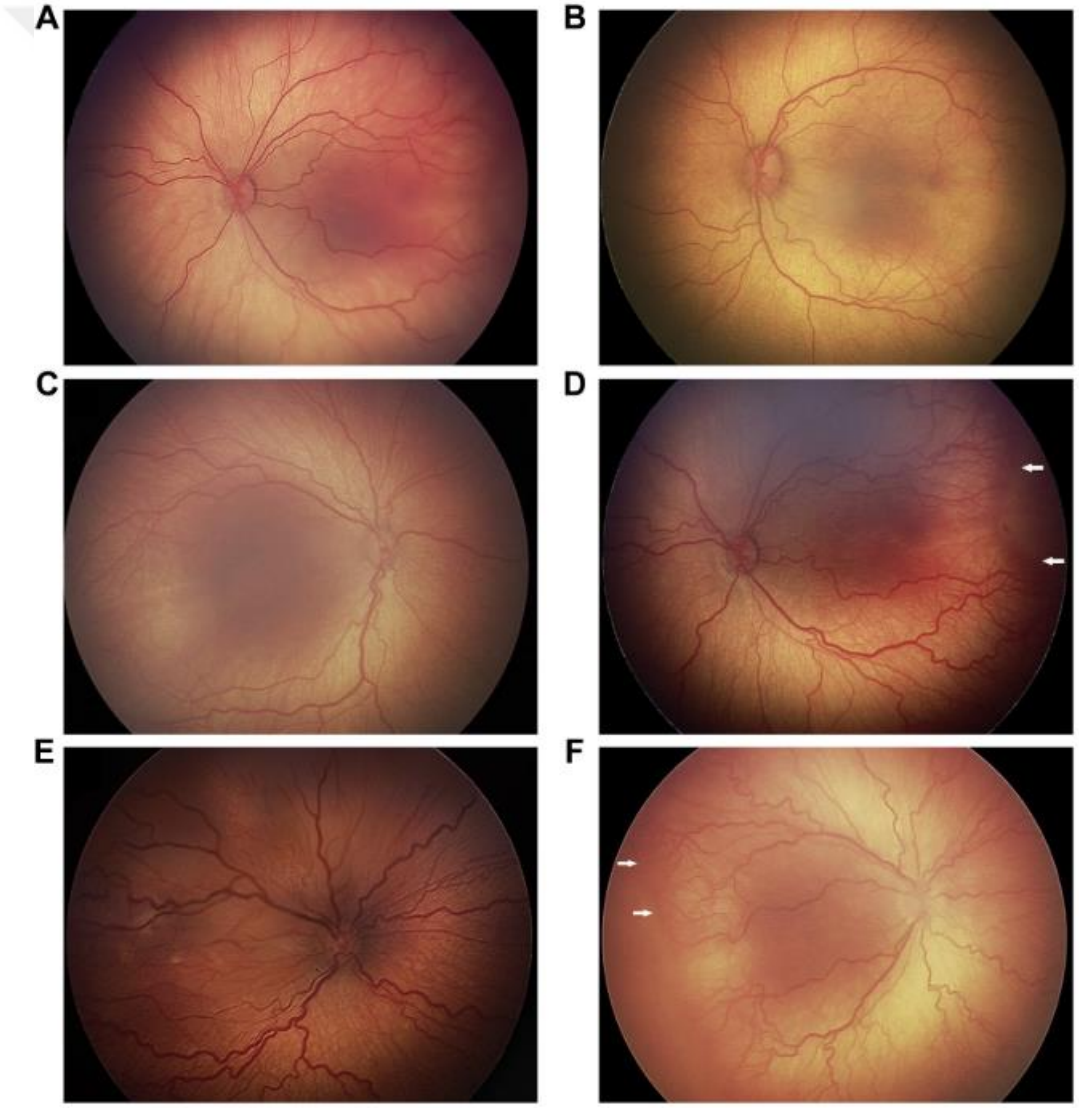

Şekil 6: Farklı evrelerde plus hastalık ICROP third edition (A: Hafif preplus hastalık, arteriyel tortiosite artışı ve venöz dilatasyon B: Preplus hastalık, arteriyel tortiosite artışı ve minimal venöz dilatasyon C: Orta preplus hastalık D: Plus hastalık ve evre 3 PR (beyaz ok) E: Ciddi plus hastalık F: Ciddi plus hastalık ve evre 3 PR (beyaz ok) ile giden A-ROP (American Academy of Ophthalmology, 2021, vol. 128, no. 10, pp. 51–68)

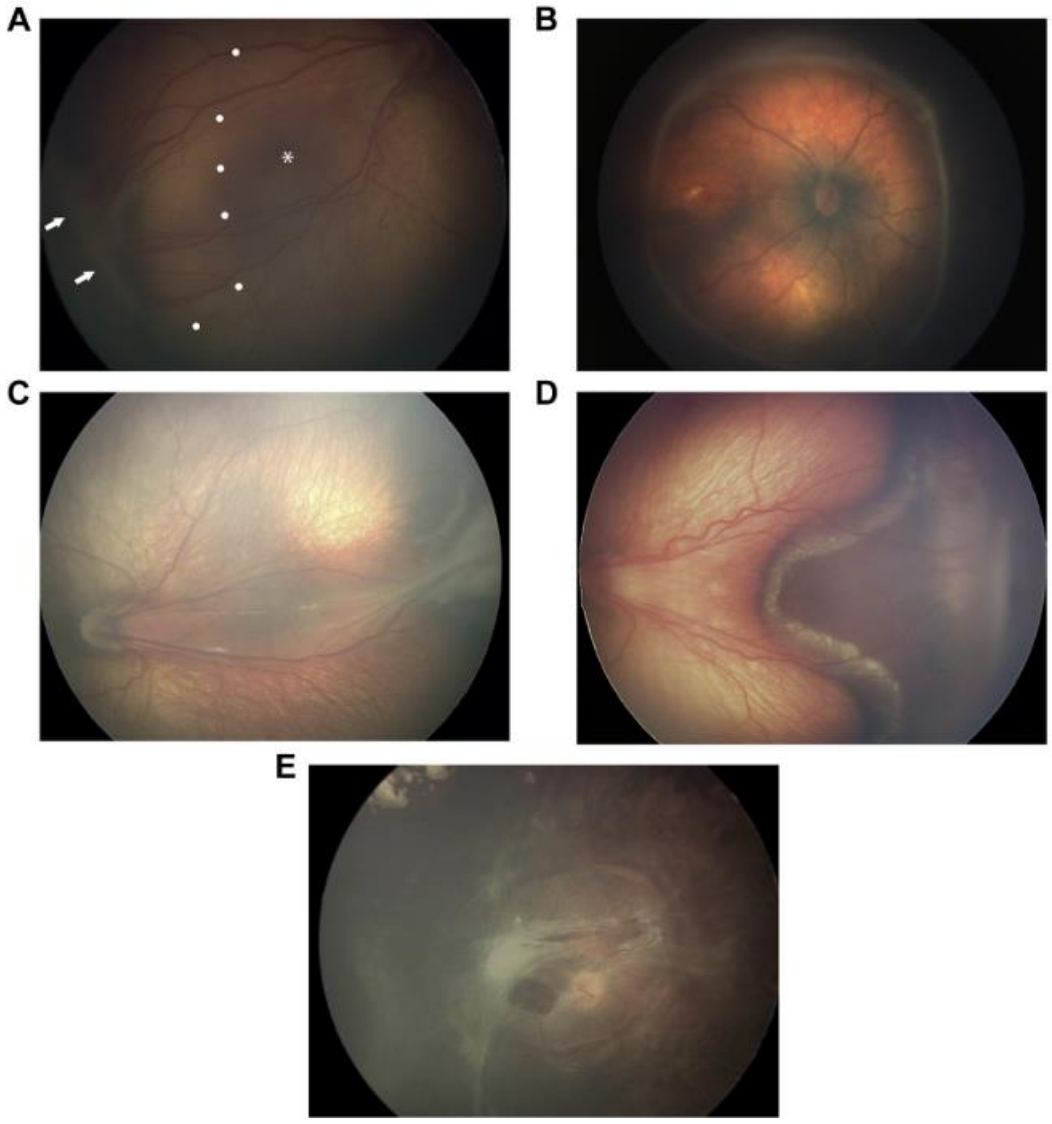

Şekil 7: Evre 4 PR A: Evre 4A PR, ekstraretinal neovaskülarizasyona bağlı traksiyon (beyaz noktalar), fovea merkezi (yıldız) traksiyone değil, ekstraretinal neovaskülarizasyon (beyaz ok) B: Evre 4A PR, ridge çevresinde 360 derece traksiyonel retina dekolmanı C: Evre 4B

PR D: Subretinal hemoraji ve lipid eksudasyon ile birlikte Evre 4B PR E: Volkan şekilli evre 4B PR (American Academy of Ophthalmology, 2021, vol. 128, no. 10, pp. 51–68)

Agresif prematüre retinopatisi (A-ROP)

Agresif posterior prematüre retinopatisi 2005 yılında ICROP çalışmasında zon 1 veya posterior zon 2'de yer alan, tipik olarak düşük doğum ağırlıklı ve doğum haftası küçük olan prematüreleri etkileyen, hızlı ilerleyen bir klinik form olarak tanımlanmıştır. [34]Ancak agresif prematüre retinopatisinin gelişmekte olan ülkelerde daha büyük infantlarda artan insidansta görülür olmasıyla belirleyici faktörün hastalığın yeri değil, ilerleme hızı ve vasküler anomalilerin varlığı olduğu düşünülmüş ve terim ICROP 3. revizyonunda "agresif prematüre retinopatisi (A-ROP)" olarak değiştirilmiştir.[35]

A-ROP'un ayırt edici özelliği PR evresinde ilerleme olmaksızın neovaskülarizasyonun ve ciddi plus hastalığın hızlı ilerlemesidir. Erken A-ROP'ta arteriovenöz şant, dilate vasküler loop gibi kapiller anomalileri, hemorajiler, kabarık olmayan neovaskülarizasyonlar vaskülarize retina sınırında görülebilir. Prognozu kötü olup hızla tedavi edilmelidir.

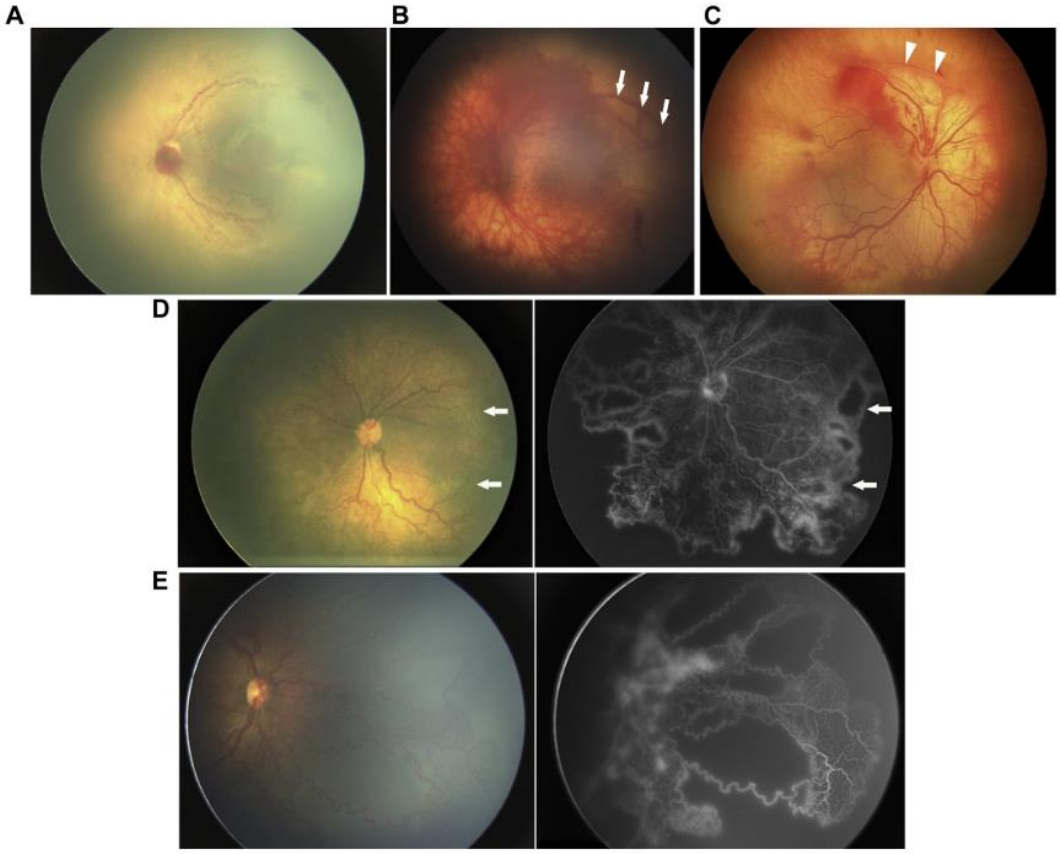

Şekil 8: A-ROP A: Ciddi vazokonstriksiyon, kapiller nonperfüzyon, dilate vasküler loop, arteriyovenöz şantlar, plus hastalık ile birlikte zon 1'de A-ROP B: Zon 1'de vasküler ve avasküler retina arasında sınır, dilate vasküler looplar (beyaz ok), diffüz ekstraretinal neovaskülarizasyonlar, ciddi plus hastalık C: Zon 1'de fibrozis ile birlikte ekstraretinal neovaskülarizasyon, kontraksiyon (beyaz ok başı), intraretinal ve intravitreal hemoraji ve plus hastalık D,E: Zon 1'de vasküler retina ile avasküler retina arasında belirsiz sınır (beyaz oklar) ve ciddi plus hastalık, fluoresein anjiografide vazoobliterasyona bağlı kapiller nonperfüzyon görünümü (American Academy of Ophthalmology, 2021, vol. 128, no. 10, pp. 51–68)

2.2.6. KLİNİK SEYİR

Regresyon

İlk olarak vasküler dilatasyon ve tortiositede azalma gibi vasküler bulgularda gerileme ile karakterizedir. Avasküler retina alanlarının vaskülarizasyonu, hemorajide rezolüsyon, vaskuloza lentiste gerileme, neovasküler dokunun incelmesi şeklinde ilerler. Vasküler bulgularda gerileme Anti-VEGF uygulanan gözlerde lazer tedavisi uygulanan ve spontan regrese olan gözlere göre daha hızlı gelişir. [35]

Reaktivasyon

Yeni bir demarkasyon hattı oluşumundan plus hastalığın eşlik ettiği evre 3 hastalığa kadar geniş bir yelpazede bulguların yeniden oluşması ile karakterizedir. Damarlarda vazodilatasyon, tortiosite artışı gibi vasküler bulgular ve yeni damar oluşumları, hemorajiler izlenebilir. Eski sınır bölgede gelişebileceği gibi vaskülarize retina üzerinde de gelişebilir. Reaktivasyon anti-VEGF'le tedavi olan gözlerde spontan regrese olanlara göre daha sık görülür. En sık 37 ile 60. gebelik haftaları arasında gelişir. [35] Bu sebeple regrese gözlerde de bu sürece kadar takibe devam etmek önemlidir.

2.2.7. TARAMA

Prematüre retinopatisi erken tanı ve tedaviyle önlenebilen ciddi morbitelere sebep olan bir hastalıktır. Bu sebeple tarama ve takip süresi çok önemlidir. Amerika Pediatri Akademisi ve Amerikan Oftalmoloji Akademisi 2006 yılında bir rehber yayınlamış ve bu rehber 2013 ve 2018 yılında revize edilmiştir. [2,36,37]

Son rehbere göre şu bebeklerin taranması uygun görülmüştür;

1. Doğum ağırlığı ≤1500 gram olan ve gestasyonel yaşı ≤30 hafta olan tüm infantlar

2. 1500 ile 2000 gram arasında doğan ve takip eden çocuk doktoru tarafından riskli olduğu düşünülen infantlar

Türk Neonatoloji Derneği ve Türk Oftalmoloji Derneği'nin 2018 yılında yayınladığı rehberde ülkemiz için gestasyonel yaşı ≤32 hafta olan doğum ağırlığı ≤1500 gram olan bebekler ile 32 haftadan sonra doğan ve 1500 gramın üzerinde doğan kardiyopulmoner destek tedavisi görmüş veya takip eden çocuk doktoru tarafından riskli görülen tüm bebeklerin muayene edilmesi önerilmektedir.[3]

İlk muayene doğum haftası ≤27 olan bebekler 31. gestasyonel haftada, 27-32 arası olanlar da 4. hafta tamamlandığında yapılmalıdır. [2,3]

Tablo 1: Gestasyonel yaşa göre ilk muayene zamanlaması

Gestasyonel doğum yaşı (hafta)	İlk muayene zamanı	
	Postmenstrüel yaş (hafta)	Postnatal yaş (hafta)
22	31	9
23	31	8
24	31	7
25	31	6
26	31	5
27	31	4
28	32	4
29	33	4
30	34	4

31 32	35 36	4 4

2.2.8. MUAYENE TEKNİĞİ

İlk muayene genelde yoğun bakımda yapılır daha sonra hastanın durumuna göre yoğun bakımda ya da poliklinikte yapılabilir. Muayene deneyimli bir oftalmolog tarafından yapılmalıdır. Muayeneden önce pupiller %0,5'lik tropikamid (Tropamid %0,5 Bilim İlaç, Türkiye) ve %2,5'lik fenilefrin (Mydfirin %2,5, Alcon, USA) kullanılarak dilate edilmelidir. Dilatasyonun yeterli olduğuna emin olunmalıdır. Göz kapaklarına spekulum takılarak kapak stabilizasyonu sağlanmalıdır. 20 D ya da 28 D lens ve indirekt oftalmoskop kullanılır.

Muayeneye başlamadan ağrı için %5'lik topikal propakain (Alcaine, SA Alcon-Couvreur NV, Puurs, Belgium) gibi bir anestezik ajan kullanılmalıdır. Emzik, oral sükroz, anne sütü, kundaklama gibi yöntemlerin de ağrıyı azalttığı söylenmektedir. [38,39] Bebeğin başı ve kolları bir hemşire tarafından sabitlenmelidir. Muayeneye ön segmentten başlanmalı korneanın saydamlığı, ön kamara derinliği, lensin saydamlığı, varsa vasküloza lentis ve iris damarlarında belirginleşme değerlendirilmelidir. Fundus bakısına geçildiğinde ilk olarak optik disk ve makula değerlendirilir plus hastalık varlığı sorgulanır. Skleral depresör kullanılarak 360 derece ora serrataya kadar damarlanmanın tamamlanıp tamamlanmadığı ve PR varlığı kontrol edilir. Muayene bulguları ICROP çalışmasına göre sınıflandırma yapılmalı ve not edilmelidir. [2]

2.2.9. TAKİP

Amerikan Oftalmoloji Akademisi ve Amerikan Pediatri Akademisinin hazırladığı tarama ve takip rehberine göre muayene sıklığı şu şekilde olmalıdır:[2]

1) 1 hafta veya daha erken
    - Zon 1'de PR'nin eşlik etmediği inkomplet vaskülarizasyon
    - Zon 1'de evre 1 veya 2 PR
    - Zon 1'den Posterior zon 2'ye uzanan inkomplet vaskülarizasyon
    - Şüpheli A-ROP varlığı
    - Zon 2 ya da 3'te evre 3 PR
2) 1-2 hafta arası
    - Posterior zon 2'de inkomplet vaskülarizasyon
    - Zon 2'de evre 2 PR
    - Zon 1'de regrese PR
3) 2 hafta
    - Zon 2'de evre 1 PR
    - Zon 2'de PR'nin eşlik etmediği inkomplet vaskülarizasyon
    - Zon 2'de regrese PR
4) 2-3 hafta arası
    - Zon 3'te evre 1 veya 2 PR
    - Zon 3'te regrese PR

Takip sonlandırma kriterleri;

- 360 derece ora serrataya ulaşmış vaskülarizasyon
- Daha önce zon 1 ve 2'de PR olmayan gözlerde zon 3'te vaskülarizasoyn
- Önceki muayenelerinde tip 1 PR bulunmayan postmenstruel 45. Haftaya ulaşmış infantlar
- Progresyon ya da reaktivasyon riski taşıyan anormal vasküler doku bulundurmayan regrese PR

- Anti-VEGF tedavisi uygulanan gözlerde sonlandırma zamanı en az postmenstrüel 65. haftadır. Özellikle reaktivasyon riskinin yüksek olduğu 45-55. haftalar arası yakın takip gerekir.

2.2.10. TEDAVİ

Tedavi kararı verilirken PR tedavi edilmediğinde komplikasyon gelişme ihtimaline göre iki gruba ayrılmıştır, bu ayırım tedavisiz yüksek ihtimalle komplikasyon gelişecek gözlerin seçilmesini ve spontan regrese olacak gözlerin gereksiz tedavi edilmesinin önüne geçilmesini sağlamayı amaçlamıştır. Tip 1 hastalık 48-72 saat arasında, A-ROP da mümkün olan en kısa sürede tedavi edilmelidir. [15]

ETROP çalışmasına göre, eşik öncesi lazer iki gruba ayrılmıştır;

1) Tip 1 PR (yüksek riskli eşik öncesi hastalık) olarak tanımlanan durumlar;
   - Zon 1'de herhangi bir evrede PR ve plus hastalık
   - Zon 1'de plus hastalığın eşlik etmediği evre 3 PR
   - Zon 2'de evre 2 veya 3 PR ve plus hastalık
2) Tip 2 PR (düşük riskli eşik öncesi hastalık) olarak tanımlanan durumlar;
   - Zon 1'de plus hastalığın eşlik etmediği evre 1 veya 2 PR
   - Zon 2'de plus hastalığın eşlik etmediği evre 3 PR

2.3.10.1. Ablatif Tedaviler

Kriyoterapi

Periferik avasküler retinaya transskleral kriyoterapi uygulaması ilk olarak 1972 yılında Japonya'da uygulanmaya başlanmış ve daha sonra dünya tarafından kabul edilmiştir. 1988 yılında Amerika Birleşik Devletleri'nde çok merkezli randomize CRYO-ROP çalışması yapılmış ve yöntemin etkinliği ve güvenilirliği test edilmiştir. Tedavi kararı açısından hastalık eşik öncesi hastalık ve eşik hastalık olarak gruplandırılmıştır. Eşik öncesi hastalık zon 1'de plus hastalığın eşlik ettiği herhangi bir evrede PR, zon 2'de plus hastalığın eşlik ettiği evre PR ve zon 2'de evre 3 PR

olarak belirlenmiştir. Eşik hastalık ise zon 1 veya 2'de plus hastalığın eşlik ettiği en az 5 bitişik saat kadranı ya da toplam 8 saat kadranında evre 3 PR olarak tanımlanmış ve bu gruba kriyoterapi uygulanmıştır. Kriyoterapi uygulanan gözlerde %21,8, tedavisiz gözlerde %43 oranında komplikasyon gelişmiştir. [40]

Lazer Fotokoagulasyon

Lazer PR çalışma grubunun yaptığı randomize çalışmada lazer fotokoagulasyon (LFK) tedavisinin kriyoterapi kadar etkili olduğu bulunmuştur.[41] Bununla birlikte LFK uygulanan hastalarda görme keskinliğinin ve anatomik sonuçların kriyoterapiye göre daha iyi olduğu ve komplikasyon oranının daha az olduğu gösterilmiştir.[42]

ETROP çalışması erken zamanda uygulanan retinal ablasyon tedavisinin anatomik ve fonksiyonel olarak olumlu sonuçları olduğunu bildirmiştir. Çalışmaya göre tip 1 PR lazer fotokoagulasyon ile 72 saat içinde tedavi edilmeli, tip 2 PR de yakın takip edilmelidir. Tip 2 PR'den tip 1 PR'ye progresyon olursa tedavi düşünülmelidir. [43]

Retinal ablasyon tedavisinde LFK için argon ve diod lazer kullanılabilir. Diod lazer ile daha derin absorbsiyon elde edilir. Katarakt gelişme riski de argon lazere göre daha düşüktür. LFK uygulaması ridge sınırından başlayarak ora serrataya kadar tüm avasküler alan dahil edilerek 200-400 mW güç ve 0,1-0,3 s etki süresi ile neredeyse bitişik beyazımsı yanıklar oluşturacak şekilde yapılmalıdır.[44]

LFK sonrasında ön segment ya da arka segment komplikasyonları görülebilir. En önemli komplikasyon tedavi yetersizliği nedeniyle progresyon görülmesidir. Bununla birlikte yanık boşluklarının bitişiğe yakın (near confluent) yapılması ve güç parametrelerine dikkat edilmesi, gereğinde tedavinin yenilenmesi ile regresyon oranları yüksektir. Bir diğer komplikasyon fazla güç uygulanmasına bağlı olarak yırtık, koroidal hemoraji, eksudatif retina dekolmanı, vitreus hemoraji görülmesidir. Ön

segment iskemisi de potansiyel ciddi bir komplikasyondur. Kornea opasifikasyonu, pupiller membranlar, hipotoni ve sonunda fitizis ile sonuçlanabilir. Uzun posterior silier arterlerin ablasyonu, deneyimsiz kişi tarafından uzun süreli skleral depresyon yapılması, silier cismin etkilenmesi nedeniyle olabilir. Daha son 28 haftadan küçük ve 1075 gramdan hafif bebeklerde görülür.[44] Bunun dışında ön karama hemorajisi, katarakt, miyopi gibi komplikasyonlar da görülebilir. [45]

2.3.10.2. Anti-VEGF tedavisi

Lazer tedavisi PR tedavisinde altın standarttır. Ancak yan etkileri ve bazı gözlerde tedaviye rağmen progresyon görülmesi nedeniyle alternatif tedavi yöntemleri aranmıştır. VEGF prematüre retinopatisi patogenezinde anahtar rol oynar. 2004 yılında FDA (Food and Drug Administration) tarafından metastatik kolon kanserine ruhsat verilen bevacizumab, kısa süre sonra oftalmologlar tarafından neovasküler durumlarda off-label olarak kullanılmaya başlanmıştır. PR tedavisinde de artmış VEGF salınımını azaltmak ve hastalığı durdurmak amacıyla anti-VEGF ajanlar kullanılmaktadır.

Randomize kontrollü çok merkezli bir klinik çalışma olan BEAT-ROP (Bevacizumab Eliminates the Angiogenic Threat of Retinopathy of Prematurity) çalışmasında bevacizumabın etkinliğini araştırmak amacıyla evre 3 plus PR olan bir grup hastaya intravitreal bevacizumab monoterapisi diğer gruba da LFK tedavisi uygulanmıştır. Bevacizumab uygulanan bebeklerin %4'ünde LFK uygulanan bebeklerin % 22'sinde rekürrens meydana gelmiştir. LFK tedavisinin sonucu periferal retinanın geri dönüşümsüz ablasyonuna karşı intravitreal anti-VEGF tedavisi ile retinal vaskülarizasyonun tamamlanması mümkündür ve görme alanı kaybı yaşanmamaktadır. [46]

Ayrıca intravitreal anti-VEGF tedavisi korneal opasitesi olan, vitreus bulanıklığı olan, dilatasyonu zayıf, lazer tedavisini tolere edemeyecek hastalar gibi LFK uygulanamayacak hastalara uygulanabilmektedir. [3] LFK

tedavisinin deneyimli bir göz hekimi tarafından çoğunlukla genel anestezi eşliğinde ve uygun ekipmanla yapılması gerekirken anti-VEGF enjeksiyonunun yatak başı topikal anestezi ile özel deneyim gerektirmeden uygulanabilmesi bir başka avantajıdır.

Türk Oftalmoloji ve Türk Neonataloji derneklerinin hazırladığı rehberde şu hastalara anti-VEGF tedavisi uygulanması önerilmektedir;

- Zon 1 ya da posterior zon 2'de PR
- Agresif posterior PR
- Makulanın inkomplet vaskülarizasyonu
- Zayıf dilatasyon, korneal opasite gibi retinanın iyi görülemediği durumlar
- Lazeri tolere edemeyecek genel durumu kötü infantlar

Uygulanacak doz, uygulama zamanı ve hangi anti-VEGF'in uygulanacağı konusunda net bir konsensus bulunmamaktadır. Bevacizumabın 0,625 mg/0,025 ml olarak uygulandığında etkili olduğu gösterilmiştir.[46,47] Bevacizumab intravitreal uygulama sonrası sistemik dolaşıma geçerek plazma VEGF seviyesini düşürür. VEGF yenidoğanın beyin, akciğer, böbrek gibi organlarının gelişiminde de rol oynadığı için potansiyel yan etkilerden çekinilmiş ve doz azaltılmasına yönelik çalışmalar yapılmıştır. Bu çalışmalarda 0,004 mg-0,031 mg gibi azaltılmış dozların da etkili olduğu gösterilmiştir.[48,49]

Bununla birlikte yapılan çalışmalarda anti-VEGF enjeksiyonu sonrası komplikasyon oranları düşük bulunmaktadır. En sık komplikasyon tedaviye rağmen hastalığın ilerlemesidir. Bunun dışında katarakt, vitreus hemorajisi, retina dekolmanı, endoftalmi gibi komplikasyonlar da görülebilir. [50] Pertl ve ark. yaptığı metanalizde anti-VEGF enjeksiyonu sonrası tedavi gerektiren oküler komplikasyon gelişme oranı %2,8 bulunmuş olup bunların %58,2'si rekürren neovaskülarizasyondur. Tedavi gerektirmeyen komplikasyon oranı ise %1,2'dir. [51] Sistemik komplikasyonlar ise son derece düşüktür. Bevazicumab sonrası nörolojik

gelişim geriliği ilişkisini araştıran bir diğer metaanalizde tedavinin riski artırmadığı gösterilmiştir. [52]

Ranibizumab PR tedavisinde kullanılan bir diğer anti-VEGF ajandır. Daha küçük molekül ağırlıklı olup daha az sistemik yan etki ancak daha kısa etki süresine sahiptir. Bevacizumab ile karşılaştırıldığı çalışmalarda benzer etkinlikte olduğu görülmüştür. [53–55] Bir çalışmada ranibizumabın etki süresi daha kısa olduğu için bevacizumab uygulanan gözlerde vaskülarizasyonun daha geç tamamlandığı bildirilmiştir. [55] Uygulanması gereken doz konusunda kesin bir netlik olmamakla beraber çoğunlukla 0,25 mg/0,025 ml olarak uygulanır.

Aflibercept de PR tedavisinde kullanılan bir anti-VEGF füzyon proteinidir. Ranibizumabtan daha uzun yarı ömre, bevacizumabtan daha az sistemik yan etkiye sahiptir. Literatürde aflibercептin bevacizumabtan daha sık rekürrense neden olduğunu gösteren çalışmalar vardır. [56,57] 1 mg/0,025 ml dozunda uygulanmaktadır. Bununla birlikte anti-VEGF ajanların hiçbiri prematüre retinopatisi tedavisi için FDA'den onaylı değildir.

Anti-VEGF uygulanan gözlerde retinal vaskülarizasyon yavaşlamakta ve tamamlanma süresi uzamaktadır, dolayısıyla takip süresinin bu hastalarda uzatılması geç rekürrensleri atlamamak açısından önemlidir.[58] Yapılan bir çalışmada intravitreal bevacizumab sonrası rekürrenslerin 45,7 ile 67,9. gestasyonel haftalar arasında olduğu bildirilmiştir. [59] Dolayısıyla tedavi almış bebekleri bu süreye kadar takipten çıkarmamak gereklidir.

2.3.10.3. Cerrahi Tedavi

Zamanında ve yeterli yapılan tedaviye rağmen bazı gözlerde progresyon önlenemez ve retina dekolmanı gelişir. Evre 4 ve 5'e ilerleyen gözlerde cerrahi tedavi gerekmektedir. ETROP çalışmasında erken ablatif tedavinin olumsuz anatomik ve fonksiyonel sonuçları azalttığı gösterilse de %12 oranında gözde retina dekolmanı gelişmiştir. [60] Uygulanması

gereken cerrahi prosedürle ilgili bir protokol bulunmamakta olup kararı takip eden vitreoretinal cerrahın vermesi uygun olur. En sık lensektomi ile kombine vitrektomi, lens koruyucu vitrektomi ve skleral çökertme cerrahileri uygulanmaktadır. Ancak ne yazık ki dekole olan gözlerdeki cerrahi yöntemlerin sonuçları çok yüz güldürücü değildir. ETROP çalışmasında tedavi edilen dekole gözlerin %32'sinde anatomik başarı elde edilse de sadece %12'sinde tatminkar görme keskinliği elde edilebilmiştir. [60]

En sık uygulanan cerrahi teknik lens koruyucu vitrektomidir. Skleral çökertme yönteminin traksiyonel dekolmanda etkisi sınırlı olduğu için ve globun zamanla büyüyeceğinden çıkarılması gerekeceği için günümüzde pek tercih edilmemektedir. [61] Cerrahi planlamada zamanlama net olmamakla beraber evre 4'te uygulanan lens koruyucu cerrahinin evre 5'e göre sonuçları daha iyidir. [62]

2.2.11. PREMATÜRE RETİNOPATİSİ GEÇ DÖNEM KOMPLİKASYONLARI

Prematüre retinopatisi geç dönem komplikasyonları erişkin PR olarak adlandırılmaktadır. Hastalığın tanımlandığı 1940 yılından tedavinin başladığı 1980'li yıllar arasındaki süreçte tedavi edilmemiş PR hasta grubu oluştu. Bu komplikasyonlar miyopi, erken gelişen katarakt, şaşılık, nistagmus, iris neovaskülarizasyonu, glokom, retinal katlantılar, lattice benzeri lezyonlar, retinal yırtık ve regmatojen ya da eksudatif retina dekolmanı olarak sıralanabilir. [63]

2.3.11.1 REFRAKTİF SORUNLAR

PR sonrası refraktif sorunlar oldukça sık olmakla birlikte en sık miyop gelişmektedir. Miyopi 6. ayda başlar ve 3 yaşa kadar şiddeti artar. Prematürelerde ön kamara derinliğinde azalma, lens kalınlığı ve aksiyel uzunluktaki artışın miyopiye neden olduğu öne sürülmüştür.[64] 1946-1964 yılları arasında doğan ve tedavi almayan PR hastalarının uzun dönem sonuçlarının incelendiği bir çalışmada 86 gözün 43 tanesinde refraktif

sorun tespit edilmiş olup bunun %90,7'sinde değişken derecelerde miyopi görülmüştür. %32,6'sında yüksek miyopi (≥ -6.00 diyoptri), %44,2'sinde orta miyopi (≥ -2.00 <-6.00 diyoptri), %14'ünde hafif miyopi (< -2.00) izlenmiştir. [63] ETROP çalışmasının uzun dönem sonuçlarında erken tedavi ile konvansiyonel yönetim arasında miyopi gelişme riski açısından fark olmadığı gösterilmiştir. [65]

2.3.11.2. ŞAŞILIK VE AMBLİYOPİ

Şaşılık sıklığı term doğan bebeklerde %1-3 arasında değişmektedir. Prematüre bebeklerde term bebeklere göre fazladır sıklık %16-22 arasındadır. Hastalığın şiddeti arttıkça sıklık artar. PR vakalarında, şiddetli PR öyküsü olan çocukların %80'inde ve Tip I PR'li çocukların %60'ında yaşamın ilk 6 yılında şaşılık geliştiği bildirilmiştir. PR vakalarında şaşılıktaki artışın, nörolojik defisitlere, kırma kusuruna veya özellikle şiddetli PR'deki yapısal değişikliklerle ilişkili skatrisli PR'ye bağlı görme fonksiyon kaybına bağlanabileceği bildirilmiştir. [66]

Yüksek kırma kusurları, artmış şaşılık insidansı ve nistagmus nedeniyle PR'li çocuklarda ambliyopi riski de artmıştır. ETROP çalışmasında tedavi edilmiş yüksek riskli eşik altı PR'li çocukların %24,7'sinde, tedavi edilmemişlerin %29'unda görme keskinliği 1/10'dan daha kötüdür. Erken tedavi ile görme keskinliği artar, ancak yine de erken tedavi alan gözlerin %65,4'ünde görme keskinliği 5/10'dan daha kötüdür. [67]

2.3.11.3. KATARAKT

Yapılan bir review çalışmasında erken doğmuş bebeklerde katarakt gelişme oranının %0,97 ile %1,9 arasında olduğu bildirilmiştir. Katarakt gelişimi bu bebeklerde multifaktöriyel bir etiyolojiye sahiptir. Sepsis, metaboliz asidoz gibi sistemik değişiklikler, retina dekolmanı, uygulanan tedaviler bilinen sebeplerdendir. Lazerle tedavi edilen PR'de katarakt insidansı %0.003 ile %6 arasında değişmektedir. Bunlar arasında argon

lazer en yüksek sekonder katarakt gelişme oranına sahiptir. Anti-VEGF enjeksiyonu sonrası katarakt mekanik lens yaralanmasına bağlı olarak ortaya çıkar. Prematüre bebeklerde lens daha kalındır bu nedenle erişkinlere göre mekanik lens yaralanması olasılığı daha yüksektir. Cerrahi tedavi de bir diğer etken olup lens koruyucu vitrektomi sonrası vakaların %5,6-19'unda katarakt oluşumunu gösterilmiştir.[68]

2.3.11.4. GLOKOM

PR'de tanımlanan glokom, iris-lens diyaframını ileri iten bir retrolental membran veya şişmiş bir lens ile ilişkili sığ bir ön kamara ile birlikte dar açıya sekonder gelişir. ETROP çalışmasında 6 yıl sonunda 718 gözün 5'i tedavi edilen 7'si takip edilen olmak üzere 12 tanesinde glokom geliştiği bildirilmiştir. CRYO-ROP çalışmasında, 55 yıllık takipte tedavi edilen gözlerin %2,9'unda ve kontrol grubunun %6,1'inde glokom tanısı konmuştur.[69]

2.3.11.5. RETİNAL PATOLOJİLER

Retinal damarlarda çekinti, retinal damarların düz seyretmesi, telenjiektazik damarlar, anormal dallanma ya da açılanma, periferik avasküler retina, periferik retinada pigment epiteli değişiklikleri, retinal katlantılar, vitreoretinal arayüz anormallikleri, retinoskizis, lattice benzeri periferik retina dejenerasyonları, retinal yırtık ve retina dekolmanları gibi birçok retinal bulgu geç dönem PR olgularında karşımıza çıkan arka segment patolojileri arasındadır. [63,70,71]

Smith ve Tasman'ın boomer jenerasyonu erişkin PR hastaları üzerinde yaptıkları çalışmalarında 86 gözün 76'sında (%88,4) PR'ne bağlı arka segment patolojisi mevcut olup retinal çekilme (retinal dragging) %33,7 oranında en sık görülen arka segment patolojisi olarak bildirilmiştir. 22 gözde (%25,6) retina dekolmanı gelişmiş olup bunların 5'i eksüdatif ve 17'si regmatojendir. [63]

ETROP çalışması, yüksek riskli eşik öncesi PR'li 401 hastadan 63'ünün 89 gözünde retina dekolmanı oluştuğunu bildirdi.[60] Yine yapılan çok merkezli bir başka çalışmada çalışmaya dahil edilen PR öyküsü olan ama tedavi almamış gözlerin %54'ünde lattice benzeri değişiklikler, %34,7'ünde atrofik delikler ve %30,6'sında retina yırtığı görüldü. 363 gözün 140'ında (%38,6) retina dekolmanı meydana geldi. Çoğu regmatojen retina dekolmanı olarak izlendi. [70]

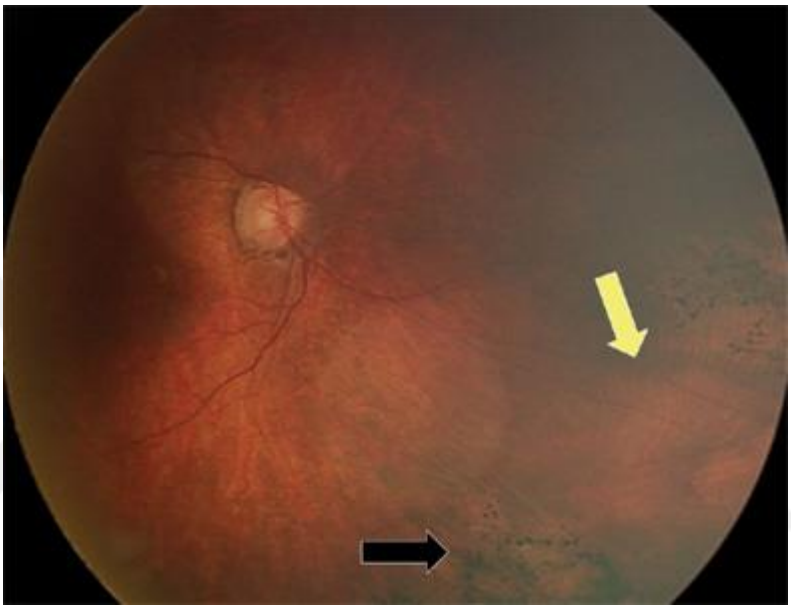

Şekil 9: Yetişkin PR ile ilişkili minimal periferik bulgular. Vasküler düzleşme (sarı ok) ve pigment lekelenmesi (siyah ok) [71]

2.3. OPTİK KOHERENS TOMOGRAFİ ANJİOGRAFİ

Optik koherens tomografi anjiografi (OKTA) 2014 yılında kullanılmaya başlanmış, retinal vaskülarizasyonu görüntülememizi sağlayan noninvaziv bir görüntüleme yöntemidir. [72]

1991 yılında retinanın histopatolojisi hakkında bilgiler veren, tomografik kesitler elde edilmesini sağlayan yeni bir görüntüleme yöntemi olarak optik koherens tomografi (OKT) tanımlandı. Çalışma prensibi ışığın retinaya gönderilerek farklı optik dokulardan gelen yansımanın

değerlendirilmesidir. OKT dokunun farklı katlarından yansıyan ışığın gecikmesini hesaplar. Işık normalde çok hızlı olduğu için gecikmeyi hesaplamada bir referans değere ihtiyaç duyulur. Işık göze ve referans aynasına gönderilir, yansıyan ışıktaki gecikme referans aynası verilerine göre ölçülür. [73]

OKTA, OKT görüntülemenin bir uzantısı olarak geliştirilmiştir. OKT görüntüleme, farklı retina konumlarında ardışık B-scan taramaları gerçekleştirerek bir 3 boyutlu görüntü küpü elde eder. Bununla birlikte, hareketi algılamak ve vasküler kontrast oluşturmak için aynı retina bölgesini birkaç kez tekrar tekrar görüntülemek gerekir. OKTA ardışık B-scan taramalar yaparak hareket kontrastını saptar ve damar yapısının üç boyutlu görüntülenmesini sağlar. Bu hareket kontrastı damar içindeki eritrosit hareketinden elde edilir. Damar içinde akan eritrositler nedeniyle meydana gelen sinyal değişikliklerini tespit etmek için yapısal görüntüler piksel piksel karşılaştırılır. Tekrarlanan B-scan taramaları arasındaki değişiklikler daha sonra bir hareket kontrast görüntüsü olarak görüntülenir. OKTA bu verileri birleştirerek mikro damar yapısının 3 boyutlu görselleştirilmesini sağlar ve farklı retinal katmanları bölümlere ayırarak ve fluoresan veya indosiyanin yeşili anjiyografiye (ICGA) benzer şekilde bir en face görünüm oluşturur.[74]

OKTA'nın fluoresin anjiografiye (FA) göre en önemli avantajı invaziv olmaması ve kontrast madde gerektirmemesidir. Bu sayede hafif alerjik reaksiyonlardan anafilaksiye kadar uzanan kontrast boya ile ilişkili risklerden korunulmuş olur. Renal yetmezlik gibi kontrast madde için göreceli kontrendikasyonları olan hastalar, herhangi bir sınırlama olmaksızın OKTA görüntülemeye tabi tutulabilir. Ayrıca damarlardan boya sızıntısı ile engellenmeyen yüksek kontrastlı görüntüler üretir ve bu da damar yapısının daha belirgin bir şekilde tanımlanmasına yol açar. Ayrıca OKTA, FA ve ICGA'ya kıyasla derin kapiller pleksus ve koroidin daha iyi görüntülenmesini sağlar. Hacimsel verilerin segmentasyonu, retinal kapiller pleksusların ayrı ayrı tanımlanmasına yol açarak, histolojik

çalışmalarınkine benzer detay ve çözünürlük sağlar. Çekimin diğer yöntemlere göre çok daha hızlı olması da çekim kolaylığı ve hasta uyumu açısından bir diğer avantajıdır. [72]

OKTA'nın birtakım kısıtlılıkları da vardır. Hareket kontrastı belirlemek için tek bir alanın birden çok taranması gerektiği için büyük tarama alanları için görüntüleme süresi uzar. Konvansiyonel anjiyografilerde daha geniş alanda değerlendirme yapılabilmektedir. Ayrıca tarama sayısı sabit olduğundan tarama alanı genişledikçe birim alana düşen ışın sayısı azalır ve buna bağlı olarak çözünürlükte düşüş olmaktadır. OKTA kan-retina bariyerinin bozulmasının belirteci olan sızıntıları değerlendiremez. Çekim sırasında göz hareketleri ve göz kırpma sebebiyle oluşan artefaktlar da sonuçları etkileyebilmektedir. Göz kırpmaya bağlı sinyal kesintisi yanlış negatif sonuçlara yol açarken, göz hareketleri ve bazı retinal non-vasküler lezyonlar artmış dekorelasyona yol açarak yanlış pozitif sonuca sebep olurlar. Algoritmalar ve görüntüleme yöntemleri, farklı cihaz üreticileri arasında önemli ölçüde farklılık gösterebilir. Bu nedenle, farklı enstrümanlar arasındaki sonuçları karşılaştırmak hatalı sonuçlara yol açabilir.[72,74]

III. GEREÇ VE YÖNTEM

Çalışmaya Ocak 2013-Ekim 2016 tarihleri arasında Manisa Celal Bayar Üniversitesi Tıp Fakültesi Göz Hastalıkları Anabilim Dalı'nda prematüre retinopatisi nedeniyle takibi ve tedavisi yapılan 40 çocuk dahil edildi. Çalışmaya katılan çocukların 20 tanesi PR nedeniyle lazer fotokoagulasyon almış olup "L-ROP", 20 tanesi de prematüre retinopatisi spontan regrese olmuş grup olup "R-ROP" olarak adlandırıldı. Bu gruplara yaş ve cinsiyet olarak benzer olan prematüre retinopatisi öyküsü olmayan prematüre çocuklar (doğum haftası <37 hafta) ile zamanında doğan (doğum haftası >37 hafta) çocuklar kontrol grubu olarak eklendi.

Çalışma için etik kurul onayı Manisa Celal Bayar Üniversitesi Tıp Fakültesi Etik Kurulu'nda, E-85252386-050.04.04-461508 sayılı karar sayısı ile alındı ve hastalardan aydınlatılmış onam formu alınarak, çalışma Helsinki Bildirgesi ilkelerine bağlı kalınarak yürütüldü.

3.1. DAHİL EDİLME VE DIŞLANMA KRİTERLERİ

Çalışmaya dahil edilme kriterleri,

- Prematüre Retinopatisi tanısı ile hastanemizde düzenli takibi yapılabilen, lazer fotokoagulasyon monoterapisi almış ya da spontan regrese olmuş hastalar
- OKTA çekimi için yeterli kooperasyonu sağlayabilen ve çekim kalitesinin Q5 ve üstünde elde edilebildiği hastalar

Çalışmadan Dışlanma Kriterleri,

- OKTA çekimi için yeterli kooperasyonun sağlanamaması, göz kırpma ve yetersiz fiksasyon nedeniyle çekim kalitesinin düşük olması
- Makula vasküler yapısını etkileyebilecek ek retinal hastalık olması
- Görme keskinliğine etki edebilecek santral sinir sistemi hastalığını olması
- Hem intravitreal enjeksiyon hem de lazer fotokoagulasyon tedavisi uygulanmış hastalar
- Refraksiyon kusuru 6.00 diyoptri miyop ya da 6.00 diyoptri hipermetrop üzerinde olan hastalar

3.2. YENİDOĞAN DÖNEMİNDE TARAMA MUAYENESİ

Yenidoğan döneminde tarama için Türkiye Pramtüre Retinopatisi Rehberi tarama kriterleri esas alındı. Tüm muayeneler PR konusunda deneyimli aynı göz uzman hekimi tarafından yapıldı. Aileler sözel ve yazılı olarak bilgilendirilmiş ve muayene için onam alındı.

Muayeneye başlamadan bir saat önce her iki göze %0,5'lik tropikamid ve %2,5'lik fenilefrin damla onar dakika arayla üç kez damlatıldı. Dilatasyonun iyi olduğuna emin olunduktan sonra muayene odasına alınmış ve deneyimli bir hemşire tarafından kolları ve başı sabitlenerek sırt üstü yatar pozisyona getirildi. Topikal %0,5'lik proparakain hidroklorid damlatılarak lokal anestezi sağlanmış ve steril kapak spekulumu takıldı. Ön segment muayenesinden sonra 28 D lens yardımıyla önce optik disk ve makula, plus hastalık varlığı değerlendirildi ardından steril indentör ile periferik retina kontrolü yapıldı. Tüm muayene bulguları ICROP (The International Classification of Retinopathy of Prematurity) çalışmasına göre sınıflandırılmış ve not edildi.

Damarları ora serrataya ulaşmamış bebeklerde damarlanma eğer zon 3'te ise üç haftada bir, zon 2'de ise iki haftada bir, zon 1'de ise

haftada bir, retinopati varlığında ise evre ve lokalizasyona göre takibe devam edildi. Zon 1'de evre 1-2 PR, Zon 2'de evre 3 PR ve Zon 2'de evre 2 PR varlığında haftada 1 ve daha sık muayene planlandı. Maturasyonu tamamlanmış retinalar takipten çıkarıldı ve 12. ayda refraksiyon, şaşılık, fundus muayenesi için kontrole çağrıldı. ETROP (Early Treatment for Retinopathy of Prematurity) çalışmasına göre Zon 2'de evre 2 veya 3 PR ve plus hastalık, Zon 1'de evre 1 veya 2 PR ve plus hastalık, Zon 1'de evre 3 PR, APROP (agresif posterior PR) durumlarında 72 saat içinde tedavi planlandı. Tedavi seçiminin kararı bebeğin genel durumuna ve retinopatinin şiddetine göre verildi.

Lazer fotokoagulasyon ailelerden onam alınarak ameliyathanede genel anestezi altında uygulandı. İridex (Oculight SL, CA USA 94043) cihazıyla PR hattının gerisine yarım spottan az boşluk bırakarak uygulandı.

İntravitreal bevacizumab tedavisi APROP ve zon 1 veya zon 2 posteriorda yerleşimli plus hastalığın eşlik ettiği olgulara daha ön planda tercih edildi. Ailelerden onam alındıktan sonra genel anestezi altında ameliyathanede uygulandı. Bevacizumab enjeksiyonu 0,625 mg/0,025 ml dozunda limbustan 1 mm geriye 30 G iğne ile yapıldı.

Hastaların dosyalarından doğum haftası, doğum ağırlığı, PR evresi ve zonu, plus hastalık varlığı/yokluğu, uygulanan tedavi kaydedildi.

3.3. OFTALMOLOJİK MUAYENE

Tüm hastalara detaylı oftalmolojik muayene yapıldı. En iyi düzeltilmiş görme keskinliği (EİDGK) snellen eşeli ile alınıp ondalık değer olarak kaydedildi. Hastalar refraksiyon bozukluğu, ambliyopi, şaşılık açısından değerlendirildi. Sikloplejı için 10 dakika ara ile 3 kez %1 siklopentolat hidroklorür damla uygulandı. Sikloplejik refraksiyon değerleri

kaydedildi. Yarıklı lamba ile biyomikroskobik muayene ve 90 D lens ile ayrıntılı fundus bakısı yapıldı.

3.4. OKTA ÇEKİMİ

Avanti RTVue XR AngioVue (Optovue, Inc., Freemont, CA, ABD) cihazı ile 6x6 mm HD Anjio Retina OKTA ölçümleri yapıldı. 840 nm dalga boyunda ışıkla saniyede 70.000 A-scan tarama hızında görüntüler alındı ve bu görüntüler birleştirilerek B-scan görüntüler elde edildi. Otomatik takip özelliği ile hareket artefaktların minimalize edilmesi amaçlandı.

OKTA cihazı makülayı otomatik olarak; fovea merkezli 1mm-3mm-6mm çaplarında iç içe 3 daireye ayırdı. Sırasıyla en içteki daire foveayı, bu alan ile bir dışındaki ortanca daire arasındaki alan parafoveayı, parafovea ile en dıştaki daire arasındaki alan ise perifoveayı temsil etmektedir. Cihazda var olan yazılım ile otomatik segmentasyon modu seçilerek retina katmanları en-face kesitler halinde incelendi. Yüzeyel kapiller pleksus damar yoğunluğu (YKP-VD) ve derin kapiller pleksus damar yoğunluğu (DKP-VD) yüzde cinsinden ölçüldü. Fovea, parafovea, perifovea ve tüm makulayı içeren whole ölçüm sonuçları incelendi. Santral maküla kalınlığı (SMK) otomatik olarak ölçüldü.

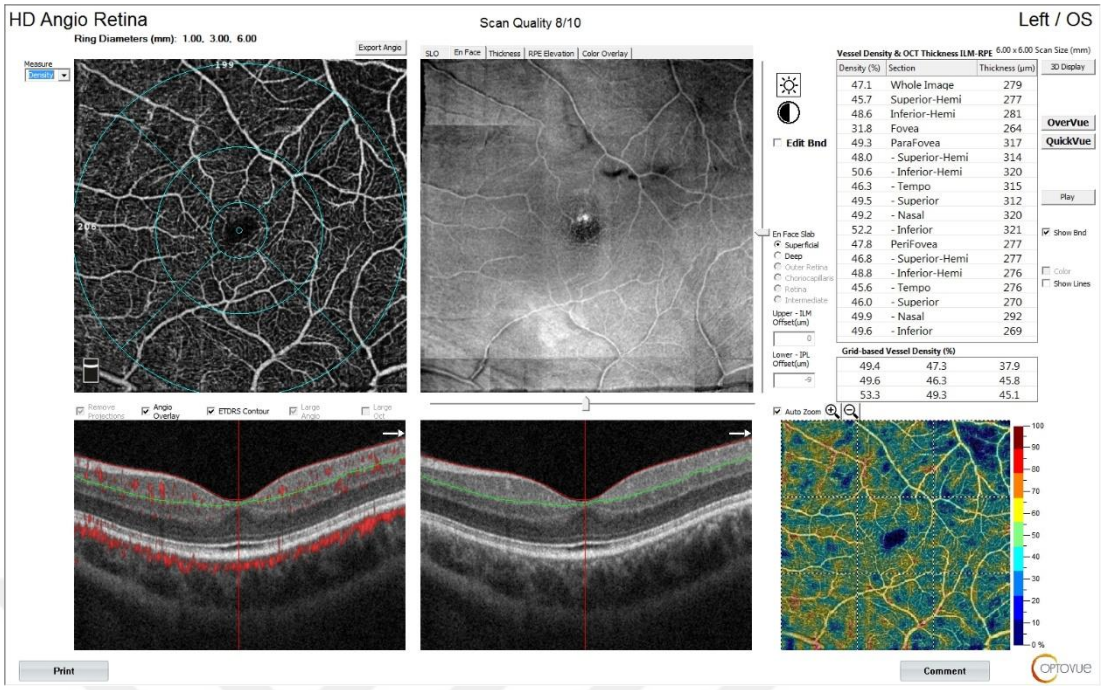

Şekil 10: OKTA HD Angio Retina 6x6 mm taramasında YKP damar yoğunluğu analizi

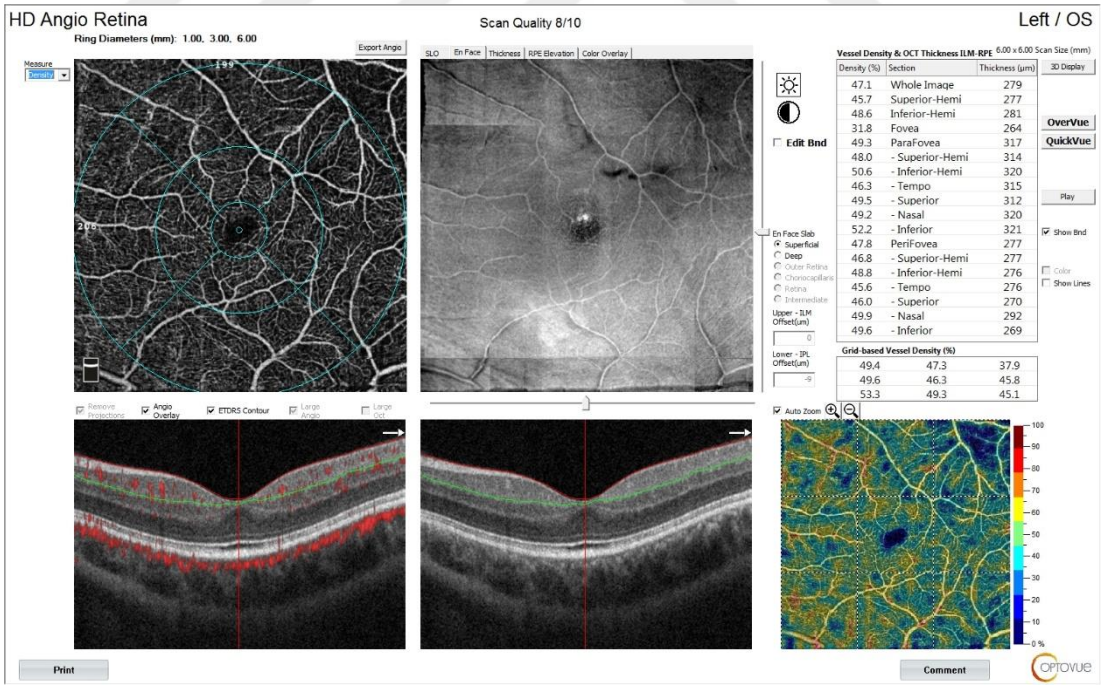

Şekil 11: OKTA HD Angio Retina 6x6 mm taramasında DKP damar yoğunluğu analizi

Cihazdaki FAZ bölümü seçilerek foveal avasküler zon ile ilgili parametreler elde edildi. FAZ sınırları cihazda mevcut yazılım yardımıyla otomatik olarak ölçüldü ve cihaz tarafından yanlış belirlenen ölçümlerde manuel olarak tekrar işaretlendi. Yine otomatik yazılımla mm² cinsinden FAZ alanı, mm cinsinden FAZ çevresi (perimetri) ve yüzde olarak FAZ çevresi 300 mikronluk alandaki damar yoğunluğu (FD) ölçüldü.



Şekil 12: L-ROP grubu bir gözde OKTA FAZ analizi

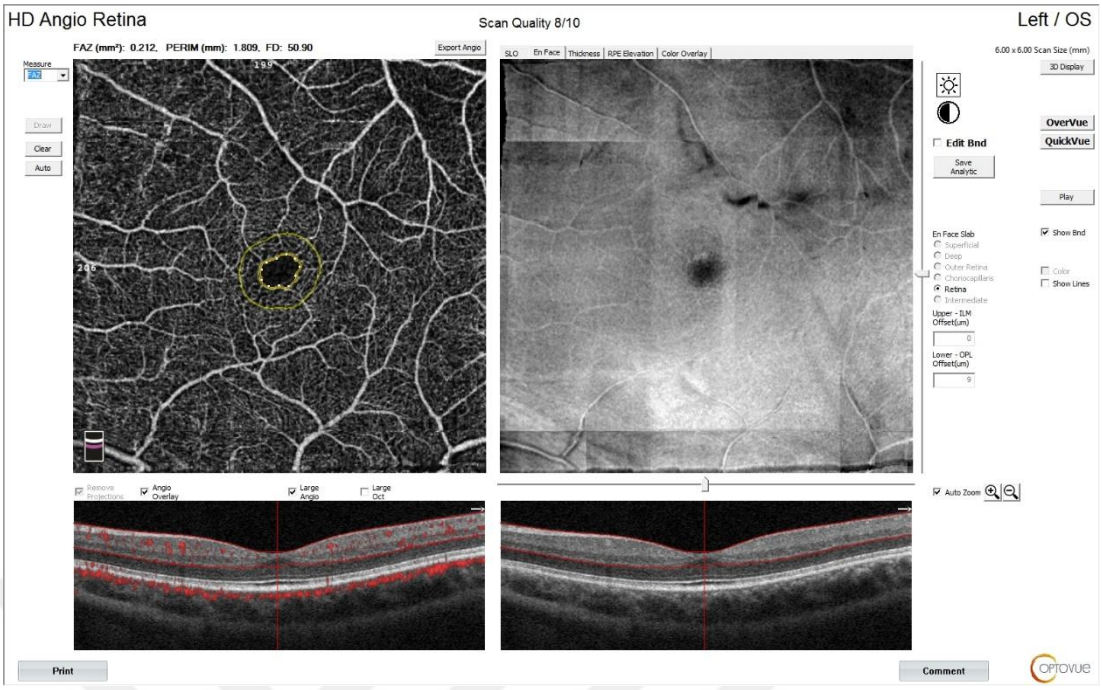

Şekil 13: Kontrol grubu bir gözde OKTA FAZ analizi

Subfoveal koroid kalınlığı (SFKK), OKTA cihazının spektral domain OKT (SD-OKT) raster modülü seçilerek çekilen görüntülerde subfoveal bölgeden manuel olarak ölçüldü. Yine aynı görüntülerden fovea çapı ve foveal çukurluğun derinliği manuel olarak ölçüldü. İç limitan membran varlığı not edildi.

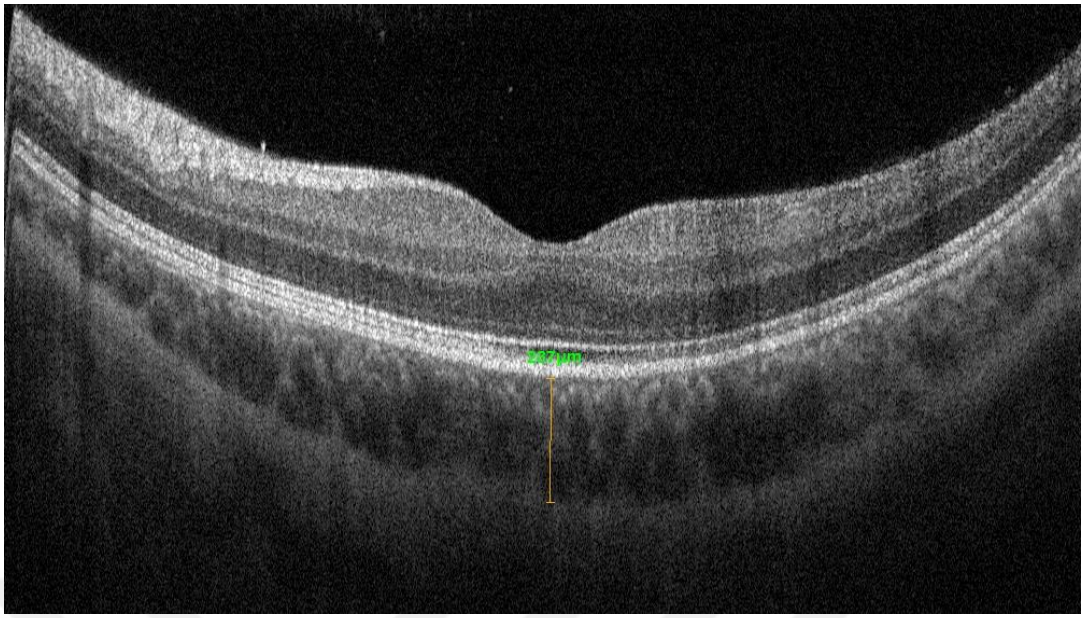

Şekil 14: Subfoveal koroid kalınlığı manuel ölçümü

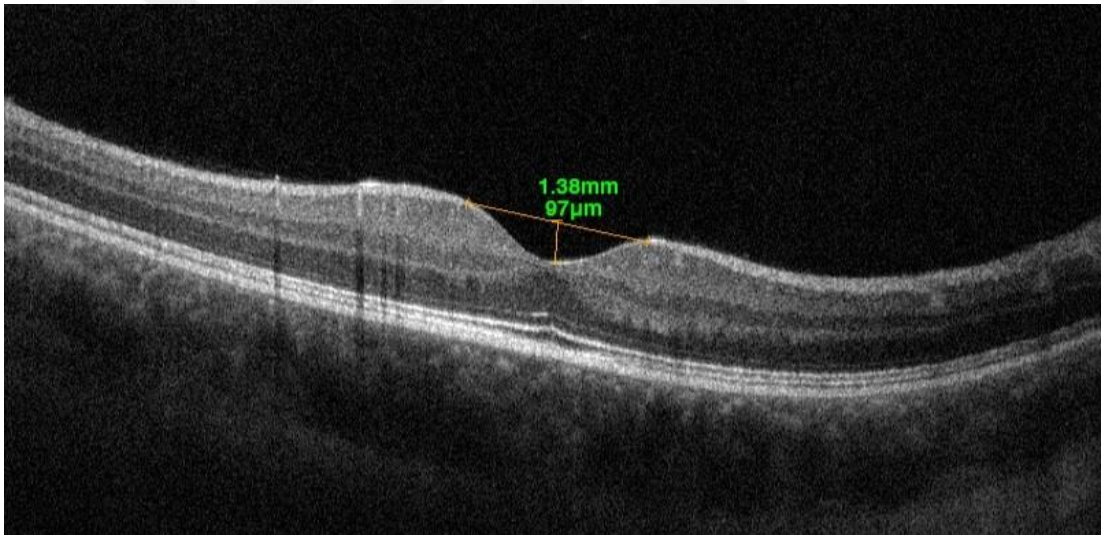

Şekil 15: Foveal çukur derinliği ve fovea çapı manuel ölçümü

3.5. İSTATİKSEL ANALİZ

Bu çalışmanın istatistik analizleri SPSS 24 (SPSS Inc. Chicago, IL, USA) paket programı ile yapıldı. Değişkenlerin normal dağılıma uygunluğu Shapiro Wilk testi kullanılarak incelendi. Normal dağılım gösteren parametrelerde gruplar arası karşılaştırma Tek Yönlü Varyans Analizi (ANOVA) testi ile yapıldı, gruplar arası farklılık bulunan durumlarda post-hoc karşılaştırmalar için Bonferroni testi yapıldı. Normal dağılım göstermeyen parametrelerin gruplar arası karşılaştırılmasında Kruskal Wallis testi yapıldı istatiksel olarak anlamlı fark çıkan durumlarda ikili karşılaştırma Bonferroni düzeltmesi ile değerlendirildi. Korelasyon çözümlemelerinde sürekli değişkenlerden normal dağılıma uyanlarda Pearson korelasyon testi, normal dağılıma uymayanlarda Spearman korelasyon testi kullanıldı. Nominal değişkenler ise Pearson ki-kare / Fisher Exact Test ile değerlendirildi. P değeri <0,05 istatistiksel olarak anlamlı kabul edildi. Tanımlayıcı istatistikler dağılımı normal olan değişkenler için ortalama ± standart sapma, dağılımı normal olmayan değişkenler için ortanca (minimum-maksimum), nominal değişkenler için ise kişi sayısı (n) ve (%) olarak gösterildi.

IV. BULGULAR

Çalışmaya Celal Bayar Üniversitesi Göz Hastalıkları Anabilim Dalı'nda takip edilip PR tanısı konan ve LFK uygulanan 20 hastanın 35 gözü, tedavisiz regrese olan 20 hastanın 35 gözü, takiplerinde PR gelişmeyen prematüre bebeklerden 20 hastanın 38 gözü dahil edildi. Ayrıca term doğan sağlıklı 21 hastanın 37 gözü de kontrol grubu olacak şekilde toplam 4 grup oluşturuldu. L-ROP grubundaki çocukların 5'i kadın 15'i erkek, R-ROP gurubundaki çocukların 10'u kadın 10'u erkek, prematüre grubundaki çocukların 10'u kadın 10'u erkek, kontrol grubundaki çocukların 9'u kadın 12'si erkek olup gruplar arasında cinsiyet açısından anlamlı bir fark saptanmadı (p=0,076). Yaş ortalamaları L-ROP grubunda 7,95±1,39, R-ROP grubunda 7,05±0,87, prematüre grubunda 8,35±2, kontrol grubunda ise 9,14±1,82'ydi. (p<0,001)

Çalışmaya dahil edilen çocukların dosyaları geriye dönük olarak incelendi. Doğum haftası, doğum ağırlığı, tespit edilen PR evresi ve zonu not edildi. Doğum haftası ortalaması L-ROP grubunda 29,05±2,99 hafta, R-ROP grubunda 30,55±1,85 hafta, prematüre grubunda 30,5±1,88 hafta, kontrol grubunda ise 39,33±1 hafta olarak izlendi (p<0,001). Doğum ağırlığı ortalaması ise L-ROP grubunda 1274,75±394,43 gram, R-ROP grubunda 1557,5±349,65 gram, prematüre grubunda 1572,5±353,37 gram, kontrol grubunda 3390,95±221,98 gram olarak tespit edildi (p<0,001). PR tespit edilen çocuklardan L-ROP grubunda 35 gözün 16'sında (%45,7) evre 1, 17'sinde (%48,5) evre 2, 1'inde (%2,8) evre 3, 31'inde (%2,8) APROP; R-ROP grubunda ise 35 gözün 33'ünde (%94,2) evre 1, 2'sinde (%5,7) evre 2 PR mevcuttu. L-ROP grubunda 33 gözde (%94,2) zon 2'de, 2 gözde (%5,7) zon 3'te, R-ROP grubunda 15 gözde (%42,8) zon 2'de 20 gözde (57,1) zon 3'te PR olduğu izlendi.

En iyi düzeltilmiş görme keskinliği (EİDGK) ortalaması L-ROP grubunda 0,83±0,193, R-ROP grubunda 0,98±0,058, prematüre grubunda

0,95±0,093, kontrol grubunda 0,99±0,026 olarak bulundu. EİDGK L-ROP grubunda diğer gruplara göre anlamlı olarak düşük bulundu (p<0,001). Diğer gruplar arasında fark yoktu. Sferik ekivalan (SE) ortalamaları L-ROP grubunda -2,225±1,41, R-ROP grubunda -0,631±0,56, prematüre grubunda -0,837±1,11, kontrol grubunda -0,72±0,66 olup L-ROP grubu ile diğer gruplar arasında SE açısından anlamlı fark bulundu (p<0,001). Grupların demografik özellikleri Tablo 2'de özetlenmiştir.

Tablo 2: Grupların demografik özellikleri

	L-ROP	R-ROP	Prematüre	Kontrol	p
Yaş	7,95±1,39	7,05±0,87	8,35±2	9,14±1,82	
EİDGK	0,83±0,193	0,98±0,058	0,95±0,093	0,99±0,026	**<0,001**
SE	2,225±1,41	0,631±0,56	0,837±1,11	0,72±0,66	**<0,001**
Doğum haftası	29,05±2,99	30,55±1,85	30,5±1,88	39,33±1	**<0,001**
Doğum ağırlığı (gr)	1274,75± 394,4	1557,5± 349,6	1572,5± 353,3	3390,95± 221,9	**<0,001**

EİDGK: en iyi düzeltilmiş görme keskinliği, SE: sferik ekivalan, L-ROP: lazer uygulanan, R-ROP: spontan regrese, p: anlamlılık derecesi

Yüzeyel kapiller pleksus damar yoğunluğu (YKP-VD) fovea, parafovea, perifovea ve tüm makulayı temsil eden whole alanlarında gruplar arasında anlamlı olarak farklı izlendi. Foveada YKP-VD ortalaması L-ROP grubunda 36,1±5,82, R-ROP grubunda 31,2±6,07, prematüre grubunda 26,9±4,91, kontrol grubunda 24,6±5,4 olarak saptandı (p<0,001). Gruplar arası ikili karşılaştırmada fovea YKP-VD, L-ROP grubunda R-ROP grubuna göre (p=0,006), prematüre grubuna göre (p<0,001) ve kontrol grubuna göre (p<0,001) anlamlı olarak daha yüksek, R-ROP grubunda da prematüre (p=0,006) ve kontrol grubuna (p<0,001) göre anlamlı olarak yüksek olup prematüre ve kontrol grubu arasında anlamlı bir fark saptanmadı (p=0,18). Parafovea YKP-VD ortalaması L-ROP grubunda 51,58±4,42, R-ROP grubunda 52,36±3,67, prematüre grubunda 51,13±2,26, kontrol grubunda 55,01±3,81 olup (p=0,001) gruplar arası karşılaştırmada sırasıyla L-ROP ve R-ROP gruplarında

prematüre (p=0,014, p=0,035) ve kontrol gruplarına (p=0,001, p=0,003) göre anlamlı olarak düşük olup L-ROP ile R-ROP grupları (p=0,735) ve prematüre ve kontrol grupları (p=0,356) arasında anlamlı fark izlenmedi. Perifovea YKP-VD ortalaması L-ROP grubunda 49,95±3,97, R-ROP grubunda 51,3±2,86, prematüre grubunda 52,46±2,13, kontrol grubunda 52,07±2,84 olup (p=0,021) gruplar arası ikili karşılaştırmada sadece L-ROP grubunda prematüre (p=0,004) ve kontrol grubuna (p=0,014) göre anlamlı olarak düşük tespit edilip diğer gruplar arasında anlamlı fark saptanmadı. Tüm makulayı temsil eden whole alanında YKP-VD ortalaması L-ROP grubunda 49,78±3,69, R-ROP grubunda 50,98±2,65, prematüre grubunda 51,72±2,07, kontrol grubunda 51,58±2,6 olup (p=0,099) gruplar arası karşılaştırmada L-ROP grubunda prematüre (p=0,022) ve kontrol grubuna (p=0,043) göre düşük saptandı diğer gruplar arasında istatistiksel olarak anlamlı fark saptanmadı. YKP-VD ortalamaları Tablo 3'te, gruplar arası post hoc analizleri Tablo 4'da özetlenmiştir.

Tablo 3: Yüzeyel kapiller pleksus damar yoğunluğu ortalamaları

	L-ROP	R-ROP	Prematüre	Kontrol	p
Fovea (%)	36,1±5,82	31,2±6,07	26,9±4,91	24,6±5,4	**<0,001**
Parafovea (%)	51,58±4,42	52,36±3,67	51,13±2,26	55,01±3,81	**0,001**
Perifovea (%)	49,95±3,97	51,3±2,86	52,46±2,13	52,07±2,84	**0,021**
Whole (%)	49,78±3,69	50,98±2,65	51,72±2,07	51,58±2,6	0,099

L-ROP: lazer uygulanan, R-ROP: spontan regrese, p: anlamlılık derecesi (Anlamlı sonuçlar koyu olarak yazılmıştır.)

Tablo 4: Yüzeyel kapiller pleksus damar yoğunluğu gruplar arası ikili karşılaştırma

	Fovea	Parafovea	Perifovea	Whole
L-ROP-R-ROP	**0,006**	0,735	0,124	0,460
L-ROP-prematüre	**<0,001**	**0,014**	**0,004**	**0,022**
L-ROP-kontrol	**<0,001**	**0,001**	**0,014**	**0,043**
R-ROP-prematüre	**0,006**	**0,035**	0,188	1
R-ROP-kontrol	**<0,001**	**0,003**	0,365	1
Prematüre-kontrol	0,180	0,356	0,681	1

L-ROP: lazer uygulanan, R-ROP: spontan regrese (Anlamlı sonuçlar koyu olarak yazılmıştır.)

Derin kapiller pleksus damar yoğunluğu (DKP-VD) fovea, parafovea, perifovea ve tüm makulayı temsil eden whole alanlarında gruplar arasında anlamlı olarak farklı izlendi. Foveada DKP-VD ortalaması L-ROP grubunda 48,09±6,48, R-ROP grubunda 46,68±6,16, prematüre grubunda 43,39±4,62, kontrol grubunda 42,2±5,24 olarak saptandı (p<0,001). Gruplar arası ikili karşılaştırmada fovea DKP-VD, L-ROP grubunda prematüre grubuna göre (p<0,001) ve kontrol grubuna göre (p<0,001) anlamlı olarak daha yüksek olup R-ROP grubuna (p=0,298) göre istatiksel olarak anlamlı fark saptanmadı. R-ROP grubunda da prematüre (p=0,007) ve kontrol grubuna (p=0,001) göre anlamlı olarak yüksek olup prematüre ve kontrol grubu arasında anlamlı bir fark saptanmadı (p=0,569). Parafovea DKP-VD ortalaması L-ROP grubunda 52,61±5,4, R-ROP grubunda 55,68±3,69, prematüre grubunda 56,47±3,06, kontrol grubunda 56,31±5,14 olup (p=0,01) gruplar arası karşılaştırmada sırasıyla L-ROP grubunda prematüre (p=0,019) ve kontrol grubuna (p=0,02) göre anlamlı olarak düşük olup diğer gruplar arasında anlamlı fark izlenmedi. Perifovea DKP-VD ortalaması L-ROP grubunda 50,63±6,85, R-ROP grubunda 52,08±5,29, prematüre grubunda 54,48±4,17, kontrol grubunda 52,07±2,84 olup (p=0,035) gruplar arası ikili karşılaştırmada L-ROP ve R-ROP gruplarında prematüre (p=0,009,

p=0,038) grubuna göre anlamlı olarak düşük tespit edildi, L-ROP grubu ile kontrol grubu arasında anlamlılık derecesi 0,061 olup düşük düzeyde anlamlı kabul edilebilir diğer gruplar arasında anlamlı fark saptanmadı. Tüm makulayı temsil eden whole alanında DKP-VD ortalaması L-ROP grubunda 49,78±3,69, R-ROP grubunda 50,98±2,65, prematüre grubunda 51,72±2,07, kontrol grubunda 51,58±2,6 olup (p=0,011) gruplar arası karşılaştırmada L-ROP grubunda prematüre (p=0,022) ve kontrol grubuna (p=0,043) göre ve R-ROP grubunda prematüre grubuna (p=0,036) göre düşük saptandı diğer gruplar arasında istatistiksel olarak anlamlı fark saptanmadı. DKP-VD ortalamaları Tablo 5'te, gruplar arası post hoc analizleri Tablo 6'da özetlenmiştir.

Tablo 5: Derin kapiller pleksus damar yoğunluğu ortalamaları

	L-ROP	R-ROP	Prematüre	Kontrol	p
Fovea (%)	48,09±6,48	46,68±6,16	43,39±4,62	42,2±5,24	**<0,001**
Parafovea (%)	52,61±5,4	55,68±3,69	56,47±3,06	56,31±5,14	**0,01**
Perifovea (%)	50,63±6,85	52,08±5,29	54,48±4,17	52,07±2,84	**0,035**
Whole (%)	49,78±3,69	50,98±2,65	51,72±2,07	51,58±2,6	**0,011**

L-ROP: lazer uygulanan, R-ROP: spontan regrese, p: anlamlılık derecesi (Anlamlı sonuçlar koyu olarak yazılmıştır.)

Tablo 6: Derin kapiller pleksus damar yoğunluğu gruplar arası ikili karşılaştırma

	Fovea	Parafovea	Perifovea	Whole
L-ROP-R-ROP	0,298	0,243	0,589	0,270
L-ROP-prematüre	**<0,001**	**0,019**	**0,009**	**0,022**
L-ROP-kontrol	**<0,001**	**0,020**	**0,061**	**0,043**
R-ROP-prematüre	**0,007**	1	**0,038**	**0,036**
R-ROP-kontrol	**0,001**	1	0,185	0,434
Prematüre-kontrol	0,569	1	0,464	0,184

L-ROP: lazer uygulanan, R-ROP: spontan regrese (Anlamlı sonuçlar koyu olarak yazılmıştır.)

Foveal avasküler zon analizlerinde FAZ alanı, Perimetri (FAZ alanı çevresi uzunluğu) ve FD (FAZ çevresinde 300 mikron uzaklıkta bir daire ile çevrelenmiş alandaki damar yoğunluğu) verileri elde edildi. FAZ alanı ortalaması L-ROP grubunda 0,143±0,07 mm², R-ROP grubunda 0,149±0,05 mm², prematüre grubunda 0,214±0,05 mm², kontrol grubunda ise 0,233±0,07 mm² olarak izlendi (p<0,001). Perimetri ortalaması L-ROP grubunda 1,668±0,38 mm, R-ROP grubunda 1,721±0,37 mm, prematüre grubunda 1,917±0,26 mm, kontrol grubunda 1,937±0,38 mm olarak saptandı (p=0,002). FD ortalaması ise L-ROP grubunda 51,87±2,84, R-ROP grubunda 50,43±3,57, prematüre grubunda 53,19±3,38, kontrol grubunda 55,79±4,93 olarak tespit edildi (p<0,001). FAZ analizleri Tablo 7'de özetlenmiştir. FAZ alanı L-ROP grubunda prematüre (p‹0,001) ve kontrol grubuna (p‹0,001) göre anlamlı daha düşük bulundu. R-ROP grubunda da prematüre(p‹0,001) ve kontrol grubuna (p‹0,001) göre anlamlı olarak düşük olmakla beraber L-ROP ve R-ROP grubu (p=0,454) ve prematüre ile kontrol grubu (p=0.565) arasında anlamlı fark yoktu. Perimetri ve FD ölçümleri de benzer şekilde L-ROP ve R-ROP gruplarında prematüre ve kontrol gruplarına göre anlamlı olarak düşük olarak izlendi. Posthoc analizler Tablo 8'de özetlenmiştir.

Tablo 7: Foveal avasküler zon analizleri

	L-ROP	R-ROP	Prematüre	Kontrol	p
FAZ (mm²)	0,143±0,07	0,149±0,05	0,214±0,05	0,233±0,07	**<0,001**
Perimetri (mm)	1,668±0,38	1,721±0,37	1,917±0,26	1,937±0,38	**0,002**
FD (%)	51,87±2,84	50,43±3,57	53,19±3,38	55,79±4,93	**<0,001**

L-ROP: lazer uygulanan, R-ROP: spontan regrese, FAZ: foveal avasküler zon alanı, FD: FAZ çevresinde 300 mikron uzaklıkta bir daire ile çevrelenmiş alandaki damar yoğunluğu, p: anlamlılık derecesi (Anlamlı sonuçlar koyu olarak yazılmıştır.)

Tablo 8: FAZ analizleri gruplar arası ikili karşılaştırma

	FAZ	Perimetri	FD
L-ROP-R-ROP	0,454	0,624	0,187
L-ROP-prematüre	**<0,001**	**0,001**	0,147
L-ROP-kontrol	**<0,001**	**0,001**	**<0,001**
R-ROP-prematüre	**<0,001**	**0,006**	**0,005**
R-ROP-kontrol	**<0,001**	**0,004**	**<0,001**
Prematüre-kontrol	0.565	0,893	**0,036**

L-ROP: lazer uygulanan, R-ROP: spontan regrese, FAZ: foveal avasküler zon alanı, FD: FAZ çevresinde 300 mikron uzaklıkta bir daire ile çevrelenmiş alandaki damar yoğunluğu (Anlamlı sonuçlar koyu olarak yazılmıştır.)

Santral makula kalınlığı (SMK) ortalaması L-ROP grubunda 292,97±27,05 µm, R-ROP grubunda 267,77±21,06 µm, prematüre grubunda 248,21±20,67 µm ve kontrol grubunda 247,92±13,29 µm olarak hesaplandı. (Tablo 9) L-ROP grubunda R-ROP (p=0,003), prematüre (p<0,001) ve kontrol gruplarına (p<0,001) göre anlamlı olarak yüksek saptandı. R-ROP grubunda da prematüre (p=0,001) ve kontrol grubuna (p<0,001) göre yüksek olup prematüre ve kontrol grupları arasında fark yoktu (p=0,627). SMK posthoc analizleri Tablo 10'da özetlenmiştir.

Tablo 9: Santral makula kalınlığı ortalamaları

	L-ROP	R-ROP	Prematüre	Kontrol	p
SMK (µm)	292,97±27,05	267,77±21,06	248,21±20,67	247,92±13,29	**<0,001**

L-ROP: lazer uygulanan, R-ROP: spontan regrese, SMK: santral makula kalınlığı, p: anlamlılık derecesi (Anlamlı sonuçlar koyu olarak yazılmıştır.)

Tablo 10: SMK gruplar arası ikili kıyaslama

	SMK
L-ROP-R-ROP	**0,003**
L-ROP-prematüre	**<0,001**
L-ROP-kontrol	**<0,001**
R-ROP-prematüre	**0,001**
R-ROP-kontrol	**<0,001**
Prematüre-kontrol	0,627

L-ROP: lazer uygulanan, R-ROP: spontan regrese, SMK: santral makula kalınlığı (Anlamlı sonuçlar koyu olarak yazılmıştır.)

Subfoveal koroid kalınlığı (SFKK) ortalaması L-ROP grubunda 246,71±63,67 µm, R-ROP grubunda 268,37±34,61 µm, prematüre grubunda 263,77±34,64 µm ve kontrol grubunda 270,28±82,43 µm olarak hesaplandı. Gruplar arasında SFKK açısından istatistiksel olarak anlamlı fark saptanmadı (p=0,301). (Tablo 11)

Tablo 11: Subfoveal koroid kalınlığı ortalamaları

	L-ROP	R-ROP	Prematüre	Kontrol	p
SFKK (µm)	246,71±63,67	268,37±34,61	263,77±34,64	270,28±82,43	0,301

L-ROP: lazer uygulanan, R-ROP: spontan regrese, SFKK: subfoveal koroid kalınlığı, p: anlamlılık derecesi

Fovea çapı ortalaması L-ROP grubunda 1,408±0,34 mm, R-ROP grubunda 1,579±0,18 mm, prematüre grubunda 1,615±0,19 mm ve kontrol grubunda 1,553±0,17 mm olup L-ROP grubunda R-ROP (p=0,001), prematüre (p<0,001), kontrol grubuna (p=0,004) göre anlamlı olarak düşük bulundu. Diğer gruplar arasında ikili karşılaştırmalarda anlamlı farklılık saptanmamıştır.

Foveal çukur derinliği ortalaması L-ROP grubunda 65,74±31,74 µm, R-ROP grubunda 91,26±18,67 µm, prematüre grubunda 104,32±21,55 µm ve kontrol grubunda 120,55±21,43 µm olarak ölçüldü.

L-ROP grubunda R-ROP grubuna (p=0,011), prematüre grubuna (p<0,001) ve kontrol grubuna (p<0,001) göre anlamlı olarak düşük bulundu. R-ROP grubunda da prematüre (p=0,011) ve kontrol grubuna (p<0,001) göre, prematüre grubunda da kontrol grubuna (p=0,012) göre anlamlı olarak düşüktü.

Tablo 12: Foveal çukur analizleri

	L-ROP	R-ROP	Prematüre	Kontrol	p
Fovea çapı (µm)	1,408±0,34	1,579±0,18	1,615±0,19	1,553±0,17	**<0,001**
Çukur derinliği (µm)	65,74± 31,74	91,26± 18,67	104,32± 21,55	120,55± 21,43	**<0,001**

L-ROP: lazer uygulanan, R-ROP: spontan regrese, SFKK: subfoveal koroid kalınlığı, p: anlamlılık derecesi (Anlamlı sonuçlar koyu olarak yazılmıştır.)

İç limitan membran persistansı incelendi. L-ROP grubundaki gözlerden 30'unda (%85,7) mevcut olup 5'inde (%14,2) mevcut değildi. R-ROP grubundaki gözlerden 21'inde (%60) mevcut olup 14'ünde (%40) mevcut değildi. Prematüre grubunda 24'ünde (%64,8) mevcut olup 13'ünde (%35,1) mevcut değildi. Kontrol grubunda ise 14'ünde (%37,8) mevcut olup 23'ünde (%62,1) mevcut değildi.

Tüm grupları içeren korelasyon çalışmasında DA ile YKP-VD whole (p=0,019), DKP-VD whole (p=0,004), FAZ alanı (p<0,001), foveal çukur derinliği (p<0,001), fovea çapı (p=0,056) arasında zayıf bir pozitif korelasyon; PR evresi (p=0,003), YKP-VD fovea (p<0,001), DKP-VD fovea (p=0,002), SMK (p<0,001) arasında orta güçte negatif korelasyon mevcut olup PR zon (p=0,607) ve SFKK (p=0,754) ile korelasyon izlenmedi. DH ile YKP-VD whole (p=0,036), DKP-VD whole (p=0,009), FAZ alanı (p<0,001), foveal çukur derinliği (p<0,001), fovea çapı (p=0,016) arasında zayıf bir pozitif korelasyon, PR evresi (p=0,016), YKP-VD fovea (p<0,001), DKP-VD fovea (p=0,001), SMK (p<0,001) arasında

orta güçte negatif korelasyon mevcut olup PR zon (p=0,674), SFKK (p=0,07) arasında korelasyon izlenmedi.

PR evresi ile SMK (p=0,01) arasında zayıf bir pozitif korelasyon, EİDGK (p=0,004), DKP-VD whole (p=0,023), foveal çukur derinliği (p=0,004), fovea çapı (p=0,018) arasında zayıf bir negatif korelasyon saptandı; YKP-VD whole (p=0,586), YKP-VD fovea (p=0,026), DKP-VD fovea (p=0,711), SFKK (p=0,978), FAZ alanı (p=0,624), perimetri (p=0,771), FD (p=0,874) arasında korelasyon bulunmadı.

Tablo 13: Demografik verilerin tüm gruplarda korelasyon incelemesi

		YKP-VD fovea	YKP-VD whole	DKP-VD fovea	DKP-VD whole	SMK	FAZ alanı	FÇD	Fovea çapı
DH	r:	-0,451	0,174	-0,279	0,217	-0,389	0,397	0,579	0,192
	p:	**<0,001**	**0,036**	**0,001**	**0,009**	**<0,001**	**<0,001**	**<0,001**	**0,016**
DA	r:	-0,432	0,195	-0,257	0,240	-0,454	0,312	0,512	0,153
	p:	**<0,001**	**0,019**	**0,002**	**0,004**	**<0,001**	**<0,001**	**<0,001**	**0,056**
PR evre	r:	-0,061	-0,332	0,046	-0,278	0,311	-0,061	-0,332	-0,276
	p:	0,026	0,586	0,711	**0,023**	**0,010**	0,624	**0,004**	**0,018**

DH: doğum haftası, DA: doğum ağırlığı, PR: prematüre retinopatisi, YKP-VD: yüzeyel kapiller pleksus damar yoğunluğu, DKP-VD: derin kapiller pleksus damar yoğunluğu, SMK: santral makula kalınlığı, FAZ: foveal avasküler zon, FÇD: foveal çukur derinliği, r: korelasyon katsayısı, p: anlamlılık derecesi (İstatiksel olarak anlamlı sonuçlar koyu işaretlendi.)

EİDGK ile PR evresi, YKP-VD fovea, YKP-VD whole, DKP-VD whole, SMK, ile zayıf bir negatif korelasyon, DA, DH, FÇD, fovea çapı, FAZ, FD arasında zayıf bir pozitif korelasyon mevcut olup DKP-VD fovea, SFKK, perimetri arasında korelasyon bulunamadı. Tablo 14'te özetlendi.

Tablo 14: EİDGK ile diğer parametrelerin korelasyonu

	EİDGK	
PR evre	r:	-0,328
	p:	**0,004**
DA (gram)	r:	0,267
	p:	**0,001**
DH	r:	0,312
	p:	**<0,001**
YKP-VD fovea (%)	r:	-0,301
	p:	**0,003**
YKP-VD whole (%)	r:	0,151
	p:	**0,050**
DKP-VD fovea (%)	r:	-0,102
	p:	0,224
DKP-VD whole (%)	r:	0,162
	p:	**0,011**
SMK (µm)	r:	-0,195
	p:	**0,018**
FAZ (mm²)	r:	0,181
	p:	**0,030**
Perimetri (mm)	r:	0,146
	p:	0,081
FD (%)	r:	0,181
	p:	**0,030**
FÇD (µm)	r:	0,388
	p:	**<0,001**
Fovea çapı (µm)	r:	0,171
	p:	**0,032**
SFKK (µm)	r:	0,036
	p:	0,653

DH: doğum haftası, DA: doğum ağırlığı, PR: prematüre retinopatisi, YKP-VD: yüzeyel kapiller pleksus damar yoğunluğu, DKP-VD: derin kapiller pleksus damar yoğunluğu, SMK: santral makula kalınlığı, FAZ: foveal avasküler zon, FÇD: foveal çukur derinliği, FD: FAZ çevresinde 300 mikron uzaklıkta bir daire ile çevrelenmiş alandaki damar yoğunluğu, SFKK: subfoveal koroid kalınlığı, r: korelasyon katsayısı, p: anlamlılık derecesi (İstatiksel olarak anlamlı sonuçlar koyu işaretlendi.)

FAZ alanı ile FÇD ve fovea çapı arasında orta seviyede pozitif korelasyon, SFKK arasında zayıf bir pozitif korelasyon, SMK, YKP-VD fovea, DKP-VD fovea arasında güçlü bir negatif korelasyon, internal

limitan membran varlığı arasında ise zayıf bir negatif korelasyon bulundu. YKP-VD whole, DKP-VD whole ile ise korelasyon yoktu. SMK ile YKP-VD fovea, DKP-VD fovea arasında güçlü bir pozitif korelasyon, internal limitan membran varlığı arasında zayıf bir pozitif korelasyon, YKP-VD whole ile zayıf, fovea çapı ve FÇD arasında orta seviyede negatif korelasyon, FAZ arasında ise güçlü bir negatif korelasyon mevcuttu. SMK ile DKP-VD whole ve SFKK arasında ise korelasyon mevcut değildi. Tablo 15'te özetlendi.

Tablo 15: Tüm gruplarda FAZ ve SMK korelasyon incelemesi

		YKP-VD fovea	YKP-VD whole	DKP-VD fovea	DKP-VD whole	FAZ	SMK	SFKK	İLM	FÇD	FOVEA ÇAPI
FAZ	r:	-0,748	0,105	-0,751	0,130	1,000	-0,675	0,180	-0,196	0,626	0,415
	p:	**<0,001**	0,210	**<0,001**	0,121	-	**<0,001**	**0,031**	**0,019**	**<0,001**	**<0,001**
SMK	r:	0,752	-0,193	0,689	-0,131	-0,675	1,000	0,092	0,244	-0,624	-0,512
	p:	**<0,001**	**0,020**	**<0,001**	0,116	**<0,001**	-	0,269	**0,003**	**<0,001**	**<0,001**

YKP-VD: yüzeyel kapiller pleksus damar yoğunluğu, DKP-VD: derin kapiller pleksus damar yoğunluğu, SMK: santral makula kalınlığı, FAZ: foveal avasküler zon, SFKK: subfoveal koroid kalınlığı, r: korelasyon katsayısı, p: anlamlılık derecesi (İstatiksel olarak anlamlı sonuçlar koyu işaretlendi.)

L-ROP ve R-ROP gruplarında yapılan grup içi DA, HH ile PR evre, PR zon karşılaştırmasında her iki grupta da korelasyon saptanmamıştır. Tablo 16'da sonuçlar özetlenmiştir.

Tablo 16: L-ROP ve R-ROP gruplarında DA ve DH'nın PR evre ve zonuyla korelasyonu

	L-ROP		R-ROP	
	PR evre	PR zon	PR evre	PR zon
DA	r: -0,146	r: -0,097	r: -0,119	r: -0,127
	p: 0,394	p: 0,575	p: 0,463	p: 0,519
DH	r: -0,011	r: 0,065	r: -0,264	r: -0,203
	p: 0,946	p: 0,706	p: 0,100	p: 0,300

DH: doğum haftası, DA: doğum ağırlığı, PR: prematüre retinopatisi, r: korelasyon katsayısı, p: anlamlılık derecesi

Grup içi korelasyon incelemelerinde de L-ROP, R-ROP, prematüre, kontrol grupları kendi içinde DA, DH, EİDGK ile YKP-VD fovea, YKP-VD whole, DKP-VD fovea, DKP-VD whole, SMK, FAZ alanı, perimetri, FD korelasyon incelemeleri yapıldı. L-ROP grubunda DA ile DKP vasküler yoğunluk tüm alanda (whole) orta güçte pozitif korelasyon mevcuttu. FAZ alanı ve YKP-VD fovea, DKP-VD fovea ve SMK arasında ise orta güçte bir negatif korelasyon, perimetri arasında orta güçte pozitif korelasyon izlendi. SMK ile YKP-VD fovea, DKP-VD fovea arasında da orta güçte pozitif korelasyon izlendi. Tablo 17'de özetlendi.

Tablo 17: L-ROP grubu korelasyon analizleri

		YKP-VD fovea	YKP-VD whole	DKP-VD fovea	DKP-VD whole	SMK	FAZ alanı	Perimetri	FD
DH	r:	-0,297	0,056	-0,057	0,242	-0,167	0,248	0,263	-0,092
	p:	0,083	0,751	0,746	0,162	0,337	0,156	0,132	0,606
DA	r:	-0,052	-0,037	0,209	0,398	0,238	-0,047	0,051	0,126
	p:	0,765	0,831	0,228	**0,018**	0,168	0,792	0,776	0,477
EİDGK	r:	-0,201	-0,153	-0,096	-0,036	-0,048	-0,142	-0,062	-0,192
	p:	0,246	0,379	0,582	0,838	0,738	0,422	0,696	0,277
FAZ alan	r:	-0,619	0,089	-0,544	-0,187	-0,392	1,000	0,697	0,137

ı	p:	**<0,001**	0,616	**0,001**	0,283	**0,022**	-	**<0,001**	0,439
SMK	r:	0,624	-0,301	0,620	0,032	1,000	-0,392	-0,143	0,069
	p:	**<0,001**	0,079	**<0,001**	0,855	**-**	**0,022**	0,419	0,698

R-ROP grubunda DA ile DKP-VD tüm alan arasında zayıf bir pozitif korelasyon, EİDGK ile FD arasında zayıf bir pozitif korelasyon, FAZ alanı ile YKP-VD fovea, DKP-VD fovea arasında orta, SMK arasında güçlü bir negatif korelasyon tespit edildi. FAZ alanı ile perimetri arasında orta güçte pozitif korelasyon izlendi. SMK ile YKP-VD fovea, DKP-VD fovea arasında güçlü bir pozitif korelasyon mevcuttu. Tablo 18'de özetlendi.

Tablo 18: R-ROP grubu korelasyon analizleri

		YKP-VD fovea	YKP-VD whole	DKP-VD fovea	DKP-VD whole	SMK	FAZ alanı	Perimetri	FD
DH	r:	0,140	-0,028	0,158	0,217	0,030	-0,153	-0,132	-0,137
	p:	0,423	0,874	0,364	0,210	0,864	0,379	0,451	0,434
DA	r:	0,201	-0,006	0,200	0,347	0,004	-0,094	-0,082	-0,027
	p:	0,246	0,971	0,249	**0,041**	0,980	0,592	0,653	0,877
EİDGK	r:	0,036	0,287	0,127	0,004	-0,172	0,223	0,122	0,327
	p:	0,837	0,094	0,468	0,984	0,322	0,198	0,484	**0,055**
FAZ alanı	r:	-0,529	-0,167	-0,548	0,091	**-**0,702	1,000	0,472	0,219
	p:	**0,001**	0,336	**0,001**	0,605	**<0,001**	-	**0,004**	0,206
SMK	r:	0,753	-0,002	0,745	0,063	1,000	**-**0,702	-0,072	-0,018
	p:	**<0,001**	0,990	**<0,001**	0,719	**-**	**<0,001**	0,681	0,919

Prematüre grubunda DA ile YKP-VD whole ve DKP-VD whole arasında zayıf bir pozitif korelasyon, EİDGK ile DKP-VD whole arasında zayıf pozitif SMK arasında zayıf negatif korelasyon mevcuttu. FAZ alanı ile YKP-VD fovea ve DKP-VD fovea arasında güçlü negatif korelasyon, perimetri ile güçlü, FD ile orta güçte pozitif korelasyon izlendi. SMK ile YKP-VD fovea ve DKP-VD fovea arasında zayıf pozitif korelasyon bulundu. Tablo 19'da özetlendi.

Tablo 19: Prematüre grubu korelasyon analizleri

		YKP-VD fovea	YKP-VD whole	DKP-VD fovea	DKP-VD whole	SMK	FAZ alanı	Perimetri	FD
DH	r:	0,146	0,249	0,067	0,216	0,231	0,125	0,069	0,098
	p:	0,383	0,131	0,687	0,192	0,158	0,453	0,680	0,560
DA	r:	0,044	0,337	-0,067	0,326	-0,230	0,152	0,046	0,283
	p:	0,794	**0,020**	0,689	**0,045**	0,159	0,363	0,782	0,086
EİDGK	r:	-0,095	0,285	0,031	0,345	0,311	0,034	-0,019	0,092
	p:	0,572	0,083	0,852	**0,034**	**0,054**	0,841	0,909	0,583
FAZ alanı	r:	-0,632	-0,012	-0,704	-0,060	-0,142	1,000	0,716	0,424
	p:	**<0,001**	0,945	**0,001**	0,720	0,397	-	**<0,001**	**0,008**
SMK	r:	0,309	-0,029	0,411	0,089	1,000	-0,142	-0,199	-0,089
	p:	**0,051**	0,865	**0,010**	0,593	**-**	0,397	0,230	0,594

Kontrol grubunda ise DH ile FAZ alanı arasında zayıf bir pozitif korelasyon, EİDGK ile YKP-VD whole ve FD arasında orta güçte pozitif korelasyon, FAZ alanı ile YKP-VD fovea ve DKP-VD fovea arasında

güçlü, SMK arasında orta güçte negatif korelasyon, perimetri ile güçlü FD ile orta güçte pozitif korelasyon mevcuttu. SMK ile YKP-VD fovea, DKP-VD fovea arasında orta güçte pozitif korelasyon izlendi. Tablo 20'de özetlendi.

Tablo 20: Kontrol grubu korelasyon analizleri

		YKP-VD fovea	YKP-VD whole	DKP-VD fovea	DKP-VD whole	SMK	FAZ alanı	Perimetri	FD
DH	r:	-0,219	-0,097	-0,187	0,162	-0,092	0,377	0,050	0,245
	p:	0,212	0,569	0,268	0,339	0,589	**0,021**	0,771	0,144
DA	r:	-0,183	0,064	-0,200	-0,149	-0,170	0,225	0,304	0,240
	p:	0,278	0,706	0,235	0,378	0,313	0,181	0,068	0,152
EİD GK	r:	0,185	0,473	0,074	0,278	0,005	0,190	0,223	0,427
	p:	0,272	**0,003**	0,662	0,095	0,978	0,260	0,185	**0,008**
FAZ alanı	r:	**-**0,732	-0,612	-0,792	0,092	-0,512	1,000	0,755	0,406
	p:	**<0,001**	0,338	**<0,001**	0,588	**0,001**	-	**<0,001**	**0,013**
SMK	r:	0,586	0,065	0,503	-0,052	1,000	-0,512	-0,307	0,207
	p:	**<0,001**	0,702	**0,001**	0,761	**-**	**0,001**	0,071	0,220

V. TARTIŞMA

Prematüre retinopatisi erken doğan yenidoğanlarda retina vasküler yapısının büyümesinin çeşitli faktörlerle duraksamasına bağlı olarak anormal vaskülarizasyonun oluşmasıyla seyreden çocukluk çağı körlüğünün önde gelen sebeplerinden olan bir retina damar hastalığıdır. Optik koherens tomografi anjiografinin klinik çalışmalarda kullanılmaya başlamasıyla bu hastalığın uzun dönem sonuçları ile ilgili daha detaylı bilgiler elde edilebilmiştir. Noninvaziv olması ve göz takip sistemi gibi artefakt azaltıcı özellikleri çocuklarda daha tolere edilebilir olmasını sağlamıştır. Bu çalışmada da tedavi uygulanmış veya tedavisiz gerilemiş prematüre retinopatisi hastaları ile hastalık sahibi olmayan prematüre doğan ve term doğan çocukların makula yapısı OKTA ile karşılaştırıldı.

Çalışmamızda fovea yüzeyel kapiller pleksus damar yoğunluğu L-ROP ve R-ROP gruplarında prematüre ve kontrol gruplarına göre anlamlı olarak yüksek bulundu. Parafoveada L-ROP ve R-ROP grubunda prematüre ve kontrol gruplarına göre anlamlı olarak düşük bulundu. Perifoveada ise L-ROP grubunda prematüre ve kontrol gruplarına göre anlamlı olarak düşük bulundu. Tüm alanlardaki damar yoğunluğu ise L-ROP grubunda prematüre ve kontrol grubuna göre düşük bulunurken R-ROP grubu ile diğerleri arasında anlamlı fark bulunamadı. Literatürdeki lazer fotokoagulasyon tedavisi uygulanan PR hastaları ile tedavi gereksinimi olmayan PR hastalarının karşılaştırıldığı bir çalışmada tedavi almış gözlerde yüzeyel kapiller pleksus damar yoğunluğu santral, internal, eksternal ve tüm alanlar için tedavi gereksinimi olmayan gruba göre düşük bulunmuştur. [75] Bir başka çalışmada anti-VEGF uygulanmış, lazer fotokoagulasyon uygulanmış, spontan regrese olmuş ve term doğmuş kontrol grubundan oluşan 4 grup kıyaslanmış ve YKP-VD fovea bölgesinde anti-VEGF uygulanmış ve spontan regrese olmuş PR çocuklarda term doğan kontrol grubuna oranla daha yüksek bulunmuştur.

Parafovea YKP yoğunluğu ise çalışmamıza benzer şekilde lazer uygulanan grupta kontrol grubuna göre anlamlı olarak daha düşük bulunmuştur. [76] Bu çalışmada DA ve DH'nin YKP ve DKP'de foveal VD ile negatif korelasyon gösterdiği bildirilmiştir. Çalışmamızda da benzer şekilde DA ve DH her iki tabakada foveal VD ile negatif tüm alanlardaki VD ile pozitif korelasyon göstermektedir. Foveal vasküler gelişimde DA ve DH'nin önemli rol oynadığı bilinmektedir.

Lazer tedavisi almış PR hastaları ile kontrol grubunun karşılaştırıldığı diğer bir çalışmada yüzeyel kapiller pleksus damar yoğunluğu fovea için PR grubunda kontrol grubuna göre yüksek, parafovea ve tüm alanlar için ise kontrol grubuna göre düşük izlenmiştir. [77] Bu çalışmada PR grubunda damar yoğunluğu doğum haftası ile korelasyon göstermezken doğum ağırlığı ile korele olduğu görülmüştür. Chen ve ark. yaptığı bir çalışmada anti-VEGF tedavisi almış PR hastaları ile kontrol grubu karşılaştırılmış ve hem yüzeyel kapiller pleksusta hem de derin kapiller pleksusta fovea vasküler yoğunluğu PR grubunda kontrol grubuna göre yüksek bulunmuştur. [78]

Çalışmamızda derin kapiller pleksus damar yoğunluğu foveada L-ROP ve R-ROP gruplarında prematüre ve kontrol gruplarına göre anlamlı olarak yüksek bulundu. Parafovea, perifovea ve tüm alanlarda ise L-ROP grubunda prematüre ve kontrol gruplarına göre anlamlı olarak düşük bulundu. Literatürdeki çalışmalara baktığımızda da benzer şekilde derin kapiller pleksus damar yoğunluğu foveada PR hastalarında prematüre ve term doğan aynı yaş sağlıklı gözlerden yüksek olduğu görülmüştür. Matafsti ve ark. spontan regrese PR hastalar ile prematüre ve kontrol grubunu karşılaştırdığı çalışmasında fovea damar yoğunluğu spontan regrese PR grubunda diğer gruplara göre hem yüzeyel hem derin kapiller pleksusta yüksek bulunmuş olup foveal VD ile GK'nin negatif korele olduğu görülmüştür. [79] Prematüre ve kontrol grubu arasında ise anlamlı bir fark saptanmamıştır. Bizim çalışmamızda da benzer şekilde düşük görme keskinliği ile artmış foveal YKP-VD arasında bir ilişki olduğu tespit

edildi. Prematüre ve kontrol grubu arasında ise damar yoğunlukları açısından istatistiksel olarak anlamlı bir fark saptanmadı. Prematüre çocuklarda retinopati gelişmediği sürece vasküler gelişimin term çocuklarla aynı şekilde tamamlandığı görüldü.

Çalışmamızda lazer fotokoagulasyon uygulanan grup ile spontan regrese olan grup arasında damar yoğunluğu açısından sadece fovea YKP damar yoğunluğu L-ROP grubunda daha yüksek olup diğer alanlarda hem yüzeyel hem derin kapiller pleksusta iki grup arasında anlamlı fark saptanmadı. Lazer fotokoagulasyon tedavisinin kapiller pleksusta damar yoğunluğunu etkilemediği ve değişikliklerin tedavi yönteminden çok prematüre retinopatisi ile ilgili olduğu sonucuna varılabilir. Balasubramanian ve ark. yaptığı bir çalışmada da lazer ihtiyacı olan ve olmayan prematüre retinopatili gözler arasında fovea ve parafovea derin kapiller pleksus damar yoğunluğu arasında fark saptanmamıştır. [80] Bununla birlikte LFK tedavisi almış 6, tedavi almamış 9 prematüre retinopatili hasta ile 11 benzer yaş kontrol grubu hastanın karşılaştırıldığı bir çalışmada ise lazer tedavisi almış gözlerde foveal VD almayanlara göre yüksek bulunmuştur. Bu fark LFK tedavisine ihtiyaç duyulan gözlerde daha yüksek VEGF düzeylerine bağlı artmış anormal vaskülarizasyonla açıklanabilirse de örneklem sayısının azlığı nedeniyle güvenililirliği düşüktür. [81]

FAZ alanı prematüre retinopatisi araştırmalarında en çok değerlendirilen bir başka parametredir. FAZ alanının görme keskinliği ile ilişkisi ve prognoza etkisi araştırılmıştır. FAZ oluşumuyla ilgili birden çok teori mevcuttur. FAZ vaskülojenez sırasında iç retinal damarların ince bir ağ örgüsü ile yoğun bir şekilde vaskülarize olur. Bu vasküler ağ örgüsü, normal bir FAZ oluşturmak için doğumda ≥36 haftalık tüm bebeklerde apoptoz yoluyla geriler, ancak apoptoz, doğumda 30 haftadan önce doğan bebeklerde neredeyse hiç oluşmaz.[82] Primatlarda yapılan bir çalışmada ise foveada anjiyostatin ekspresyonunun vaskülarizasyonu inhibe ederek avasküler fovea oluşumunu sağladığı gösterilmiştir.[83] VEGF

de makula vaskülarizasyonunda önemli rol oynar. Prematüre retinopatisinde artmış VEGF düzeyleri bu dengeyi bozarak küçük FAZ oluşumuna neden olabilir. Çalışmamızda FAZ alanı, perimetri ve FD değeri gruplar arasında karşılaştırıldı ve lazer tedavisi öyküsü olsun olmasın prematüre retinopatisi gelişen çocuklarda prematüre ve term kontrol gruplarına göre anlamlı olarak daha düşük saptandı. L-ROP ve R-ROP grupları ile prematüre ve kontrol grupları arasındaki ikili karşılaştırmalarda ise fark bulunmadı. Doğum haftası ortalaması L-ROP grubunda 29,05±2,99 hafta, R-ROP grubunda 30,55±1,85 hafta, prematüre grubunda 30,5±1,88 hafta olarak izlendi. Doğum ağırlığı ortalaması ise L-ROP grubunda 1274,75±394,43 gram, R-ROP grubunda 1557,5±349,65 gram, prematüre grubunda 1572,5±353,37 gram olarak tespit edildi. ROP mevcut olan gruplar ile mevcut olmayan prematüre grubu arasında doğum ağırlığı ve doğum haftası açısından anlamlı fark bulunmamasına rağmen ikili karşılaştırmalarda FAZ alanı L-ROP ve R-ROP grubunda fark yok iken her iki grupla prematüre grubu arasında anlamlı fark saptandı. FAZ alanı küçüklüğünün asıl olarak prematüre retinopatisi ile ilişkilendirilebileceği düşünüldü. Bununla birlikte PR evre ile FAZ alanı arasında korelasyon saptanmadı, hastalığın şiddetinin FAZ alanını etkileyen bileşenlerden olmadığı kanaatine varılabilir.

Literatüre baktığımızda birçok çalışmada prematüre çocuklarda term çocuklara kıyasla daha küçük FAZ alanı olduğunu göstermiştir. PR öyküsü olan çoğunluğu lazer tedavisi almış 26 çocuğun 48 gözü ve kontrol grubu olarak 36 çocuğun 66 gözünün dahil edildiği bir çalışmada FAZ alanının PR grupta kontrol grubuna göre anlamlı olarak düşük olduğu bulunmuştur. [77] Lazer tedavisi alan ve almayan PR hastaları arasında ise istatistiksel olarak anlamlı fark saptanmamıştır. FAZ alanının doğum haftasıyla korele olduğu ancak doğum ağırlığı ile korele olmadığı görülmüştür. Bizim çalışmamızda her ikisiyle pozitif korelasyon izlendi. Görme keskinliği ile de pozitif korelasyon mevcuttu. İntravitreal enjeksiyon yapılan, lazer tedavisi uygulanan PR hastaları ile prematüre ve term doğmuş kontrol gruplarının karşılaştırıldığı bir başka çalışmada da tedavi

almış gruplarda belirgin bir fark gözlenmemekle birlikte kontrol gruplarına göre FAZ alanında azalma tespit edilmiştir. [84] Benzer şekilde doğum ağırlığı ve doğum haftası ile pozitif korelasyon görülürken görme keskinliği ile zayıf negatif korelasyon gösterilmiştir. Miki ve ark. yaptığı bir çalışmada 14 lazer tedavisi almış PR hastası, 17 PR eşlik etmediği prematüre çocuk ve 41 benzer yaşta kontrol grubu karşılaştırılmıştır. [85] Bu çalışmada en küçük FAZ alanı lazer grubunda tespit edilmiş, FAZ alanının görme keskinliği ile ilişkili olmadığı görülmüştür. DA, DH, fovea kalınlığı, internal limitan membran varlığı ile ilişkili olduğu bulunmuştur. Bizim çalışmamızda da FAZ alanı ile santral makula kalınlığı arasında güçlü bir negatif korelasyon mevcuttu. İnternal retinal membran varlığı ile FAZ alanı arasında zayıf bir negatif korelasyon mevcuttu.

Yenidoğan yoğun bakım ünitesinde PR nedeniyle tedavi almış 7 bebeğin taşınabilir OCTA cihazı ile tedavi öncesi ve sonrası değerlendirildiği bir çalışmada FAZ alanı ile iç retina kalınlığı arasında korelasyon tespit edilmiştir. FAZ alanı ile DA ve DH arasında ise korelasyon saptanmamıştır. Bir gözüne LFK yapılan hastalarda tedavi uygulanmayan diğer göze göre daha immatür bir fovea tespit edilmiştir. [86]

Driendl ve ark. lazer tedavisi uygulanmış ve spontan regrese olanlardan oluşan PR grubu ve kontrol grubu arasında FAZ alanı, çevresi ve sirkülarite açısından anlamlı fark olduğunu göstermiştir. Spontan regrese olan PR ve lazer yapılmış PR çocuklar arasında ise FAZ parametreleri bakımından anlamlı fark görülmemiştir. [87] Daha önce bahsedilen başka bir çalışmada da spontan regrese, intravitreal anti-VEGF tedavisi almış ve lazer uygulanmış PR çocuklarda FAZ alanının term kontrollere göre daha küçük olduğunu göstermişlerdir. PR hikayesi olan bu 3 grup arasında ise FAZ alanı açısından anlamlı bir fark bulunmamıştır. [76] Düşük DA ve DH'sının küçük FAZ alanı ile ilişkili olduğu gösterilmiştir. Bu bulgular ışığında tedavi yönteminin FAZ gelişimine etki eden bir faktör olmadığı düşünülmektedir.

Daha önce bahsedilen bir çalışmada intravitreal anti-VEGF tedavisi almış PR hastalarının kontrol grubuyla karşılaştırılmasında PR grubunda daha küçük FAZ alanı tespit edilmiştir. [78] FAZ alanı, fovea vasküler dansitesi ve santral fovea kalınlığının doğum haftası ve doğum ağırlığı ile korele olduğu gösterilmiştir. Aynı zamanda FAZ alanı ile santral fovea kalınlığı arasında negatif korelasyon, fovea vasküler dansitesi ile santral fovea kalınlığı arasında ise pozitif korelasyon olduğu gösterilmiştir. Bizim çalışmamızda tedavi alan grup anti-VEGF yerine lazer tedavisi almış olsa da sonuçlar benzer nitelikteydi. En yüksek SMK, L-ROP grubunda izlendi. Santral makula kalınlığı, FAZ alanı ve VD'den farklı olarak L-ROP ve R-ROP grubu arasında da istatistiksel olarak anlamlı fark bulundu. FAZ alanı ile SMK, fovea YKP-VD ve fovea DKP-VD arasında negatif korelasyon bulundu. SMK ile fovea YKP-VD ve fovea DKP-VD arasında da pozitif korelasyon bulundu.

Prematürelerde OKTA bulgularının incelendiği Jabroun ve ark. yaptığı bir review çalışmasında prematürelerde FAZ alanının küçüldüğü, fovea damar yoğunluğunun arttığı, foveal çukurluğun azaldığı ve subfoveal retina kalınlığının arttığı görülmüştür. [88] Bu bulguların doğum ağırlığı ve doğum haftası ile ilişkili olduğu gösterilmiştir. 65 prematüre 55 term doğan çocuğun makula kalınlıklarının optik koherens tomografi ile karşılaştırıldığı bir çalışmada PR öyküsü olan prematürelerde olmayan prematürelere göre belirgin derecede artmış maküler kalınlık saptanırken, PR öyküsü olmayan prematüre grubunda da kontrol grubuna göre anlamlı artmış maküler kalınlık tespit edilmiştir.[89] Makula kalınlığının görme keskinliği ve refraksiyonla korele olmadığı görülmüştür. Bizim çalışmamızda ise görme keskinliği ile SMK arasında zayıf bir negatif korelasyon bulundu. Ecsedy ve ark. yaptığı bir çalışmada lazer uygulanmış PR (grup 1), spontan regrese olmuş PR (grup 2), PR gelişmemiş prematüre (grup 3) ve term kontrol grubundan (grup 4) oluşan 4 grup OKT ile incelenmiştir. [90] Grup 1 ve 2'deki hastaların foveal kalınlığı grup 4'e göre anlamlı olarak yüksek saptanmış olup grup 3 ile 4'teki hastaların foveal kalınlığının benzer olduğu görülmüştür. Artmış foveal

kalınlığa rağmen prematüre gruplardaki görme keskinliğinin normal (1,0) olduğu görülmüştür.

Takagi ve ark. çalışmasında santral retinal kalınlık PR grubunda (228 µm) kontrol grubuna (189 µm) göre anlamlı olarak daha kalın bulunmuştur.[77] PR grubu içerisinde de lazer tedavisi uygulanmış gözlerde (237 µm) uygulanmamış gözlere (206 µm) göre kalındır. Hem PR grubunda hem de kontrol grubunda santral retinal kalınlık ile FAZ alanı arasında anlamlı negatif korelasyon görülmüştür. Bizim çalışmamızda da benzer şekilde L-ROP, R-ROP ve kontrol gruplarında grup içlerinde de SMK ile FAZ alanı arasında anlamlı negatif korelasyon bulundu. Vural ve ark. çalışmasında ise santral foveal kalınlık intravitreal anti-VEGF yapılmış grupta (275 µm), lazer uygulanan grupta (274 µm), spontan regrese grupta (267 µm), kontrol grubunda (239 µm) olarak bulunmuştur. [76] PR gruplarda kontrol grubuna göre anlamlı olarak yüksek ölçülürken PR grupları arasında anlamlı fark görülmemiştir. Artmış santral foveal kalınlık ile küçük FAZ alanı ve artmış foveal DKP-VD ve foveal YKP-VD ilişkili bulunmuştur.

FAZ ile foveal çukur oluşumu ilişkilidir, anormal FAZ oluşumu foveal çukur gelişimini direkt ya da indirekt olarak etkileyebilir.[85] Prematüre retinopatisi, albinizim gibi foveal çukurluğun azaldığı hastalarda FAZ alanı araştırması yapan bir çalışmada FAZ alanının bu hastalarda azaldığı gösterilmiştir. [91] Bizim çalışmamızda en düşük fovea derinliği en küçük FAZ alanının izlendiği L-ROP grubunda olup gruplar arasında istatiksel olarak anlamlı fark saptandı. FAZ alanı ile fovea çapı ve derinliği arasında anlamlı pozitif korelasyon izlendi. Görme keskinliği de her iki parametre ile pozitif korelasyon gösterdi. Literatürde de benzer sonuçlara rastlanıldı. Mataftsi ve ark. çalışmasında fovea derinliği spontan regrese grupta prematüre ve kontrol grubuna göre anlamlı olarak düşük saptanmıştır. [79] Bowl ve ark. yaptığı çalışmada tedavi edilen PR'li gözlerin tümünde ve spontan gerileyen 15 gözden dokuzunda foveal çukurun kontrol grubuna göre sığ olduğu tespit edilmiştir.[92] Fovea çapı ise PR

gruplarında daha küçük olmakla birlikte belirgin bir fark saptanmamıştır. Bizim çalışmamızda ise en küçük fovea çapı L-ROP grubunda olup gruplar arasında istatistiksel olarak anlamlı fark bulundu.

Normalde foveada iç retina katmanları bulunmaz. Fovea gelişiminin postmenstrüel 30 hafta ile 32 hafta arasında başladığı ve doğum sonrasına kadar devam ettiğini göstermiştir. Foveal gelişim sırasında iç retinal katmanlar sentrifugal yer değiştirir, bu da normal fovea morfolojisi ile sonuçlanır. Preterm çocuklarda bu gelişim basamağının bozulmasıyla foveal çukur derinliğinde azalma ve iç limitan membran persistansı oluşur. [80] Chen ve ark. çalışmasında foveada iç retinal membran persistansı prematürite ile ilişkili bulunmuştur. [78] Miki ve ark. çalışmasında ise PR için tedavi edilen 14 gözün 11'inde, PR'si olmayan prematüre 17 gözün 3'ünde foveada iç retinal membran persistansı bulunurken kontrol grubundaki 41 gözün hiçbirinde görülmemiştir. [85] Bizim çalışmamızda ise L-ROP grubundaki gözlerden 30'unda (%85,7), R-ROP grubundaki gözlerden 21'inde (%60), prematüre grubunda 24'ünde (%64,8), kontrol grubunda ise 14'ünde (%37,8) mevcuttu.

Çalışmamızda subfoveal koroid kalınlığı açısından gruplar arasında istatistiksel olarak anlamlı bir fark tespit edilmemiştir. Literatürde prematürelerde koroid kalınlığının azaldığını gösteren çalışmalar vardır. [93,94] Prematüre hastalar içinde de LFK tedavisi uygulanmış hastalarda daha ince koroid kalınlığı mevcudiyeti gösterilmiştir. [95]

Çalışmamızda çeşitli kısıtlayıcı faktörler mevcuttur. Bunlardan birincisi hasta grupları arasında anti-VEGF ile tedavi edilen PR grubunun olmamasıdır. Bu nedenle PR hastalarında makula vasküler yapısındaki farklılıklar farklı tedavi yöntemleri açısından değerlendirilememiştir. Gruplardaki hasta sayısının kısıtlı olması da bir diğer faktördür. Bu çalışma kesitsel bir çalışma olduğu için makula anatomik ve mikrovasküler yapısının PR bebeklerde yenidoğan döneminden çocukluk çağına zaman içindeki değişimi tespit edilememiştir. Aynı şekilde yetişkin

yaştaki uzun dönem sonuçları da belirsizdir. Tedavi alan gruptaki hastaların DA ve DH en küçük olup bu mikrovasküler değişimlerin tedaviye sekonder mi yoksa immatüriteyle ilişkili mi olduğu bilinmemektedir. OKTA çekimi için kooperasyon gerektiği için görme keskinliği çok düşük ve potansiyel olarak daha kötü mikrovasküler yapıya sahip olduğu öngörülebilen çocuklar çalışmaya dahil edilememiştir.

Çalışmamızın güçlü yanları ise şunlardır; literatürdeki diğer çalışmalar göz önüne alındığında görece daha büyük bir örneklem grubuna sahiptir. Hem tedavi almış PR çocukları tedavisiz regrese olmuş PR çocuklar ile hem de bu grupları prematüre ve sağlıklı term grupları ile karşılaştırmış ve makula mikrovasküler değişikliklerin bu gruplar arasındaki farklılıkları detaylı olarak değerlendirilebilmiştir.

VI. SONUÇLAR

Çalışmamız prematüre retinopatisi tanısıyla takip ve tedavi edilen çocuklar ile PR tanısı almayan prematüre çocuklar ve term sağlıklı çocuklar arasındaki maküler damarsal değişikliklerini karşılaştırma imkanı bulmuş olup bir takım farklılıklar ortaya koymuştur. PR çocuklarda term çocuklara göre makulada yüzeyel ve derin kapiller pleksus yoğunluğu foveada artmış, parafovea, perifovea ve tüm alanlarda azalmıştır. FAZ alanı ise PR çocuklarda azalmış olup lazer tedavisi almış olanlar en küçük alana sahiptir. PR tedavi edilip sekel kalmadan iyileşme olsa bile makula vasküler gelişimini etkilemektedir. Bununla birlikte sonuç görme keskinliğindeki değişim dramatik değildir. LFK tedavisine sekonder olduğu düşünülen bazı yapısal ve mikrovasküler farklılıklar olsa da LFK tedavisinin sonuçlarının yüz güldürücü olduğu aşikardır. Ayrıca FAZ alanı, DKP-VD, YKP-VD gibi vasküler parametrelerin santral makula kalınlığı ve görme keskinliği ile ilişkili olduğu görülmüştür. Bu açıdan retinanın anatomik ve vasküler gelişiminin iç içe geçmiş bir süreç olarak ilerlediği düşünülmektedir. Prematüre retinopatisinin makula gelişimine etkisi, farklı tedavi modalitelerinin kıyaslanması patogenezi anlamak ve tedavi yöntemlerinin geliştirilmesi açısından önemlidir ve bu konuda daha çok sayıda hasta ve daha uzun takip süresi ile yeni çalışmalara ihtiyaç olduğunu düşünmekteyiz.

VII. ÖZET

Amaç: Prematüre retinopatisi geliştirip spontan regrese olan çocuklar, prematüre retinopatisi geliştirip lazer fotokoagulasyon (LFK) ile tedavi edilen çocuklar, erken doğmuş PR öyküsü olmayan çocuklar ve zamanında doğan çocuklardaki uzun dönem makuler yapısal farklılıkların optik koherens tomografi anjiografi (OKTA) ile tespit edilip sonuçlar ile fonksiyonel değişikliklerin ilişkisinin incelenmesi amaçlanmıştır.

Gereç ve yöntem: Çalışmaya Celal Bayar Üniversitesi Göz Hastalıkları Anabilim Dalı'nda takip edilip PR tanısı konan ve LFK uygulanan 20 hastanın 35 gözü (L-ROP), tedavisiz regrese olan 20 hastanın 35 gözü (R-ROP), takiplerinde PR gelişmeyen prematüre bebeklerden 20 hastanın 38 gözü dahil edildi. Ayrıca term doğan sağlıklı 21 hastanın 37 gözü de kontrol grubu olacak şekilde toplam 4 grup oluşturuldu. Tam oftalmolojik muayene ardından 6x6 mm HD Anjio Retina OKTA ölçümleri yapıldı. Yüzeyel kapiller pleksus damar yoğunluğu (YKP-VD) ve derin kapiller pleksus damar yoğunluğu (DKP-VD) yüzde cinsinden ölçüldü. Santral maküla kalınlığı (SMK) otomatik olarak ölçüldü. Cihazdaki FAZ bölümü seçilerek foveal avasküler zon ile ilgili parametreler elde edildi. Subfoveal koroid kalınlığı (SFKK), OKTA cihazının spektral domain OKT (SD-OKT) raster modülü seçilerek çekilen görüntülerde subfoveal bölgeden manuel olarak ölçüldü. Yine aynı görüntülerden fovea çapı ve foveal çukurluğun derinliği manuel olarak ölçüldü. İç limitan membran varlığı not edildi.

Bulgular: Fovea DKP-VD ve YKP-VD L-ROP ve R-ROP grubunda prematüre ve kontrol gruplarına göre yüksek, tüm alanlar DKP-VD ve YKP-VD düşük bulundu. FAZ alanı, perimetri ve FD değerlerinin L-ROP ve R-ROP gruplarında prematüre ve kontrol gruplarına göre azalmış olduğu görüldü. SMK'nın L-ROP ve R-ROP gruplarında prematüre ve kontrol gruplarına göre anlamlı olarak yüksek olduğu değerlendirildi. Fovea çukur derinliği (FÇD) ve fovea çapının da L-ROP ve R-ROP

gruplarında prematüre ve kontrol gruplarına göre azaldığı görüldü. Küçülmüş FAZ alanının artmış SMK ve fovea damar yoğunluğu ile ilişkili olduğu görüldü. Ayrıca SMK ile fovea derin ve yüzeyel kapiller pleksus damar yoğunluğu arasında pozitif korelasyon bulundu. Görme keskinliğinin SMK ve fovea damar yoğunluğu ile negatif korelasyon, FAZ alanı ile pozitif korelasyon gösterdiği tespit edildi.

Sonuç: Prematüre retinopatisi makula anatomik ve vasküler gelişimini etkilemektedir ve tedaviyle gerilese bile damar yoğunluğu ve FAZ alanında kalıcı değişiklikler izlenmektedir. Bu değişimlerin sonuç görme keskinliğine etkisi sınırlıdır.

Anahtar kelimeler: prematüre retinopatisi, OKTA, LFK, FAZ, vasküler dansite

VIII. ABSTRACT

Aim: Our aim is to compare long term macular structural diferences in in preterm children without a history of retinopathy of prematurity (ROP), children treated with laser photocoagulation (LPC), children with retinopathy of prematurity who regress spontaneously and children born at term by optical coherens tomography angiography (OCTA).

Material and Method: The study included 35 eyes of 20 patients who were diagnosed with ROP and underwent LFC, 35 eyes of 20 patients who regressed without treatment and 38 eyes of 20 premature infants who did not develop ROP in their follow-ups. Also, 37 eyes of 21 healthy patients born at term were taken as control group. Following a comprehensive ophthalmological examination, 6x6 mm HD Angio Retina OCTA measurements were taken. The vessel density of the superficial capillary plexus (SCP-VD) and deep capillary plexus (DCP-VD) was determined in percent. The central macular thickness (CMT) was automatically analyzed. The parameters related to the foveal avascular zone were obtained by selecting the FAZ section in the device. Subfoveal choroidal thickness (SFCT) was measured manually from the subfoveal region in the images taken by selecting the spectral domain OCT (SD-OCT) raster module of the OCTA device. Foveal diameter and depth of foveal cupping were measured manually from the same images. The presence of internal limiting membrane was noted.

Results: In comparison to the premature and control groups, fovea DCP-VD and YCP-VD were higher in the L-ROP and R-ROP groups, while whole DCP-VD and YCP-VD were lower. It was observed that FAZ area, perimetry and FD values were decreased in the L-ROP and R-ROP groups compared to the premature and control groups. It was evaluated that CMT was significantly higher in L-ROP and R-ROP groups compared to the premature and control groups. Foveal pit depth (FPD) and foveal

diameter were also found to be decreased in L-ROP and R-ROP groups compared to the premature and control groups. A reduced FAZ area was found to be associated with increased CMT and foveal vessel density. Also, a positive correlation was found between CMT and fovea deep and superficial capillary plexus vessel density. It was determined that visual acuity was negatively correlated with CMT and foveal vessel density, and positively correlated with FAZ area.

Conclusion: Even if it regresses with therapy, retinopathy of prematurity impairs the macula's morphological and vascular development, and changes in the vascular density and FAZ area are irreversible. These modifications have an insignificant effect on the final visual acuity.

Key words: retinopathy of prematurity, OCTA, LPC, FAZ, vascular density

IX. KAYNAKLAR

1. *Hellstrom A, Hard AL, Engstrom E. Early Weight Gain Predicts Retinopathy in Preterm Infants : New , Simple , Efficient Approach to Screening. 2014. doi:10.1542/peds.2008-2697*

2. *Fierson WM. Screening Examination of Premature Infants for Retinopathy of Prematurity. 2018;142(6). doi:10.1542/peds.2018-3061*

3. *Koç E, Yağmur Baş A, Özdek Ş, et al. Turkish neonatal and Turkish ophthalmology societies consensus guideline on the retinopathy of prematurity. Turk Pediatri Ars. 2018;53:S151-S160. doi:10.5152/TurkPediatriArs.2018.01815*

4. *Malkoç İ. Göz Küresinin Tabakaları: Anatomik ve Histolojik Bir Derleme. Eurasian Journal of Medicine 2006;38:124-129.*

5. *İnan S. Retina Anatomisi. 2014;15(3):355-359. doi:2014;15(3): 355-9*

6. *Aydın O'Dwyer Pınar AAY. Temel Göz Hastalıkları. 3.; 2015.*

7. *Salmon JF. Kanski Klinik Oftalmoloji. 9th ed.; 2021.*

8. *Sun Y, Smith LEH. Retinal vasculature in development and diseases. Annual Review Vision Science. 2018;4:101-122. doi:10.1146/annurev-vision-091517-034018*

9. *Terry TLMD. Extreme Prematurity and Fibroblastic Overgrowth of Persistent Vascular Sheath Behind Each Crystalline Lens∗ American Journal of Ophthalmology. 2018;192:xxviii. doi:10.1016/j.ajo.2018.05.024*

10. *Animals INE, Patz ARNALL. Oxygen studies in retrolental fibroplasia*. 1953. doi:10.1016/0002-9394(53)91779-6*

11. *Teachings B, Shandy T, Essays O. The medical journal of australia. 1951:48-50. doi:10.5694/j.1326-5377.1951.tb109040.x*

12. *Strube YNJ, Wright KW. Pathophysiology of retinopathy of prematurity. 2022:239-242. doi:10.4103/sjopt.sjopt*

13. *Shah PK, Narendran V, Kalpana N, Gilbert C, Shah PK. Severe Retinopathy of Prematurity in Big Babies in India : History Repeating Itself ? 2009;76:801-804.*

14. *Palmer EA, Flynn JT, Hardy RJ, et al. Incidence and Early Course of Retinopathy of Prematurity. 1987;(January 1986). doi:10.1016/S0161-6420(91)32074-8*

15. *Revised Indications for the Treatment of Retinopathy of Prematurity Results of the Early Treatment for Retinopathy of Prematurity Randomized Trial Early Treatment for Retinopathy of Prematurity Cooperative Group*.*

16. *Blencowe H, Lawn JE, Vazquez T, et al. P. Preterm-associated visual impairment and estimates of retinopathy of prematurity at regional and global levels for 2010. 2013;74(december):35-49. doi:10.1038/pr.2013.205*

17. *Bas AY, Demirel N, Koc E, et al. Incidence , risk factors and severity of retinopathy of prematurity in Turkey (TR-ROP study): a prospective , multicentre study in 69 neonatal intensive care units. 2018:1711-1716. doi:10.1136/bjophthalmol-2017-311789*

18. *Kim SJ, Port AD, Swan R, Campbell JP, et al. Retinopathy of prematurity: a review of risk factors and their clinical significance. Survey of Ophthalmology. 2018;63(5):618-637. doi:10.1016/j.survophthal.2018.04.002*

19. *Good W V., Hardy RJ, Dobson V, et al. The incidence and course of retinopathy of prematurity: Findings from the early treatment for retinopathy of prematurity study. Pediatrics. 2005;116(1):15-23. doi:10.1542/peds.2004-1413*

20. *Gul F, Bulbul A. Evaluation of Risk Factors Affecting Development of Retinopathy in Premature Infants. Journal of Academic Research in Medicine. 2018;8(3):171-176. doi:10.5152/jarem.2018.2084*

21. *Woo SJ, Park KH, Ahn J, et al. A co-twin study of the relative effect of birth weight and gestational age on retinopathy of prematurity. Eye. 2011;25(11):1478-1483. doi:10.1038/eye.2011.208*

22. *Darlow BA, Hutchinson JL, Henderson-Smart DJ, et al. Prenatal risk factors for severe retinopathy of prematurity among very preterm infants of the Australian and New Zealand Neonatal Network. Pediatrics. 2005;115(4):990-996. doi:10.1542/peds.2004-1309*

23. *Hena J, Flores-santos R, Herna A, et al. Screening for Retinopathy of Prematurity : Results of a 7-year Study of Underweight Newborns. 2007;38:440-443. doi:10.1016/j.arcmed.2006.12.002*

24. *Lundgren P, Kistner A, Andersson EM, et al. Low birth weight is a risk factor for severe retinopathy of prematurity depending on gestational age. PLoS One. 2014;9(10). doi:10.1371/journal.pone.0109460*

25. *Cunningham S, Mclntosh N, Fleck BW, Elton RA. Transcutaneous oxygen levels in retinopathy of prematurity. The Lancet. 1995;346(8988):1464-1465. doi:10.1016/S0140-6736(95)92475-2*

26. *Hakeem A, Mohamed G, Othman M. Retinopathy of prematurity: A study of prevalence and risk factors. Middle East African Journal of Ophthalmology. 2012;19(3):289-294. doi:10.4103/0974-9233.97927*

27. *Sancak S, Topçuoğlu S, Çelik G, ve ark. PREMATÜRE RETİNOPATİSİ SIKLIĞI VE RİSK FAKTÖRLERİNİN DEĞERLENDİRİLMESİ. Zeynep Kamil Tıp Bülteni. June 15, 2019. doi:10.16948/zktipb.474762*

28. *Kim SJ, Port AD, Swan R, Campbell JP, et al. Retinopathy of prematurity: a review of risk factors and their clinical significance. Survey of Ophthalmology. 2018;63(5):618-637. doi:10.1016/j.survophthal.2018.04.002*

29. *Hughes S, Yang H, Chan-ling T. Vascularization of the Human Fetal Retina : Roles of Vasculogenesis and Angiogenesis.*

30. *Chen J, Smith LEH. Retinopathy of prematurity. Angiogenesis. 2007;10(2):133-140. doi:10.1007/s10456-007-9066-0*

31. *Reese AB., King MJ. OWC. A classification of retrolental fibroplasia. American Journal of Ophthalmology. 1953;36:133-135.*

32. *Flynn JT. An international classification of retinopathy of prematurity. The Committee for the Classification of Retinopathy of Prematurity. Arch Ophthalmology. 1984;102(8):1130-1134.*

33. *Flynn JT. An International Classification of Retinopathy of Prematurity: Clinical Experience. Ophthalmology. 1985;92(8):987-994. doi:10.1016/S0161-6420(85)33919-2*

34. *Article S. The International Classification of Retinopathy of Prematurity Revisited. 2005;123(July):991-999.*

35. *Chiang MF, Quinn GE, Fielder AR, et al. International Classification of Retinopathy of Prematurity, Third Edition. Ophthalmology. 2021;128(10):e51-e68. doi:10.1016/j.ophtha.2021.05.031*

36. *Statement P. Screening Examination of Premature Infants for Retinopathy of. Published online 2006. doi:10.1542/peds.2005-2749*

37. *American Pediatric Ophthalmology and Strabismus Screening Examination of Premature Infants for Retinopathy of Prematurity. 2013. doi:10.1542/peds.2012-2996*

38. *Gal P, Kissling GE, Young WO, et al. Efficacy of sucrose to reduce pain in premature infants during eye examinations for retinopathy of prematurity. The Annals of Pharmacotherapy. 2005;39(6):1029-1033. doi:10.1345/aph.1E477*

39. *Field T. Preterm newborn pain research review. Infant Behav Dev. 2017;49(July):141-150. doi:10.1016/j.infbeh.2017.09.002*

40. *Group PC. Multicenter trial of cryotherapy for retinopathy of prematurity. Preliminary results. Archives of Ophthalmology. 1988;106(4):471-479. doi:10.1001/archopht.1988.01060130517027*

41. *Frank RN, Steven M. Laser Therapy for Retinopathy of Prematurity. 2013;(July 1992).*

42. *Ng EYJ, Connolly BP, McNamara JA, et al. A comparison of laser photocoagulation with cryotherapy for threshold retinopathy of prematurity at 10 years: Part 1. Visual function and structural outcome. American Academy of Ophthalmology. 2002;109(5):928-934. doi:10.1016/s0161-6420(01)01017-x*

43. *Good W , Flynn JT, Flach AJ, et al. Final results of the Early Treatment for Retinopathy of Prematurity (ETROP) randomized trial. Trans Am Ophthalmol Soc. 2004;102:233-250.*

44. *Houston SK, Wykoff CC, Berrocal AM, et al. Laser treatment for retinopathy of prematurity. Lasers Med Sci. 2013;28(2):683-692. doi:10.1007/s10103-011-1021-z*

45. *Chen Y chih, Chen S . Foveal microvasculature , refractive errors , optical biometry and their correlations in school-aged children with retinopathy of prematurity after intravitreal antivascular endothelial growth factors or laser photocoagulation. 2019;(January 2011):1-6. doi:10.1136/bjophthalmol-2019-314610*

46. *Mintz-hittner HA, Kennedy KA, Chuang AZ. Efficacy of Intravitreal Bevacizumab for Stage 3+ Retinopathy of Prematurity. New England Journal of Medicine. 2011;364(24):2359-2362. doi:10.1056/nejmc1103460*

47. *Bancalari A, Schade R. Update in the Treatment of Retinopathy of Prematurity. American Journal of Perinatology. 2022;39(1):022-030. doi:10.1055/s-0040-1713181*

48. *Wallace DK, Kraker RT, Freedman SF, et al. Short-term Outcomes after Very Low-Dose Intravitreous Bevacizumab for Retinopathy of Prematurity. JAMA Ophthalmology. 2020;138(6):698-701. doi:10.1001/jamaophthalmol.2020.0334*

49. *Wallace DK, Dean TW, Hartnett ME, et al. A Dosing Study of Bevacizumab for Retinopathy of Prematurity: Late Recurrences and Additional Treatments. Ophthalmology. 2018;125(12):1961-1966. doi:10.1016/j.ophtha.2018.05.001*

50. *Bazvand F, Riazi-Esfahani H, Mirshahi A, et al. Ocular complications following intravitreal bevacizumab injection for retinopathy of prematurity and assessment of risk factors. Int J Retina Vitreous. 2021;7(1):3-10. doi:10.1186/s40942-020-00276-3*

51. *Pertl L, Steinwender G, Mayer C, et al. A systematic review and meta-analysis on the safety of vascular endothelial growth factor (VEGF) inhibitors for the treatment of retinopathy of prematurity. PLoS One. 2015;10(6):1-16. doi:10.1371/journal.pone.0129383*

52. *Tsai CY, Yeh PT, Tsao PN, et al. Neurodevelopmental Outcomes after Bevacizumab Treatment for Retinopathy of Prematurity: A Meta-analysis. Ophthalmology. 2021;128(6):877-888. doi:10.1016/j.ophtha.2020.11.012*

53. *Gunay M, Sukgen EA, Celik G, Kocluk Y. Comparison of Bevacizumab, Ranibizumab, and Laser Photocoagulation in the Treatment of Retinopathy of Prematurity in Turkey. Current Eye Research. 2017;42(3):462-469. doi:10.1080/02713683.2016.1196709*

54. *Kimyon S, Mete A. Comparison of bevacizumab and ranibizumab in the treatment of type 1 retinopathy of prematurity affecting zone 1. Ophthalmologica. 2018;240(2):99-105. doi:10.1159/000489023*

55. *Kabataş EU, Kurtul BE, Özer P, et al. Comparison of Intravitreal Bevacizumab, Intravitreal Ranibizumab and Laser Photocoagulation for Treatment of Type 1 Retinopathy of Prematurity in Turkish Preterm Children. Current Eye Research. 2017;42(7):1054-1058. doi:10.1080/02713683.2016.1264607*

56. *Riazi-esfahani H, Mahmoudi A, Sanatkar M, et al. Comparison of aflibercept and bevacizumab in the treatment of type 1 retinopathy of prematurity. Internatiol Journal of Retina Vitreous. 2021;7(1):1-7. doi:10.1186/s40942-021-00334-4*

57. *Milani AE, Bagheri M, Niyousha MR, et al. Comparison of clinical outcomes of intravitreal bevacizumab and aflibercept in Type 1 prethreshold retinopathy of prematurity in posterior Zone II. J Curr Ophthalmol. 2022;34(1):87-92. doi:10.4103/joco.joco_193_21*

58. *Vural A, Ekinci DY, Onur IU, et al. Comparison of fluorescein angiographic findings in type 1 and type 2 retinopathy of prematurity with intravitreal bevacizumab monotherapy and spontaneous*

regression. Int Ophthalmol. 2019;39(10):2267-2274. doi:10.1007/s10792-018-01064-7

59. *Mintz-Hittner HA, Geloneck MM, Chuang AZ. Clinical Management of Recurrent Retinopathy of Prematurity after Intravitreal Bevacizumab Monotherapy. Ophthalmology. 2016;123(9):1845-1855. doi:10.1016/j.ophtha.2016.04.028*

60. *Repka MX, Tung B, Good W , et al. Outcome of eyes developing retinal detachment during the early treatment for retinopathy of prematurity study. Archives of Ophthalmology. 2011;129(9):1175-1179. doi:10.1001/archophthalmol.2011.229*

61. *Bilgeç NE and MD. Prematüre Retinopatisinde Cerrahi Tedavi. Güncel Retina Dergisi. 2018;2, no:48–51.*

62. *Yu YS, Kim SJ, Kim SY, Choung HK, Park GH, Heo JW. Lens-sparing vitrectomy for stage 4 and stage 5 retinopathy of prematurity. Korean Journal of Ophthalmol. 2006;20(2):113-117. doi:10.3341/kjo.2006.20.2.113*

63. *Smith BT, Tasman WS, Young TL, et al. Retinopathy of prematurity: Late complications in the baby boomer generation (1946-1964). Transaction American Ophthalmol Society. 2005;103:225-236.*

64. *Choi MY, Park IK, Yu YS. Long term refractive outcome in eyes of preterm infants with and without retinopathy of prematurity: Comparison of keratometric value, axial length, anterior chamber depth, and lens thickness. British Journal of Ophthalmology. 2000;84(2):138-143. doi:10.1136/bjo.84.2.138*

65. *Eunsung Mouradian MM. Progression of myopia and high myopia in the Early Treatment for Retinopathy of Prematurity Study: Findings at 4 to 6 years of age. Bone. 2008;23(1):1-7. doi:10.1038/nature08365.Reconstructing*

66. *Hong EH, Shin YU, Bae GH, et al. Ophthalmic complications in retinopathy of prematurity in the first decade of life in Korea using the national health insurance database. Sci Rep. 2022;12(1):1-8. doi:10.1038/s41598-021-04616-7*

67. *Final Visual Acuity Results in the Early Treatment for Retinopathy of Prematurity Study. 2014;128(6):663-671. doi:10.1001/archophthalmol.2010.72.Final*

68. *Khokhar S, Surve A, Verma S, et al. Cataract in retinopathy of prematurity – A review Sudarshan. BMC Ophthalmol. 2017;17(1):1. doi:10.4103/ijo.IJO*

69. *Bremer DL, Rogers DL, Good W , et al. Glaucoma in the Early Treatment for Retinopathy of Prematurity (ETROP) study. Journal of AAPOS. 2012;16(5):449-452. doi:10.1016/j.jaapos.2012.06.011*

70. *Hamad AE, Moinuddin O, Blair MP, et al. Late-Onset Retinal Findings and Complications in Untreated Retinopathy of Prematurity. Ophthalmol Retina. 2020;4(6):602-612. doi:10.1016/j.oret.2019.12.015*

71. *Quiram PA, Capone A, Adult ROP: Late Complications of Retinopathy of Prematurity. Retin Physician. Published online 2007.*

72. *Greig EC, Duker JS, Waheed NK. A practical guide to optical coherence tomography angiography interpretation. International Journal of Retina Vitreous. 2020;6(1):1-17. doi:10.1186/s40942-020-00262-9*

73. *H. Özdemir, S. Arf MK. Maküla Hastalıklarında Optik Koherens Tomografi.; 2015.*

74. *Spaide RF, Fujimoto JG, Waheed NK, Sadda SR, Staurenghi G. Optical coherence tomography angiography. Prog Retin Eye Res. 2018;64:1-55. doi:10.1016/j.preteyeres.2017.11.003*

75. *Carreira AR, Cardoso J, Lopes D, et al. Long-term macular vascular density measured by OCT-A in children with retinopathy of prematurity with and without need of laser treatment. European Journal of Ophthalmol. 2021;31(6):3337-3341. doi:10.1177/1120672120983204*

76. *Vural A, Gunay M, Celik G, et al. Comparison of foveal optical coherence tomography angiography findings between premature children with ROP and non-premature healthy children. Eye (Basingstoke). 2021;35(6):1721-1729. doi:10.1038/s41433-020-01161-x*

77. *Takagi M, Maruko I, Yamaguchi A, et al. Foveal abnormalities determined by optical coherence tomography angiography in children with history of retinopathy of prematurity. Eye (Basingstoke). 2019;33(12):1890-1896. doi:10.1038/s41433-019-0500-5*

78. *Chen YC, Chen YT, Chen SN. Foveal microvascular anomalies on optical coherence tomography angiography and the correlation with foveal thickness and visual acuity in retinopathy of prematurity. Graefe's Archive for Clinical and Experimental Ophthalmology. 2019;257(1):23-30. doi:10.1007/s00417-018-4162-y*

79. *Mataftsi A, Dermenoudi M, Dastiridou A, et al. Optical coherence tomography angiography in children with spontaneously regressed retinopathy of prematurity. Eye (Basingstoke). 2021;35(5):1411-1417. doi:10.1038/s41433-020-1059-x*

80. *Balasubramanian S, Borrelli E, Lonngi M, et al. Visual Function and Optical Coherence Tomography Angiography Features in Children Born Preterm. Retina. 2019;39(11):2233-2239. doi:10.1097/IAE.0000000000002301*

81. *Falavarjani KG, Iafe NA, Velez FG, et al. Optical coherence tomography angiography of the fovea in children born preterm. Retina. 2017;37(12):2289-2294. doi:10.1097/IAE.0000000000001471*

82. *Hittner HAM, Nanan DMK, Satriano DR, et al. A Small Foveal Avascular Zone May Be an Historic Mark of Prematurity. :1409-1413.*

83. *Böhm MRR, Hodes F, Brockhaus K, et al. Is angiostatin involved in physiological foveal avascularity? Investigative Ophthalmology Visial Science. 2016;57(11):4536-4552. doi:10.1167/iovs.16-19286*

84. *Kılıçarslan O, Akar S, Yılmaz Çebi A, et al. Evaluation of macular microvascular structure with optical coherence tomography angiography in children with history of treatment for retinopathy of prematurity. Graefe's Archive for Clinical and Experimental Ophthalmology. 2023;261(3):651-657. doi:10.1007/s00417-022-05834-z*

85. *Miki A, Yamada Y, Nakamura M. The size of the foveal avascular zone is associated with foveal thickness and structure in premature children. J Ophthalmol. 2019;2019. doi:10.1155/2019/8340729*

86. *Kothari N, Chu A, Huang JM, et al. Arm-mounted optical coherence tomography angiography in extremely low birth weight neonates with retinopathy of prematurity. American Journal Ophthalmology Case Rep. 2020;18. doi:10.1016/j.ajoc.2020.100624*

87. *Rezar-Dreindl S, Eibenberger K, Told R, et al. Retinal vessel architecture in retinopathy of prematurity and healthy controls using swept-source optical coherence tomography angiography. Acta Ophthalmologica. 2021;99(2):e232-e239. doi:10.1111/aos.14557*

88. *Jabroun MN, AlWattar BK, Fulton AB. Optical Coherence Tomography Angiography in Prematurity. Seminars in Ophthalmology. 2021;36(4):264-269. doi:10.1080/08820538.2021.1893760*

89. *Akerblom H, Larsson E, Eriksson U, et al. Central macular thickness is correlated with gestational age at birth in prematurely born children. 2011:799-804. doi:10.1136/bjo.2010.184747*

90. *Ecsedy M, Szamosi A, Karko C, et al. A Comparison of Macular Structure Imaged by Optical Coherence Tomography in Preterm and. :5207-5211. doi:10.1167/iovs.06-1199*

91. *Dubis AM, Hansen BR, Cooper RF, et al. Relationship between the foveal avascular zone and foveal pit morphology. Investigative Ophthalmology Visual Science. 2012;53(3):1628-1636. doi:10.1167/iovs.11-8488*

92. *Bowl W, Bowl M, Schweinfurth S, et al. OCT Angiography in Young Children with a History of Retinopathy of Prematurity. Ophthalmol Retina. 2018;2(9):972-978. doi:10.1016/j.oret.2018.02.004*

93. *Park K ah, Oh SY. Analysis of Spectral-Domain Optical Coherence Tomography in Preterm Children : Retinal Layer Thickness and Choroidal Thickness Profiles. 2012;53(11):7201-7207. doi:10.1167/iovs.12-10599*

94. *Anderson MF, Ramasamy B, Lythgoe DT, et al. Choroidal thickness in regressed retinopathy of prematurity. Eye (Basingstoke). 2014;28(12):1461-1468. doi:10.1038/eye.2014.207*

95. *Wu WC, Shih CP, Wang NK, et al. Choroidal thickness in patients with a history of retinopathy of prematurity. JAMA Ophthalmology. 2013;131(11):1451-1458. doi:10.1001/jamaophthalmol.2013.5052*