T.C.

CELAL BAYAR ÜNİVERSİTESİ TIP

FAKÜLTESİ BEYİN VE SİNİR CERRAHİSİ

ANABİLİM DALI

OLEOKANTALİN NÖROBLASTOMA HÜCRESİNDE OKSİDATİF STRES VE APOPTOZ ÜZERİNE ETKİSNİN ARAŞTIRILMASI

Dr.Ülkün Ünlü ÜNSAL

TEZ DANIŞMANI: Yrd. Doç.Dr. Mesut METE

UZMANLIK TEZİ

MANİSA-2015

teseşekkür

İÇİNDEKİLER Sayfa

1. ÖZET 1

2. GİRİŞ VE AMAÇ 1-2

3. İNGİLİZCE ÖZET 2-3

4. GENEL BİLGİLER 3

4.1. . Periferal Nöroblastik Tümörler 3

4.1.1. Tarihçe 3

4.1.2. Tanım ve Epidemiyolojisi 4

4.1.3. Etyoloji 5

4.1.4. Genetik 6

4.1.5. Klinik,Belirti ve Bulgular 7

4.1.6. Periferal Nöroblastik Tümörlerde İsimlendirme – Terminoloji

4.1.7. Ganglionörom

4.1.8. Ganglionöroblastom

4.1.9. Nöroblastom

4.1.10. Prognostik faktörler

4.1.11. Prognostik sınıflamalar ve Risk Grupları

4.1.12. Remisyonun değerlendirilmesi

4.2. Oleokantal

5.MATERYAL VE METOD

6.BULGULAR

7.TARTIŞMA VE SONUÇ

8.KAYNAKLAR

1. ÖZET

Nöroblastom (NB) genellikle sporadik olarak ortaya çıkan , çocukluk döneminin en sık görülen ekstrakraniyal tümördür. Pediatrik kanser tedavisindeki gelişmelere rağmen (Cerrahi,kemoterapi, radyoterapi) yaşama oranı %40'ların altında kalmaktadır. Bu nedenle diğer santral sinir sistemi tümörlerinde olduğu gibi nöroblastomada da farklı tedavi yaklaşımları gerekli görülmektedir.

Nöroblastoma da diğer birçok tümörde olduğu gibi, apopitoz tümör gelişimi için önemli bir mekanizmadır ve bu konuda çeşitli çalışmalar yapılmıştır.

Yapmış olduğumuz çalışmada,sızma zeytinyağından elde edilen bir fenolik komponent olan oleokantalin kültür ortamındaki nöroblastoma kanser hücreleri üzerine hücre canlılığı, oksidatif stres, nörit inhibisyonu ve apoptotik etkilerini araştırdık. Oleokantal maddesinin nöroblastoma kanser hücrelerini doz bağımlı olarak etkilediği ve IC_{50} dozunda her dört etkinin de daha belirgin olarak saptandığı gözlemlendi.

2.GİRİŞ VE AMAÇ

Giriş: Çocukluk çağı kanser ölümlerinin yaklaşık %15'inden nöroblastoma tümörleri sorumlu tutlmaktadır. Biyolojik davranışında değişkenlik ve agresif bir yol izlemesinden dolayı prognoz sağaltımı sorunlu olabilmektedir. Nöroblastoma da diğer birçok tümörde olduğu gibi, apoptoz tümör gelişimi için önemli bir mekanizmadır ve bu konuda çeşitli çalışmalar yapılmıştır. Nöroblastoma hücreleri, hücre döngüsünün durdurulması, apoptozun indüklenmesi ve N-myc expresyonunun azaltılması gibi çeşitli anti-tümör mekanizmalarının değerlendirilmesinde in vitro model olarak kullanılmıştır. Bu çalışmada, oleokantalin in vitro nöroblast kanser hücreleri üzerindeki etkilerini araştırmayı amaçladık.

Materyal ve Method: Hücreler iki grupta incelendi. **Grup-1:** Olekantal ile tedavi edilen Nöroblastoma hücreleri **Grup-2:** Olekantal ile tedavi edilen kök hücre nöron hücreleri. Oleokantalin IC_{50} dozunda hücre canlılığı, oksidatif stres, nörit inhibisyonu ve apoptoz üzerine etkileri araştırıldı.

Bulgular: Hücre canlılığı için yapılan MTT analizinde, Grup-1' de (Olekantal ile tedavi

edilen Nöroblastoma hücreleri) hücre canlılığı, Grup-2' ye (Olekantal ile tedavi edilen kemik iliği stromal kökenli kök hücre nöronları) oranla daha az olup bu fark istatistiki açıdan anlamlı idi ($p<0,001$). Oksidatif stresi değerlendirmek için kullanılan i-NOS ve e-NOS boyamaları Grup-1' de Grup-2' ye oranla daha fazla olup bu fark istatistiki olarak anlamlı idi ($p<0,005$). Nörit inhibisyonu için yapılan nörotoksisite tarama tesi analizinde, oleokantalin nöroblast hücrelerinde nörit büyümesini belirgin olarak engellerken kök hücre kökenli nöronlarda daha az nörit inhibisyonuna yol açtığı saptandı ve bu fark istatistiki olarak anlamlı idi ($p<0,001$). Apoptozu değerlendirmek için yapılan TUNEL boyamanın Grup-1 deki hücrelerde Grup-2 deki hücrelere oranla daha belirgin olduğu saptandı ve bu farkta istatistiki olarak anlamlılık göstermekteydi ($p<0,005$).

Sonuç: Oleokantalin kültür ortamında neuroblastoma kanser hücreleri üzerindeki etkileri gösterilmiştir. Oleokantalin, nöroblastoma kanser hücreleri üzerindeki apoptotik etkisi TUNEL yöntemiyle gösterilmiş olup gelecekteki oleokantal tabanlı kanser terapileri için gerek tek başına gerekse çeşitli sitotoksik ilaçlarla kombine olarak kullanımı açısından önemli bir potansiyel olarak görülmektedir.

3.ABSTRACT

Aim: Neuroblastoma accounts for %15 of all children's age tumoral mortality causes. Prognosis may be an issue due to changeable biological behaviour and aggresive process. Apoptosis is an important mechanism in neuroblastoma as is in many other tumors and many researches were published implying it. Neuroblastoma cells have been used as an *in vitro* model in antitumoral mechanisms such as stopping the cell cycle, inducing apopitosis, reducing n-myc expression. The aim of this study is to show the effects of oleocanthal on *in vitro* neuroblastoma cells.

Material and Method: Cells were divided in two groups. **Group 1:** the neuroblastoma cells treated with oleocanthal. **Group 2:** Neuronal stem cells treated with oleocanthal. The effects on cell viability, oxidative stres, neuritis inhibition and apoptosis of olecanthal at dose of IC_{50} were studied.

Results: In MTT analysis, used for detecting cell viability, in Group 1 the cells were less

viable compared with Group 2, and the difference was statistically significant (p<0,001). In group 1, the rates of I-NOS and E-NOS stains used for analysis of oxidative stress were greater than group 2, and the difference was statistically significant (p<0,005). In neurotoxicity screening test analysis used for neuritis inhibition, it was shown that oleocanthal apperently inhibited neuritis growing in neuroblastoma cells, while in bone marrow derived neurons it was less inhibitive, and the difference was statistically significant. (p<0,001). TUNEL stain to determine cell apoptosis in Group 1 was greater than Group 2 and also the difference was statistically significant(p<0,005).

Conclusion: The effects of oleocanthal was showed out in vitro on neuroblastoma cells. The apoptotic effect of oleocanthal on neuroblastoma cells was detected and shown by TUNEL assay, and it is considered to be a potential monotherapy or combined therapy with other cytotoxic medicine used in oleocanthal based chemotherapies in the future.

4.GENEL BİLGİLER

4.1.PeriferalNöroblastikTümörler

4.1.1.Tarihçe

Nöroblastom ile ilgili bilgi ve veriler 17. yüzyıla kadar dayanmaktadır. 1864 yılında Alman fizikçi Rudolf Virchow, bir çocukta karın boşluğunda oluşan tümörün 'gliom' olduğunu belirtmiştir. 1891 yılında Alman patolog Felix Marchand, sempatik sinir sisteminden ve adrenal medulladan elde edilen tümörün karakterisitk özelliklerini fark etmiştir(1,2). 1901 yılında ise William Pepper, hastalığın 4S evresinde olan bebeklerde (karaciğer metastazı bulunup kemiğe yayılmayan türü), hastalığı belirgin bir şekilde açıklamıştır(3). 1910 yılında James Homer Wright bu tümörün öncül nöral hücrelerden köken aldığını anlamış ve adına 'Nöroblastom' demiştir (3,4). Wright daha önce sarkoma teşhisi koyulan vakaları toplamış ve sonraları fetal adrenal medullada olgunlaşmamış

hücreler olarak nitelendirilecek olan nöral fibril ve demetlerini fark etmiştir (4).

Yakın zamanda yayınlanan ve nöroblastom(NB) vakaları ile ilgili tarihsel bir bakış açısı kazandıran bir çalışmada, birinci dünya savaşı sonrası hastalık üzerine yapılan ilk tedavi çalışmaları tanımlanmış ve ilk tedavi yönteminin pediatrik cerrahi müdahale olduğu belirtilmiştir(3). Daha sonrasında yayınlanan bir çalışmada ise, 217 vakada cerrahi müdahale ile bölgesel tümörün tedavisinde başarı kazanıldığı açıklanmıştır(5). Başka bir çalışmada, büyük tümöre sahip vakalarda veya cerrahi müdahalenin yetersiz kaldığı durumlarda hastalardan bir grubunun X-ray sağaltımı ile iyileştirildiği belirtilmiştir(6). Kemoterapinin kullanılmasından yıllar önce hastalığın ağır seyrinden kurtulma şansının, yaşı büyük çocuklara nazaran bebeklerde daha çok olduğu gözlemlenmiştir. Sonrasında klinik tedavi uzmanları bebeklerde metastatik yayılımın deri ve karaciğerde tutulu kaldığını ayrıca hastalığın tedavi uygulanmaksızın kendiliğinden gerileyebildiğini fark etmişlerdir(7). 1960'larda çocuk hastalarda kemoterapinin ardından sağ kalımın arttığını bildiren araştırmalar yayınlamış fakat hastalığın tekrardan nüksettiği gözlenmiştir(8,9).

4.1.2.Tanım ve Epidemiyoloji

Periferal nöroblastik tümörler (PNT) sempatik sinir sisteminin embriyojenik neoplazmlarıdır. PNT'ler çocukluk çağı ve bebeklik döneminde en sık görülen ekstrakraniyal solid tümörler olup her 10.000 doğumda 1 görülürler(15). İlk dört yaşta görülen tüm neoplazmların yaklaşık %15'ini oluşturmaktadırlar(12). Amerika Birleşik Devletleri'nde NB' ler 15 yaş altı çocuklarda görülen tüm kanserlerin %7.2' sini oluşturur(1). Cinsiyetler arası sıklığı değişiklik göstermez. En sık 1-4 yaş arası görülmekle birlikte yaşla birlikte sıklığı azalmaktadır. NB' ler infantlarda en sık görülen malignitedir. 1985-2000 yılları Surveillance, Epidemiology, and End Results Program (SEER) verilerine göre NB için 5 yıllık sağkalım %65'dir. Irk ve cinsiyet arasında genel farklılık izlenmemektedir. Lokal veya bölgesel hastalığı olan infantlarda yaşam süresi daha yüksektir. Büyük çocuklar ve uzak metastazlı hastalar için yaşam süresi azalmaktadır. Bazı gebelik ve doğumsal faktörlerin, ebeveynlerin aldığı ilaçların daha dikkatli incelenmesi gerekmektedir.

PNT'de tanı anındaki ortalama yaş 22 aydır ve olguların %95'i 10 yaşından önce tanı almaktadır(16). Adrenal medulla, servikal, torasik, abdominal ve pelvik bölgedeki sempatik ganglionlar, Zuckerkandl organı, sakral ve koksigeal küçük sempatik ganglionlar başlıca lokalizasyonudur(17). Bunlar arasında en sık olarak (%40) adrenal medullada görülürler. Bunu abdominal (%25), torasik (%15), servikal (%5) ve pelvik sempatik ganglionlardaki (%5) yerleşimi takip eder(18).

4.1.3. Etyoloji

Nöroblastom sempatik sinir sisteminin öncül hücrelerinden kaynaklanan bir embriyonel tümördür. Sempatik sinir sistemi doğumdan sonra da yıllar süren bir süreçte yeniden düzenlenir. Bu sürecin aynı zamanda nöroblastomun başlangıç yaşı ile de örtüşmesi nöroblastik tümörlerin gelişiminde sempatik farklılaşmada rol oynayan temel mekanizmalarda bozukluk olduğunu düşündürür. Tümör dokusunda embriyonik veya nöral katlantı dönemi ile ilişkili MASH1, HES1, c-kit, Notch, dHAND ve hASH1 gibi genlerin saptanması embriyonun normal gelişim ve farklılaşması ile tümör oluşumu arasında bağ olduğu düşüncesini destekler (10).

Nöral katlantı hücrelerinden gelişen sempatik sinir sistemi hücreleri nöronlar (ganglion hücreleri), kromafin hücreler ve küçük floresan ile boyanan (SIF- "small intensely fluorescent") hücrelerden oluşur. Nöronlar paravertebral sempatik zincir ganglionlarını, paraaortik trunkusu ve pelvik ganglionu oluşturur. Adrenal bez medullasında da bulunurlar, ancak gelişim süreci içinde kaybolurlar. SIF hücreleri sempatik ganglionlar içinde tek veya kümeler halinde bulunurlar; fonksiyonları henüz bilinmemektedir. Kromafin hücreler ise paraganglionları ve adrenal medullayı oluşturur. Paraganglia diğer sempatik yapılarla birlikte oluşur, ancak doğumdan sonraki 2-3 yıl içinde gerilemeye başlar ve kaybolur. Bu döneme kadar merkezi sinir sistemi dışında en önemli katekolamin kaynağıdır, bundan sonra adrenal medulla önem kazanır. Tümör hücre kaynağının özellikle adrenal nöroblastomlarda, gelişmekte olan adrenal medullada geçici olarak bulunan nöroblast toplulukları olduğu varsayılır. Dolayısı ile sempatik sinir sisteminde hücre büyümesi, farklılaşması ve apoptozu sırasında olacak değişikliklerin malign değişikliğe neden olduğu düşünülür (11).

Periferik nöroblastik tümörlerin gelişim sürecinde gerileme, ilerleme ve maturasyon

evreleri yer alır. Tümörün sınırlı ve metastazların yalnızca cilt, karaciğer ve kemik iliğinde olduğu bebeklerde hastalıktan ölüm %10-15'ten fazla değildir. Eğer ilerleyici safha yaşamı tehlikeye sokacak sonuçlara neden olmazsa veya kemoterapi veya radyoterapi ile durdurulabilirse, apoptoz ile tümör lezyonları kendiliğinden geriler ve kaybolur. Bazen tümörde gerileme tam olmayabilir veya maturasyon bulguları izlenir (12). Üç aydan küçük bebeklerde tanımlanan "in situ" nöroblastomda genetik olarak anormal olan klonun yaşla birlikte gerilediği veya mature olduğu düşünülür. Onaltı yaş altında adrenal tümörlerden 40-50 kat fazla görülür ki; bu sıklık tarama ile saptanan nöroblastomlardan fazladır (13). Nöroblastik tümörlerde maturasyonun son aşaması ganglionöromdur. Histogenetik ve hücre kültür çalışmalarında tümör dışından gelen ve dokuyu istila eden Schwann hücrelerinin rolü olduğu düşünülür. Kemoterapinin matür olmayan nöroblastik hücrelerde apoptoza neden olduğu, hatta alkilleyici ajanların maturasyonu uyardığı düşünülür. Evre 4 hastaların çoğunda ve düşük evreli hastalığın bir kısmında ilerleme bulguları izlenir(14).

4.1.4. Genetik

NB' lerde en sık görülen genetik anormallik N-myc amplifikasyonu ve 1. kromozomun kısa kolunun delesyonudur(19). NB' lerde yaklaşık %20-25 hastada N-myc amplifikasyonu bulunmaktadır(20). Bunun dışında NB' lerde en yaygın anormallik 17q kazanımıdır. Bu genetik değişim olumsuz sonuçlar ile ilişkilidir. Pek çok bölgede heterozigosite kaybı da saptanmıştır. Primer tümörlerin yaklaşık %30-50'sinde 1 nolu kromozomun kısa kolunun delesyonu görülmektedir. Bu genetik değişiklik N-myc amplifikasyonu ile güçlü korelasyon göstermekte olup, kötü prognoz ile ilişkilidir(21). 11q ve 14 q heterozigosite kaybı da tariflenmiştir. 11q delesyonu neredeyse NB olgularının yarısında saptanmıştır. 11q delesyonu, N-myc amplifikasyonu ile korele olmasa da, kötü prognoz göstergesidir(21). 1p36 genetik imbalansı ise kötü prognoz ile ilişkilidir(22). Geçtiğimiz 20 yıl boyunca, NB' nin bir dizi belirli genetik değişiklikleri, örneğin N-myc amplifikasyonu ve 1p36 delesyonunun NB progresif tipi ile ilişkili olduğu bulunmuştur. Genetik araştırmalar tanısal amaçlı değil ama prognostik bilgi için birçok klinik çalışmada standart hale gelmiştir(22-28)

4.1.5. Klinik, Belirti ve Bulgular

Belirti ve bulgular tümörün yeri, yaygınlığı ve ürettiği metabolik aktif maddeler ile ilişkilidir. Yaygın hastalık iştahsızlık, anoreksi ve kilo kaybına neden olabilir. Yaygın kemik iliği metastazı varlığında ateş ve anemi görülebilir. Kortikal kemikteki metastatik hastalık ağrı ve aksamaya neden olur. Periorbital kemik ve yumuşak dokudaki metastazlar proptozis ve orbital ekimoz ile fark edilebilir (rakun gözü), travma ile karışabilir. Büyük çocuklarda uzun kemik tutulumuna bağlı artrit bulguları görülebilir, küçük bebeklerde ise yalnızca huzursuzluk tek bulgu olabilir. Abdominal hastalıkta ilk bulgu genellikle sert ve fikse kitledir. Kilo kaybı, ağrı ve distansiyon da sık görülen bulgulardandır. Alt abdomen ve pelvis tümörleri kitle etkisi nedeniyle barsak veya mesane fonksiyon bozukluğu yapabilir. Küçük bebeklerde ağır hepatomegali nedeniyle abdominal distansiyon veya solunum sıkıntısı görülebilir. Metastatik nöroblastom süt çocuklarında mavimsi renkte deri altı nodüller şeklinde birikebilir(29-35).

Nöroblastomda seyrek olarak görülen ancak nöroblastom için karakteristik olan bazı bulgular tanımlanmıştır:

Transvers miyelopati: Paraspinal yerleşimli nöroblastomlar spinal kolon boyunca spinal foramenlerden içeriye doğru kum saati şeklinde büyüyebilir. Hastalarda ekstradural kord basısına neden olarak motor veya duyu kayıp, sırt ağrısı veya sfinkter bozukluğuna neden olabilir. İyileşme bulguların şiddetine ve süreye bağlıdır. Hastaların yaklaşık yarısında uzun dönemde nörolojik sekeller düzelmez. En az sekel kalması nedeniyle tedavide cerrahi veya radyoterapiden önce kemoterapi verilir (36,37,41,42).

Opsomyoklonus-ataksi sendromu: Serebellar ataksi, gözlerde hızlı, düzensiz hareketler ve/veya istemsiz kas kasılması ile karakterlidir. Hastalarda birlikte davranış bozuklukları, konuşma, zeka ve motor gerilik olabilir. Tümör dokusunda lenfosit infiltrasyonu ve nöronlara karşı antikorlar saptanması patogenezin immün aracılı olduğunu düşündürür. Tümör rezeksiyonu ve kemoterapi ile hastalık tedavi edilse de myoklonik ensefalopati düzelmeyebilir. Nörolojik bulguların glukokortikoidler, yüksek doz immünglobulinler veya sitotoksikilaçlarile uzun süreli tedavisi gerekir (20,38-40).

Horner sendromu: Servikal veya apikal sempatik ganglionlardaki tutulum pitozis, miyozis ve enoftalmusa neden olabilir. Ayrıca heterokromi de görülebilir (20,36,41,42).

Hipertansiyon: Tümörün renal vasküler basısı veya ürettiği katekolaminler ve onların metabolitleri nedeniyle hipertansiyon görülebilir. Kemoterapi ile hipertansiyon düzelmeyebilir, cerrahi rezeksiyon ve renal arter basısının kaldırılması gerekir (1,20,30,43).

Düzelmeyen ishal: Nöroblastom hücrelerinden salgılanan vazoaktif intestinal peptid nedeniyle tedaviye dirençli sekretuar ishal, hipokalemi ve dehidratasyon görülebilir. Çoğunlukla tümör rezeksiyonu yapıldıktan sonra düzelir (20,43).

4.1.6. Periferal Nöroblastik Tümörlerde İsimlendirme – Terminoloji

NB, ganglionöroblastom ve ganglionörom primordial nöral krestten gelişen PNT'ler olup diferansiyasyon derecelerine göre isimlendirilmektedirler (Resim-1) (44).

PNT, histolojik olarak diferansiyasyonun (maturasyonun) çeşitli evrelerinde olan nöroblastlar, ganglion hücreleri, nöropilden oluşan nöroblastomatöz komponent yanısıra, Schwann hücreleri ve nöritik uzantılarından oluşan Schwannian stromayı da değişik oranda içerirler. Bu komponentler arasında Schwannian stromanın çevre normal dokudan kaynaklanan neoplastik olmayan bir komponent olduğu öne sürülmektedir(17).

Ganglionörom (GN) diferansiyasyonu tam olan bir tümördür. Matür Schwann hücreleri ve ganglion hücreleri karışımı ile karakterizedir. İmmatür elemanlar içermez(44). Ganglionöroblastom (GNB) matür ganglion hücreleri boyunca primitif nöroblastlardan oluşur. NB PNT' ler içinde en az diferansiye olan tümördür. Primitif nöroblastlardan oluşan ve fetal adrenal medullaya benzeyen tümördür(44).

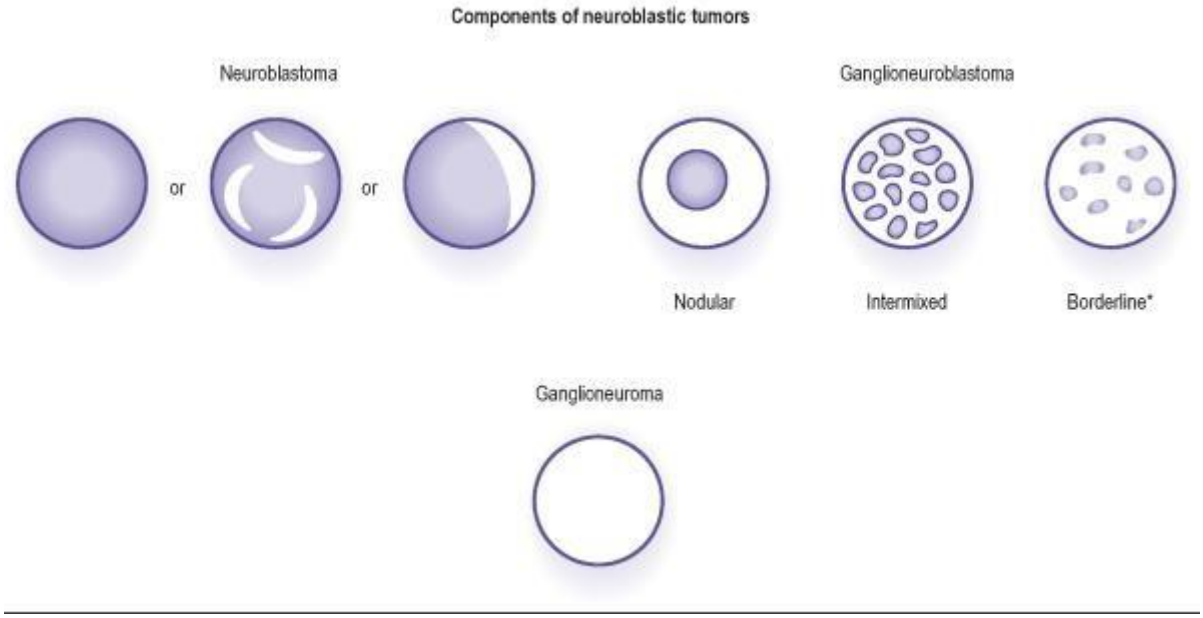

Resim-1: Nöroblastik tümörlerde terminoloji

4.1.7. Ganglionörom (GN)

GN diferansiyasyonu tam olan bir tümördür. Matür Schwann hücreleri ve ganglion hücreleri karışımı ile karakterizedir. İmmatür elemanlar içermez. 10 yaş üstünde çocuklarda izlenmektedir. Sıklıkla posterior mediasten, daha az sıklıkla retroperiton yerleşimlidir(45). Makroskopik olarak iyi sınırlı, fibröz kapsüllüdür. Kesit yüzü gri sarı renklidir. Bazen leiomyomdaki gibi trabekül ya da girdap yapıları izlenebilir. Mikroskopik olarak uniform görünümde histolojiye sahiptir. Zeminde düzensiz şekilde birbiriyle çaprazlaşan schwann hücre demetleri vardır. Bunların arasında genellikle küçük kümeler veya nestler halinde dağılmış matür ganglion hücreleri bulunmaktadır. Bu hücreler tipik olarak bol, parlak, pembe sitoplazmalı, 1-3 nükleus içeren, hafif-orta derecede atipi gösteren hücrelerdir (44). Biyolojik olarak benign tümörlerdir. Çok nadir olarak malign transformasyon gösterirler(46).

1) GN (prototip): Tümör tamamıyla ya da %100'e yakın oranda ganglionöromatöz komponentten oluşur.

2) GN, matürleşmekte olan: Ganglionöromatöz tümörde az sayıda serpiştirilmiş, diferansiye olan nöroblastlardan oluşan belirsiz odaklar, 'çıplak' nöropil ve matürleşmekte olan ganglion hücreleri görülür.

3) ***GN, matür:*** Tümör %100'e yakın oranda ganglionöromatöz komponent içerir. Hücresel elemanlarda immatürite ya da atipi izlenmez.

4.1.8.Ganglionöroblastom (GNB)

GNB matür ganglion hücreleri boyunca primitif nöroblastlardan oluşur. Geniş biyolojik aralığından dolayı tümör hücre sayısı, dağılımı ve yerleşimi çeşitlilik gösterir.

1) GNB (prototip): Ganglionöromatöz ve nöroblastomatöz komponentin karışımından oluşur. İntermediyer komponent de bulunabilir. Genelde ganglionöromatöz komponent tümörün %50'sinden fazlasını oluşturur.

2) GNB, nodüler (klasik): Makroskopik olarak ganglionöromatöz komponentin oluşturduğu alan ile çevrili nöroblastomatöz komponentin oluşturduğu kanamalı nodül yapısı izlenir. Mikroskopide nöroblastomatöz nodül ile bunu çevreleyen ganglionöromatöz komponentarasında keskin bir sınır izlenir. Nadiren fokal olarak nöroblastomatöz komponentin nodül dışına uzanımı görülebilir.

3) GNB, nodüler (atipik): Ganglionöromatöz komponent, daha fazla oranda bulunan nöroblastomatöz komponentin çevresinde ya da bu komponentin septalarının içerisinde kordonsal tabaka olarak bulunur. Makroskopik ya da mikroskopik olarak nodül izlenmez. Metastazı NB özelliğinde olan GNB da bu kategoride değerlendirilir.

4) GNB, intermikst: Tümör ağırlıklı olarak ganglionöromatöz komponentten oluşur. Arada küçük nöroblastomatöz odaklar vardır.

GNB için histolojik değerlendirmede dikkat edilmesi gereken durumlar bulunmaktadır. İğne biyopsi ya da küçük insizyonel biyopsilerde izlenen nöroblastomatöz komponent, klasik nodüler GNB'nin nodülünü temsil ediyor olabilir. Diğer bir yandan sadece ganglionöromatöz komponent görülüyorsa, klasik nodüler GNB'nin nöroblastomatöz nodülü atlanmış olabilir. Bu yanlışlıkların önüne geçebilmek için görüntüleme yöntemlerinden ve katekolaminlerin üriner atılımlarının düzeyinden yararlanılabilir. Nodüler GNB'lerde bazen görüntüleme yöntemleri ile nodüller saptanabilmektedir. Aynı zamanda bu tümörlerde katekolaminlerin üriner atılımları intermikst GNB veya matürleşmekte olan ganglionöroma göre daha fazla olmaktadır. Ancak yine de bu gibi olgularda 'Nöroblastik tümör, sınıflandırılamayan' tanısı vermek en uygunu olabilir.

4.1.9.Nöroblastom (NB)

NB diğer PNT gibi sempatikoadrenal sistemin nöral krest hücrelerinden köken alır. NB PNT' ler içinde en az diferansiye olan, primitif nöroblastlardan oluşan ve fetal adrenal medullaya benzeyen tümördür. Bundan dolayı tümörler sempatik sinir sisteminin bulunduğu herhangi bir yerde gelişebilirler. Primer tümörlerin çoğu (% 65) abdomende görülür, bunların da en az yarısı adrenal medullada lokalizedir. Sık görülen diğer bölgeler boyun, göğüs boşluğu ve pelvistir(47). Lenfatik ve vasküler yayılım yapabilir. En sık uzak metastaz kemik iliğine olup onu sırasıyla kemik, lenf düğümü, karaciğer, nadiren akciğer ve beyin metastazı izler(48). Major metastatik bölgeler evre 4S'te dalak, deri ve kemik iliği'dir(1).

Klinik bulgu ve semptomlar primer tümörün bulunduğu bölgeye, metastatik hastalık veya paraneoplastik sendrom gelişimine bağlı olarak çeşitlilik gösterir. NB 15 yaşından küçük hastalarda görülen malignitelerin yaklaşık %7'sini oluşturur ve tüm pediatrik kansere bağlı ölümlerin yaklaşık % 15'inden sorumludur(47). Olguların %25'i konjenitaldir. Prenatal olarak tanı konulabilir. İki yaşın altında 5 yıllık sağkalım %90'dır. Sadece sporadik vakalar ergen ya da erişkinde görülebilir. İnsidans 18. ayda pik yapar.

Büyük boyutlu, sağ taraf yerleşimli tümörler karaciğeri direkt invaze edebilir. Sol taraf yerleşimliler ise pankreatik parankimi direkt invaze edebilir. Yenidoğan dönemindeki NB'li olguların 1/3'ünde mavi kırmızı kutanöz metastaz (blue berry muffin) görülür (49-50). Hastalar myoklonus – opsoklonus sendromu ile prezente olabilir. Bu durum genellikle iyi prognoz ile ilişkilidir. Hastaların %80-90'ında idrarda yüksek katekolamin ve diğer metabolitlerin (norepinefrin, epinefrin, vanilmandelik asit, homovanilik asit, 3-metoksi-4- hidroksifenilglikol) yüksekliği görülür(44).

NB'ler makroskopik olarak 6-8 cm boyutta, lobüle kitlelerdir. Boyutları değişiklik gösterebilir, toraks ve abdomende 1 cm'den küçüktür. Lezyon çevresinde ince membranöz kapsül sıktır. Kolay rüptüre olabilen, yumuşak, etsi, gri beyaz renkli, yer yer hemorajik kitlelerdir. İyi diferansiye tümörler sarı-pembe görünümlü olup ganglionöromaya benzeyebilir. Artmış boyutlarda tipik olarak hemoraji, nekroz, kist formasyonu, kalsifikasyon bulunur. Ancak kist formasyonu ve hemoraji küçük tümörlerde de bulunabilir(44).

NB'ler hiperkromatik nükleuslu, dar sitoplazmalı küçük hücrelerden oluşur. Bunlar sıklıkla ince fibrovasküler septalar ile birlikte gruplar oluşturan tümör hücreleri şeklinde görülür. Olguların %30'unda Homer Wright psödorozetleri bulunabilir. Bu psödorozetler santral boşluk etrafına dizilmiş 1-2 tabakalı nöroblastlardır. Hemoraji, psödorozet veya nest oluşturan hücrelerden oluşan tümörlerde, yolk sak tümörünün Schiller Duvall cisimlerini hatırlatan patern izlenebilir(44).

NB'ler andiferansiye, az diferansiye ve diferansiye olmak üzere 3 gruba ayrılır(44):

i. ***Andiferansiye nöroblastom:*** Hücresel diferansiyasyon göstermezler. En primitif özellikte olan bu NB'ler, sempatik sinir sistemi ve adrenal medulladan gelişen hücrelere benzerler. Küçük-orta boy, yuvarlak, poligonal, koyu boyanan lenfositlere benzer nükleuslu, sitoplazmadan yoksun hücrelerden oluşur. Bu küçük yuvarlak hücreler ince fibrovasküler stroma ile bölünmüş küçük lobüller oluşturur. Nöropil andiferansiye nöroblastomda yoktur. Veziküler nükleus ve belirgin nükleolu olan hücrelerin varlığı immatür ganglion hücrelerinde diferansiyasyona doğru gidişin kanıtıdır.

ii. ***Az diferansiye nöroblastom:*** Neoplastik hücrelerin %5 ten azı diferansiye nöroblastlardır. Nöropilik bir zemin içerir. Az diferansiye NB bir yuvarlak hücreli sarkom tanısı da alabilir. Bazı az diferansiye NB'li olgular (%8'den azı) keskin sınırlı nükleer membranı olan belirgin nükleollu büyük hücrelerden oluşabilir. Bunlara büyük hücreli NB'de denir(67,68). Bu tümörler N-myc gen amplifikasyonu içerir.

iii. ***Diferansiye nöroblastom*:** Hücresel diferansiyasyon %5' in üzerindedir. Stroma çok yoğun nöropil içerebilir. Gangliyonik diferansiyasyon ve schwannian stroma sıklıkla tümör periferinde belirgindir. İyi diferansiye NB'de Homer Wright rozetleri bulunur. Ağ oluşturmuş hücre proçesleri izlenebilir. İyi diferansiye hücreler eozinofilik rim içeren büyük hücrelerdir. Binükleasyon görülebilir. Veziküler nükleer patern görülebilir.

Alt tiplendirme yapılamayan ya da prognostik kategorinin değerlendirilemediği biyopsilerde NB, NOS (not otherwise specified: başka yerde sınıflandırılamayan) terminolojisi kullanılmalıdır. NB'nin ayırıcı tanısında diğer mavi yuvarlak hücreli tümörler, nefroblastom, yenidoğanın adrenal hemorajisi, feokromasitoma, paraganglioma yer almaktadır(1).

Andiferansiye ve az diferansiye NB'lerin diğer küçük mavi yuvarlak hücreli tümörlerden ayırımı zordur. Rabdomyosarkom ve Ewing sarkom(ES)/PNET den göreceli olarak daha küçük yaşta hastalarda ortaya çıkar. Klinik prezentasyon olarak NB ve alveoler rabdomyosarkom benzer bulgular gösterebilir. Her ikisi de küçük yaşta görülmekte olup sıklıkla inratraabdominal yerleşimlidir. Alveoler rabdomyosarkom genellikle çok değişik boyut ve şekilde hücre ve nükleustan oluşur. Sitoplazması bol, sınırları keskin, eozinofiliktir. ES/PNET genellikle NB'den daha ileri yaşta görülür. NB'lere göre daha regüler nükleuslu, daha ince noktasal kromatin paternlidir. Sitoplazmalarında glikojen içerir. NB'ye benzer şekilde Homer Wright rozetleri içerir(44).

4.1.10.Prognostik Faktörler

Literatürde evre ve yaşa ek olarak geçen diğer klinik prognostik parametreler; tümör belirteçleri (vanil mandalik asit (VMA/HVA) (52), nöron spesifik enolaz (NSE) (53,54), ferritin(54,55), laktat dehidrogenaz (LDH)(54,62,63), kromogranin-A(64), nöropeptid-y (56), primer yerleşim yeri, tümör hacmi(57) ve metastatik bölgedir (58). Ayrıca; histolojik patern, MKI, schwann hücre miktarı ve nöroblastik diferansiyasyon Amerikan çalışmalarında prognostik parametre olarak kullanılmaktadır(12). NB hücrelerinin proliferasyon hızının da başka çalışmalarda prognostik etkisinin olduğu gösterilmektedir(59).

4.1.11.Prognostik Sınıflamalar ve Risk Grupları

PNT için prognostik sınıflandırma önemli bir konudur. Farklı araştırmacılar, değişik prognostik sınıflamalar oluşturmuşlardır (Tablo-1). Shimada ve ark. 1984 yılında PNT'yi yaşa bağımlı bir histolojik sınıflandırma sistemi ile 4 kategoriye ayırmışlardır(60).

Nöroblastom (Schwannian stromadan fakir)

Ganglionöroblastom, intermikst (Schwannian stromadan zengin)

Ganglionöroblastom, nodüler

Ganglionörom (Schwannian stroma baskın)

Daha sonraki yıllarda bu sınıflandırmayı geliştiren INPC, PNT'nin terminolojisi ve sınıflandırılmasında bazı kriterler belirlemiştir(17). PNT'nin terminolojisi tümörün makroskopik özelliklerine ve temel histolojik komponentlerin bir veya birkaçının bulunmasına ya da bulunmamasına dayanır. Bu temel histolojik komponentler şunlardır:

i. Nöroblastomatöz komponent: Andiferansiye nöroblastlar ya da ganglion hücresine diferansiye olma eğiliminde nöroblastlar ile nöropil denen matriksi içerirler.

ii. Ganglionöromatöz komponent: Ganglion hücreleri, schwann hücrelerinden kaynaklanan nöritik uzantılar ve matür fibröz dokudan oluşur. Schwannian stroma olarak isimlendirilen bu komponent fasiküler bir patern oluşturur.

iii. İntermediyer komponent: Diferansiye olmakta olan nöroblastlar, ganglion hücreleri, yer yer nöropil yer yer ise schwannian stromadan oluşan bir komponenttir.

Tablo-1. Periferal nöroblastik tümörleri sınıflandırma sistemleri (44)

INPC*	**SHIMADA**	**JOSHI**
Nöroblastom (Schwannian stromadan fakir)		**Nöroblastom**
Andiferansiye tip	Stroma az Andiferansiye histoloji	Andiferansiye
Az diferansiye tip	Stroma az Andiferansiye histoloji	Az diferansiye
Diferansiye tip	Stroma az Diferansiye histoloji	Diferansiye
Ganglionöroblastom, nodüler(Kompozit Schwannian stroma/ stromadan zengin ve stromadan fakir)	**Stroma zengin Nodüler tip**	**Ganglionöroblastom Nodüler tip**
Ganglionöroblastom, intermikst Schwannian stroma zengin Ganglionörom Schwannian stroma baskın	**Ganglionöroblastom İntermikst**	**Ganglionöroblastom İntermikst**
Matürleşmekte olan	Stroma zengin İyi diferansiye	Borderline tip
Matür	Ganglionörom	Ganglionörom

* INPC: Uluslararası Nöroblastom Patoloji Komitesi

i) INPC Sınıflandırması

1) ***NB, prototip:*** Tümör %50'den fazla oranda nöroblastomatöz komponentten oluşmuştur. Daha az oranda küçük, sınırları belirsiz ganglionöromatöz odak ya da odaklar bulunabilir.

2) ***NB, andiferansiye:*** Rutin ışık mikroskopisinde diferansiyasyon bulguları göstermeyen ya da nöropil içermeyen küçük, orta veya büyük yuvarlak nöroblastlardan oluşur.

3) ***NB, pleomorfik:*** Nöroblastlar iri, pleomorfik nükleuslu, belirgin nükleollü, geniş sitoplazmalıdır. Bazı hücrelerde rabdoid özellikler belirgindir. Nöropil izlenmez. NB, andiferansiye alttipinin bir varyantı olarak kabul edilir.

4) ***NB, az diferansiye:*** Nöroblast populasyonunun %5'inden azında ganglion hücrelerine doğru senkron diferansiyasyon görülür.

5) ***NB, diferansiye:*** Nöroblast populasyonunun %5'i ya da daha fazlasında ganglion hücrelerine doğru senkron diferansiyasyon görülür(17).

ii) Shimada Sınıflandırması

PNT'nin prognostik önem gösteren temel morfolojik bulgusu ganglion hücrelerine doğru diferansiyasyonun (maturasyonun) derecesidir(12). PNT'lerin klinikopatolojik değerlendirilmesi için yıllar içerisinde çok sayıda metodoloji oluşturulmuş, bunlar arasında Shimada sınıflandırması uluslararası ilgi ve kabul görmüştür(Tablo-2). Shimada ve ark. bu sınıflandırmalarında yaşa bağlı bir yaklaşım öne sürmüştür. Bu sınıflamada NB, Schwannian stromadan zengin ve Schwannian stromadan fakir olarak iki gruba bölünmüştür. Ayrıca Shimada ve ark. bu sınıflamada öne sürdükleri prognostik göstergelerden biri olarak, "MKİ" kavramını ortaya koymuşlardır. Bu indekste sadece mitoz sayısı değil mitotik karyotik hücrelerin sayısı da kullanılmaktadır(61).

Shimada sınıflamasına göre NB, INPC sınıflandırmasında belirtildiği gibi diferansiyasyon derecesine göre üç gruba ayrılmıştır: Diferansiye, az diferansiye ve andiferansiye. Eğer tümör hücreleri nükleer vezikülasyon, nükleol belirginliği, eozinofilik/amfofilik sitoplazmik genişleme gibi diferansiyasyon göstergesi olan sitolojik bulgular ve nöropil içermiyorlarsa andiferansiye NB olarak sınıflandırılmışlardır.

Eğer %5'ten az tümör hücresi daha diferansiye görünümde ya da ganglion hücresi özelliğindeyse az diferansiye, bu özellikler %5 ve daha fazla tümör hücresinde görülüyorsa diferansiye NB olarak sınıflandırılmıştır(60). Az diferansiye nöroblastomu andiferansiye nöroblastomdan ayıran özellik, az diferansiye NB'nin nöropil içermesidir. Nöropil içeriği ve miktarı, az diferansiye NB'yi diferansiye NB'den ayrımda bir kriter değildir(17).

Shimada sınıflamasına göre MKİ' i belirlemede, mitoz ve karyoreksis gösteren tümör hücreleri sayılmaktadır. Mitoz ve karyoreksis gösteren hücreler, hücre yoğunluğuna bağlı olarak 10 veya daha fazla büyük büyütme alanında sayılır. Sayılan hücre sayısının 5000 olması idealdir. Nekroz, hemoraji, otoliz ve sıkışma artefaktı gösteren alanlar göz ardı edilmelidir. Tümör hücrelerinde %2 den az mitotik karyotik hücre varlığı "***düşük MKİ***", %2-4 mitotik karyotik hücre varlığı "***orta MKİ***" ve %4 den fazla mitotik karyotik hücre varlığı "***yüksek MKİ***" olarak değerlendirilmektedir. Nekroz, hemoraji, otoliz ve sıkışma artefaktı gösteren alanlar göz ardı edilmelidir(66).

Shimada sınıflamasında prognozu belirlemede bir sonraki basamak ise hastanın yaşıdır. Diferansiyasyon derecesi, MKİ ve hastanın yaşı göz önüne alındığında iki ana prognostik kategori ortaya çıkmaktadır: İyi prognoz ve kötü prognoz. Buna göre bir buçuk yaşın altındaki az diferansiye nöroblastik tümörlere sahip hastalar ve beş yaşın altı diferansiye nöroblastik tümörlü hastalar iyi prognostik grup olarak kabul görmektedir. Herhangi bir yaşta andiferansiye tümöre sahip hastalar ve bir buçuk yaşından daha büyük az diferansiye tümöre sahip olgular ise kötü prognostik grup olarak isimlendirilirler. MKİ parametresi de hasta yaşları ile birlikte göz önüne alındığında belirgin prognostik farklılıklar izlenmektedir. Beş yaş altı düşük MKİ'e sahip hastalar ve bir buçuk yaş altı orta MKİ'e sahip hastalar iyi prognoz gösterirken, beş yaş üzeri düşük MKİ'e sahip ve herhangi bir yaşta yüksek MKİ'e sahip olgular kötü prognostik grup olarak kabul görmektedirler(66).

Tablo-2. Shimada sınıflamasında prognostik kategoriler

Yaş	Diferansiyasyon	MKİ	Shimada Prognostik Sınıfı
<18 ay	Andiferansiye	Herhangi	Kötü prognoz
<18 ay	Az diferansiye Diferansiye	Düşük (<%2) Orta (%2-4)	İyi prognoz
<18 ay	Herhangi	Yüksek (>%4)	Kötü prognoz
18 ay -5 yıl	Andiferansiye Az diferansiye	Herhangi	Kötü prognoz
18 ay -5 yıl	Diferansiye	Düşük (<%2)	İyi prognoz
18 ay -5 yıl	Diferansiye	Orta (%2-4) Yüksek (>%4)	Kötü prognoz
>5 yıl	Herhangi	Herhangi	Kötü prognoz

iii) Klinik Evreleme

Türk Pediatrik Onkoloji Grubu (TPOG)'nun Ulusal Nöroblastom Tedavi Protokolü'nde kabul ettiği sistem Evans sınıflandırmasının geliştirilmiş ve özgülleştirilmiş şekli olan "İnternasyonel Evreleme Sistemi"dir (Tablo-3).

Evre 3 orta hat tümörü total çıkarıldıysa ve lenf nodu tutulumu yoksa Evre 1 olarak kabul edilir. Zuckerkandl ganglionu ya da pelvisteki sempatik ganglionlardan köken alan tümörler orta hat tümörü olarak kabul edilir. Adrenal, toraks ve abdomendeki sempatik ganglionlardan köken alan tümörler, orta hat tümörü olarak kabul edilmezler.

Tablo-3. İnternasyonel Nöroblastoma Evreleme Sistemi (INSS)

Evre	Özellikler
Evre 1	Tümör köken aldığı organa sınırlı, makroskopik tam rezeksiyon. Mikroskopik tümör artığı olabilir ya da olmayabilir. İpsi ve kontrlateral lenf nodu tutulumu yok.
Evre 2a	Unilateral tümör, tam olmayan makroskopik rezeksiyon. İpsi ve kontrlateral lenf nodu tutulumu yok.
Evre 2b	Unilateral tümör, makroskopik tam veya tam olmayan rezeksiyon. İpsilateral bölgesel lenf nodu tutulumu var, kontrlateral tutulum yok.
Evre 3	Orta hattı aşan tümör +/-, bölgesel lenf nodu tutulumu var. - Unilateral tümör ve kontrlateral lenf nodu tutulumu var - Orta hat tümör ve bilateral lenf nodu tutulumu var.
Evre 4	Yaygın hastalık, uzak metastazlar (kemik iliği, kemik, uzak lenf nodu, karaciğer ve/veya diğer organlar).
Evre 4-S	Hastanın yaşı < 365 gün olmalıdır. Evre 1 ve 2 gibi lokalize primer tümör var. Sadece karaciğer, cilt ve/veya kemik iliği yayılımı var (kemik iliğinde tümör hücrelerinin oranı < %10 olmalı).

iv) Klinik Risk Grupları

NB' de tedavi, risk gruplarına göre düzenlenmektedir. Risk grupları ülkemizde, son yıllarda hasta yaşı, INSS evrelemesi, tümörün histopatolojik ve genetik özelliklerini göz önüne alarak, TPOG tarafından hazırlanan risk sınıflandırmasına dayanarak belirlenmiştir (Tablo-4).

Tablo-4. TPOG tarafından hazırlanan risk sınıflandırması

1) Evre (INSS sınıflandırması)
2) Yaş (< 18 ay, ≥18 ay)
3) N-myc amplifikasyonu [Kopya sayısı < 10: N-myc amplifikasyonu (-), ≥10: N-myc amplifikasyonu (+)]
4) Kromozom 1p, 11q, 17q aberasyonları
5) Shimada'ya göre prognostik kategori (İyi histoloji, kötü histoloji)

1. ***Düşük Risk Grubu:*** Bu grup, erken evre ve kötü biyolojik özelliklere sahip olmayan hasta grubunu içermektedir. Bu grup hastalarda sadece cerrahi tedavi ile %90'larda kür oranı bildirilmektedir. Bu gruba giren hastalar şunlardır:

- Tüm Evre 1 hastalar (0-21 yaş)
- Evre 2a ve 2b, 18 aydan küçük tüm hastalar (diğer risk faktörlerine bakmaksızın)
- Evre 2a ve 2b, 18 ay ve/veya 18 aydan büyük, N-myc amplifikasyonu, 1p veya 11q veya 17q aberasyonu olmayan hastalar (histopatolojiye bakmaksızın)
- Evre 4S, 12 aydan küçük, N-myc amplifikasyonu, 1p veya 11q veya 17q aberasyonu olmayan, iyi histolojili asemptomatik olan hastalar

2. ***Orta risk grubu:*** Bu grup genellikle bir yaş altında ve N-myc amplifikasyonu olmayan Evre 3 ve Evre 4 hasta popülasyonunu içermektedir. Heterojen özellikleri nedeniyle orta risk grubu, histoloji ve DNA indeksine göre iki alt gruba ayrılmış ve tedavi buna göre planlanmıştır:

i. <u>İyi Histolojili Grup</u>

- Evre 2a ve 2b, 18 ay ve/veya 18 aydan büyük, N-myc amplifikasyonu olmayan, 1p veya 11q veya 17q aberasyonu olan hastalar (histopatolojiye bakmaksızın)
- Evre 3, N-myc amplifikasyonu olan, 1p veya 11q veya 17q aberasyonu olmayan, iyi histolojili hastalar (yaşa bakmaksızın)
- Evre 4, 18 aydan küçük, N-myc amplifikasyonu olan, 1p veya 11q veya 17q aberasyonu olmayan, iyi histolojili hastalar
- Evre 4S, 12 aydan küçük, N-myc amplifikasyonu olmayan, iyi histolojili olan hastalar (1p veya 11q veya 17q aberasyonuna bakmaksızın)

ii. <u>Kötü Histolojili Grup</u>

- Evre 4, 18 aydan küçük, N-myc amplifikasyonu olmayan, 1p veya 11q veya 17q aberasyonu olan, iyi histolojili hastalar
- Evre 3 veya 4, 18 aydan küçük, N-myc amplifikasyonu olmayan, kötü histolojili hastalar (1p veya 11q veya 17q aberasyonuna bakmaksızın)
- Evre 3, N-myc amplifikasyonu olmayan, 1p veya 11q veya 17q aberasyonu olan hastalar, iyi histolojili hastalar (yaşa bakmaksızın)
- Evre 4S, 12 aydan küçük, N-myc amplifikasyonu olmayan, kötü histolojili hastalar (1p veya 11q veya 17q aberasyonuna bakmaksızın)

3) Yüksek risk grubu:

- Evre 2a-2b, 18 ay ve/veya 18 aydan büyük, N-myc amplifikasyonu olan hastalar (1p veya 11q veya 17q aberasyonu ve histolojiye bakılmaksızın)
- Evre 3 N-myc amplifikasyonu olan hastalar diğer risk faktörleri göz önüne alınmaksızın yüksek riskli kabul edilirler.
- Evre 3, 18 ay ve/veya 18 aydan büyük, N-myc amplifikasyonu olmayan, kötü histolojili hastalar (1p veya 11q veya 17q aberasyonuna bakmaksızın)

- Evre 4, 18 ay ve/veya 18 aydan büyük tüm hastalar diğer risk faktörlerine bakmaksızın yüksek riskli kabul edilirler.
- Evre 4, 18 aydan küçük, N-myc amplifikasyonu olan hastalar diğer risk faktörlerine bakmaksızın yüksek riskli kabul edilirler.
- Evre 4S, 12 aydan küçük, N-myc amplifikasyonu olan hastalar diğer risk faktörlerine bakmaksızın yüksek riskli kabul edilirler.

4.1.12.Remisyonun değerlendirmesi:

Klinik remisyon değerlendirirken dikkate alınan parametreler; tedavi sonrası primer tümör olup olmadığı, varsa hangi oranda küçüldüğü, metastatik bölgeler, idrarda VMA, LDH, NSE gibi tümör belirleyicilerinin olup olmadığıdır. Remisyon derecesi tam remisyon, çok iyi kısmi yanıt, kısmi yanıt, remisyon yok, ilerleyici hastalık olarak 5 derecede incelenmektedir.

4.2. Oleokantal:

Akdeniz ülkelerinde diğer avrupa ve batı ülkelerine göre daha düşük insidansta kanser, nörodejeneratif hastalık ve kardiovasküler hastalık gözlenmesi akdeniz diyeti ile ilişkili bulunmuştur(89). Akdeniz diyetinin kaynağı zeytinyağıdır.Akdeniz toplumlarında insanlar ortalama günde 25-50 ml zeytinyağı tüketmektedir. Alifatik ve triterpenik alkoller, steroller , hidrokarbonlar, uçucu ve fenolik bileşikler de dahil olmak üzere zeytinyağında yaklaşık 230 kimyasal bileşik vardır.Sızma zeytinyağının ana antioksidanları karotenler ve fenolik bileşikler lipofilik ve hidrofilik fenoller içerir(77).

Zeytinyağı içerisinde bulunan fenolik bileşikler(77);

- Fenolik alkoller
- Fenolik asitler
- Flavonoidler
- Lignanlar

- **Sekoiridoidler (Oleokantal)**

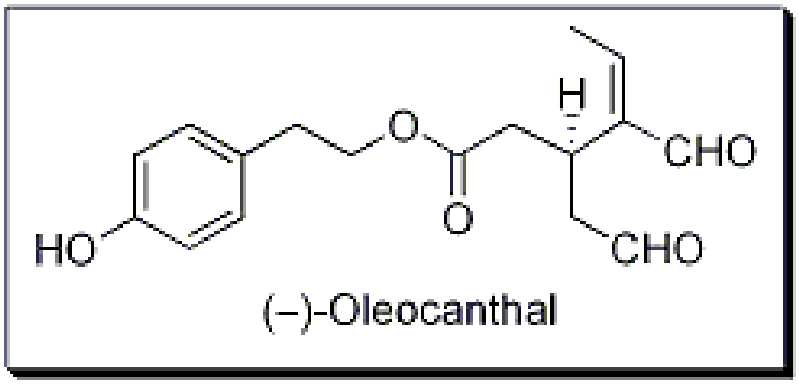

Resim -2: Oleokantalin biyokimyasal yapısı(90)

Oleokantal yeni preslenmiş sızma zeytinyağında (Virgin Olive Oil) bulunan bir fenolik bileşiktir(77). İlk olarak 90'ların başında sızma zeytinyağı'nın içeriğindeki bir fenolik komponent olarak belirlenmiştir (79). Zaman içinde dekarboksil metil ligstroside aglikon olarak isimlendirilen bu bileşenin, keşfinden yaklaşık 10 yıl sonra boğazda oluşan yakıcı his ve irritasyondan sorumlu olduğu ortaya atılmıştır (80). Beauchamp ve ark. tarafından bir on yıllık süreç sonrasında dekarboksil metil ligstroside aglikon'un zeytinyağının yutulurken bıraktığı bu acı tattan sorumlu olan tek irritan fenolik olduğu belirlenmiş ve ona göre isimlendirilmiştir (oleo- olive, *canth*-acı tat, ve *al* - aldehyde) (69). Saf zeytinyağlarının içeriğindeki oleokantal konsantrasyonu varyasyon göstermektedir. Son yıllarda Yunan zeytinyağlarından yapılan çalışmalarda olekantal konsantrasyonu 284-711 mg/kg oranlarında değişiklik göstermekte (81), ve bu sonuçlar daha önceki çalışmalarla benzer oranlar ortaya koymaktadır (82). Biyolojik etkileri geniş bir yelpazaye sahiptir. Geçmişteki çalışmalar güçlü bir antioksidan etkisi olduğunu göstermiştir(69-76).

- **Antiinflamatuar etkisi**

Beauchamp ve ark. oleokantalin sentetik bir NSAİD olan ibuprofen ile yapıca benzerliğini araştırmış, ve doz bağımlı olarak oleokantalin COX-1 ve COX-2 'yi inhibe ettiğini ve ibuprofenin antiinflamatuar etkisini taklit ettiğini göstermiştir. Eşit konsantrasyonlarda COX inhibisyonu etkisinin oleokantal maddesinde daha yüksek olduğu ortaya konmuştur(69).

- **Kanser ve oleokantal**

Sayısız in vitro çalışma sızma zeytinyağı'nın fenolik bileşiklerinin hücrelerde kanserleşmeyi başlatma ve metastazlarında inhibe edici etkisi olduğunu bulmuştur. Bu durum, Batı tipi diyetlere göre Akdeniz diyeti ile beslenen bireylerde akciğer, meme, prostat ve gastrointestinal kanserlerin oranındaki azalma ile ilişkisini destekleyici bir kanıt olarak gösterilmektedir (83-87). Oleokantalin ilişkide olduğu COX 1 ve COX 2 enzimleri araşidonik asitin prostoglandin ve tromboksanlara dönüşümünde ve bunun sonucu inflamatuar yanıt ve toksinlerin oluşumunda etkilidir (88). Oleokantalin doğal olarak COX inhibisyonu etkisinin olması da kanser araştırmalarında önemli yer almasına neden olmaktadır. Scotece M ve arkadaşları Multipl myemolda osteolitik aktiviteden sorumlu Makrofaj inflamatuar protein 1-alfa'yı inhibe ederek antitümöral etkisini göstermiştir (76). Ayrıca son çalışmalar tumor büyümesinde etkili olan çok sayıda prtoeinin stabilizasyonunu sağlayan Hsp90 (heat shock protein) grubundan ikisi üzerinde azaltıcı etkisi olduğunu ortaya koymuştur (89). Bunlara ek olarak Elnagar ve ark. C-met inhibisyonu yoluyla meme ve prostat kanserinde proliferasyon,migrasyon ve invazyonu inhibe ettiğini bildirmiştir (70). Kolon kanserinde tümör süpresör gen p53'ü fosforile edip, tümör hücresinde apoptozisle ilgili adenozin monofosfat aktive edici protein (AMPK)'ı aktive eder ve COX-2 supresyonunu inhibe ederek antiproliferatif etkisini gösterir (87).

- **Nörolojik hastalıklar ve olekantal**

Li ve ark. oleokantalin in vitro ortamda PHF6(paired helical filaments-6) peptidi ile yapı oluşturarak tau fibrilizasyonunu inhibe ettiğine dair önemli veriler raporlamışlardır (71). Nörodejeneratif hastalıklarda (Alzheimer hastalığı) sıklıkla görülen lezyonlar tau proteini hiperfosforilasyonudur ve tau'nun fosforilasyonunda PHF6 isimli mikrotübül bağlayıcı bölgede önemi olan peptid görev alır. Sonuç olarak oleokantal PHF6 proteininde modifikasyona yol açarak tau-tau birleşmesini ve bunu takip eden fibril formasyonunu engeller. Monti ve ark. oleokantalin tau proteinin yapısında değişimlere yol açtığını raporlamışlardır(72). Alzhemier hastalığınmın diğer bir karakteristik lezyonu beta-amiloid peptidlerdir(88). Bunların A beta diffusable ligands (ADDL) alzheimer hastalığında nörotoksik etkileri başlattığına inanılır (74). İn vitro çalışmalar olekantalin ADDL'lerinde yapısı bozduğunu destekler, böylece hipokampal nöronlar ADDL'lerin toksik etkilerinden korunur (74).

Özetle günlük sızma zeytinyağı alımının fazla olduğu Akdeniz toplumlarınca tüketilen diyetler 40 yılı aşkın süredir dikkatle araştırılmaktadır. Bu diyetin daha olumlu sağlık profili ile

ilişkili olduğu ve sızma zeytinyağı'nın birçok sağlık parametresi üzerinde iyi yönde etkileri olduğu bulunmuştur. Birçok çalışmada bir sızma zeytinyağı fenoliği olan olekoantalin antiinflamatuar etkisi araştırılmıştır. Oleokantal kanser, nörodejeneratif ve dejeneratif eklem rahatsızlıkları gibi çok sayıda kronik inflamatuar hastalığın tedavisinde terapötik bir ajan olarak ismini duyurmaktadır. Oleokantalin dejeneratif markırların düzeyini azalttığı, Alzheimer hastalığının patogenezini engellediği ve nöro- protektif rol oynadığı in vitro olarak kanıtlanmıştır. Dahası OK için tümörün indüklediği hücre transformasyonunu engellemesinin yanı sıra kanser hücrelerinin apoptozisini arttırır, proliferasyonunu ve migrasyonunu azalttığı düşünülmektedir. Ancak gelecekte oleokantalin bir farmakolojik ajan olarak kullanılabilmesi için in vivo çalışmalara gerek duyulacaktır.

5.MATERYAL VE METOD

Hücreler iki grupta incelendi. **Grup-1:** Olekantal ile tedavi edilen Nöroblastoma hücreleri
Grup-2: Olekantal ile tedavi edilen kemik iliği stromal kökenli kök hücre nöronları.

5.1.Nöroblastoma Kanser Hücrelerinin elde edilmesi:

Nöroblastoma hücreleri kültür ortamında (flask içinde) %5 fetal calf serum, %5 horse serum, %1 penisilin/streptomisin solüsyonu (10000 U/10mg) ve % 0.1 gentamisin (50 mg/ml) içeren yüksek glukoz konsantrasyonlu Dulbecco's Modified Eagle's Medium (DMEM) ile 37C° ve %5 CO2 koşulları sağlayan etüv içinde çoğaltıldı. Proliferasyon medyumu: %5 fetal calf serum+ %5 horse serum+ % 0.1 penisilin/streptomisin solüsyonu+ gentamisin solüsyonu üzerine yüksek glukozlu DMEM (Dulbecco's Modified Eagle's Medium) ile 100ml tamamlanarak elde edildi. Farklılaşma Besiyeri; % 0,1 Penisilin/streptomisin solüsyonu + 0.5mM d-cAMP + gentamisin solüsyonu üzerine 100 ml tamamlanacak şekilde yüksek glukozlu DMEM ilavesi ile elde edildi. Çoğalan Fare Nöroblastoma dizin hücreleri farklılaşma besiyeri etkisi altında nörit uzatması yapıp nöritleşerek farklandılar (Resim-3)

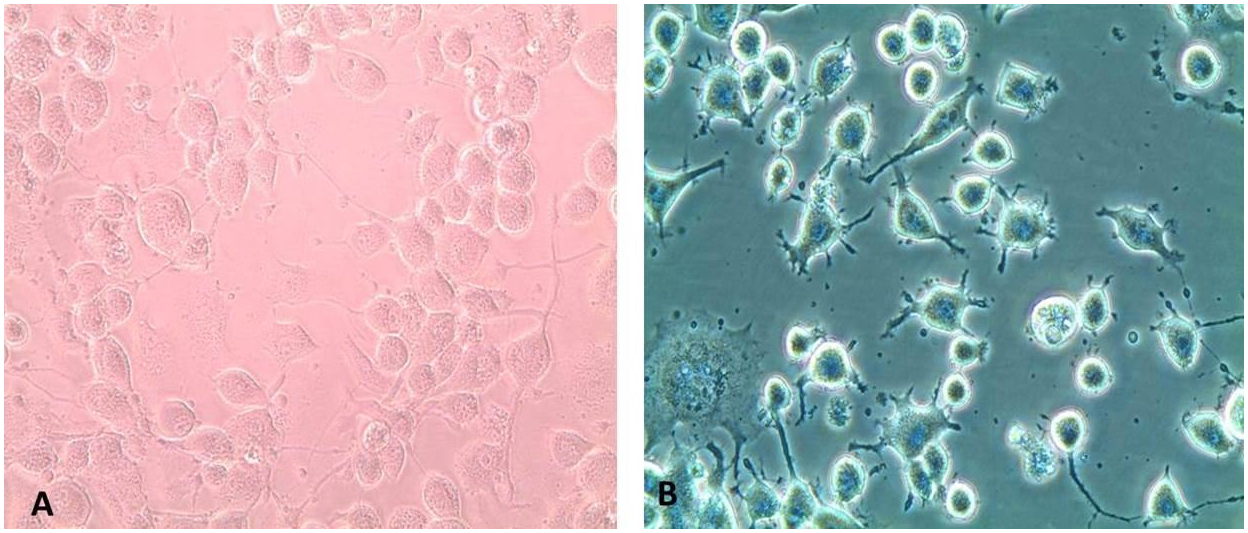

Resim-3: Fare Nöroblastoma dizin hücrelerinin **A-)** Çoğalması ve **B-)** Farklılaşma besiyeri etkisi altında nörit uzantılarının gösterilmesi

5.2.Kemik İliği Kök Hücre Eldesi:

Bu çalışmada 200±50 gr ağırlığındaki Winstar sıçanlar kullanıldı. Genel anestezi altında, asepsi-antisepsi kurallarına uyularak, steril koşullar altında, femur ve tibialar çıkartılarak steril PBS(fosfat tampon solüsyonu) içine alındı. Femur ve tibialar steril hava kabini içinde, çevrelerindeki kas dokusundan dikkatlice temizlendi. Metafizel uçları kesildi, insülin enjektörü ile kemik iliği boşluğuna primer besi ortamı (α-MEM + %15 FCS + % 0,4 penisilin + %0,4 streptomisin + % 0,1 amfoterisin B + %1 gentamisin) verildi ve kemik iliği besi ortamı içinde toplandı. Santrifüj tüpü içindeki kemik iliği pipetlenerek hücre süspansiyonu haline getirildi. Kemik iliği, primer besi ortamı içinde 5 dakika süreyle 1000 rpm'de santrifüj edilerek iki kez yıkandı. Santrifüj sonunda süpernatant dökülerek hücreler primer besi ortamı ile süspanse edildi ve 25 cm2'lik hücre kültür kabında, 37°C' de ve %5 CO2 koşulunda inkübasyona kaldırıldı. Üç gün sonra, hematopoietik hücreler ve yüzeye tutunmayan hücreler besi ortamının alınmasıyla uzaklaştırıldı ve hücre kültür kabının yüzeyine tutunmuş olan hücreler primer besi ortamı eklenerek inkübasyona kaldırıldı (Deliloglu-Gurhan, 2009).

5.3.Kemik İliği Kök Hücre Çoğaltılması ve Farklandırılması:

Sıçanın femur ve tibiasından alınan kemik iliği hücreleri ayrıştırmayı takiben 25 cm2'lik hücre kültür kabı içinde primer besi ortamına (α-MEM + %15 fötal sığır serum + penicilin(100U/ml) + streptomisin(100U/ml)+ amfoterisin B + gentamisin) alınarak 37 0C'de ve %5 CO2 koşulunda inkübasyona kaldırıldı (HeraCell, Kendro Laboratory, Germany). Üç gün sonra, hematopoietik hücreler ve yüzeye tutunmayan hücreler besi ortamının alınması ile uzaklaştırıldı ve hücre kültür

kabının yüzeyine tutunmuş olan hücreler farklılaşma besi ortamı eklenerek aynı koşullar altında inkübasyona kaldırıldı. Bu primer kültürlerden hücrelerin üremesi morfolojik olarak fazkontrast ataçmanlı inverted mikroskopta incelendi ve mikrofotografi ile görüntülendi. Hücrelerin üremesine göre 2-3 günde bir hücrelerin kültür ortamı değiştirildi. Bu ortam değişikliklerinden sonra kültür kabının yüzeyine yapışan hücreler KHSH'dir(Cıncık M, 2002). Konfluent olan hücreler dondurularak saklandı. Bu çalışmada daha önce elde edilip dondurulmuş hücreler kullanılarak deneyler gerçekleştirildi. Bekledikleri -80 derece soğuktan çıkarılan hücreler kültür ortamına alınıp çoğalmaları sağlandı. Çoğalan hücreler semikonfluent aşamada farklanma besiyeri etkisi altında nörit uzatarak sinir hücresine farklandılar (Resim-4).

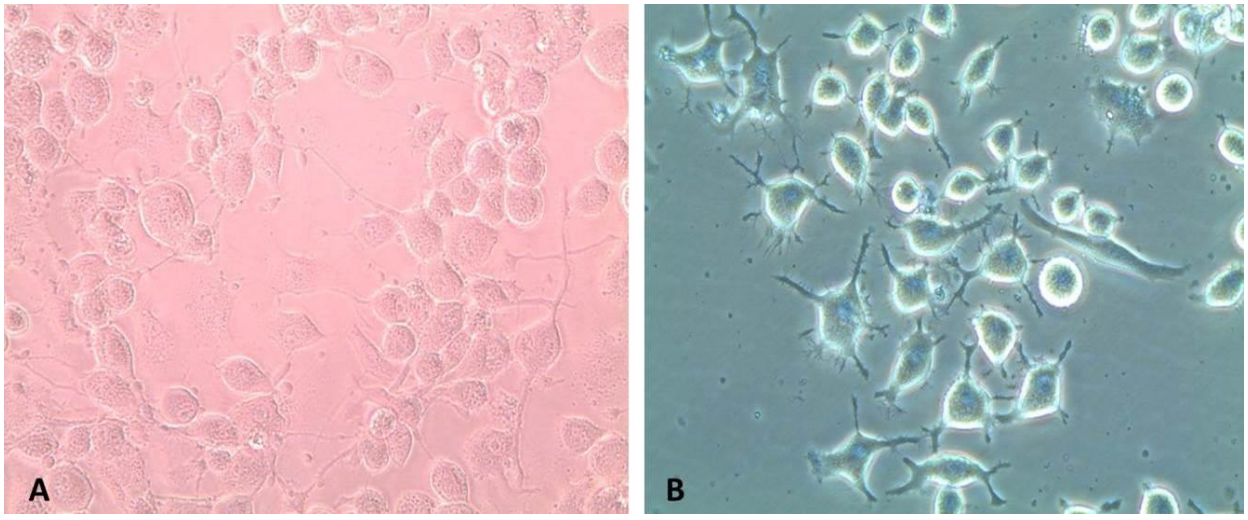

Resim-4: Kemik iliği kök hücre sinir hücresinin semikonfluent aşamada **A-)** Çoğalması **B-)** Farklanma besiyeri etkisi altında nörit uzantılarının gösterilmesi

5.4.Nörotoksisite Tarama Yöntemi:

24 örnek (well) içeren tabaklara (plate), her bir örnek içinde 25000 hücre/ml hücre, 500µl ilk üç kuyucuğa proliferasyon medyumu (negatif kontrol) ve geri kalan kuyucuklara serum içermeyen DMEM içine dibütiril cAMP (0,5 mM) eklenerek oluşturulan farklılaşma medyumu (proliferasyon medyumu) konuldu. 24 saat sonra her bir konsantrasyon için farklılaşma medyumu içeren 3 örnek içine Oleokantal 1, 10, 100, 1000, 10000, 100000 µM konsantrasyonlarda konuldu. Ayrıca çözücü olarak kullanılan etanol çözücü olarak kullanıldığı miktarda 20 ml hacimde 3 kuyucuk içine eklendi (pozitif kontrol). 24 saat sonra hücreler 20 dakika %4 PBS(fosfat tampon solüsyonu) içinde çözdürülmüş formaldehid içinde fikse edildikten sonra 5 dakika Coomassie Blue boyasında (% 0.6) bekletildi. Boyanmış örnekler daha sonra 2 kez önce PBS daha sonra distile su ile yıkandı. Bir gece kurumaya bırakıldı. Işık mikroskobu altında rasgele seçilen 10 farklı sahadan 80 hücrenin nörit uzunlukları görüntü analiz sistemi ile ölçüldü. Ölçülen nörit uzunluğu değerleri % inhibisyon ile değerlendirildi (20).

$$\% \text{ İnhibisyon} = \frac{\text{Pozitif kontrol nörit uzunluğu - Madde konulan nörit uzunluğu}}{\text{Pozitif kontrol-Negatif kontrol}}$$

5.5.MTT (3-(4,5-dimethylthiazol–2-yl)-2,5-diphenyltetrazolium bromid) Analizi:

Hücrelerin kültür ortamındaki canlılığının değerlendirilmesinde bu hücrelerin mitokondrial fonksiyonları, dolayısıyla canlı hücre yoğunluğu kolorimetrik bir test yöntemi olan MTT (mitokondrial aktivite) testi ile belirlendi. Bu test, sarı, suda çözünebilen MTT boyasının aktif mitokondrilerdeki elektron akımı yoluyla mor formazan ürünlerine dönüşmesini ölçer. MTT mor renkli formazan ürünlerinin azalması hücre yaşama ve çoğalmasını ölçer. Hücreler 0,5 mg/ml MTT solüsyonu ile 4 saat inkübe edildi. Daha sonra medyum uzaklaştırıldı. Kültür kabının her gözüne dimetilsülfoksit (DMSO) eklendi. Formazan tuzları DMSO ile çözüldü ve absorbans 570 nm'de, 690 nm referans filtreye karşılık mikroplaka okuyuculu spektrofotometre (Versa Max, Molecular Device, USA) de ölçüm yapıldı. Hücreler 24 gün boyunca her 3 gün de bir ölçüldü (Beccheroni A ve ark. 2003).

Canlı hücre yoğunluğu kolorimetrik bir test yöntemi olan MTT testi ile belirlendi. Nöroblastoma hücreleri, $15x10^3$ hücre gelecek şekilde örneklere konduktan sonra, oleokantal 1, 10, 100, 1000, 10000, 100000 µM konsantrasyonlarda ortama ilave edildi. 48 saat inkübe edildi. Süre tamamlandıktan sonra, her örneğe ortama 50 µl MTT ilave edildikten 4 saat sonra canlı hücrelerin mitokondrilerinde formazona çevrilen MTT'yi solubl hale getirmek amacıyla 1 ml isopropanol eklendi ve optik okuyucuda 570 nm dalga boyunda optik dansiteleri spektrofotometrede okutuldu. Kontrol grubuna göre % olarak hesaplandı.

5.6. İndirekt immünohistokimyasal Analiz NOS immünişaretlemesi

Yöntem 24 kuyucuklu kültür kabında çoğaltılan hücreler 48 saatteki ilaç uygulamalarını takiben kültür vasatı atıldı, hücreler bir defa steril PBS(fosfat tampon solüsyonu) ile yıkandıktan sonra %4' lük paraformaldehit ile 30 dk. fikse edildi. Fiksasyondan sonra 3 kez 5 dk. PBS ile yıkandı. %3 lük hidrojen peroksit (H_2O_2) uygulandı (5 dk) ve 3 defa PBS ile yıkandı. Permeabilizasyon için %0,1 lik Triton-X 100 (T8787 -Sigma Chemical Co. St Louise, Missouri, USA) ile 15 dk. inkübe edildikten sonra 3 defa PBS ile yıkandı. 1 saat blocking uygulamasından sonra yıkamadan anti-iNOS ve anti-eNOS antikorları ile 1 gece inkübe edildi. Kullanılan antikorlar 1:100 Anti- iNOS Sc- 651 Anti-Rabbit polyclonal IgG Santa Cruz (CA, USA) 1:100 Anti-eNOS Sc- 654 Anti-Rabbit polyclonal IgG Santa Cruz (CA, USA). Ertesi gün 3 defa PBS ile yıkandıktan sonra ikincil antikorlar biotin (30 dk.) ve ardından streptavidin (30 dk.) uygulandı.

İki uygulama arasında ve son uygulamadan sonra 3 defa PBS ile yıkamalar yapıldı.

DAB(Diaminobenzidin) kromojeni uygulanarak immunoreaktivitelerin görünürlüğü sağlandı. İmmunoreaktivitelerin spesifik olup olmadığını test etmek amacı ile birer kesit kontrol boyaması için ayrıldı ve primer antikor uygulanmadan boyama gerçekleştirildi. Distile su ile yıkanan örnekler kapatma mediumu (Clear Mount, Mounting Medium Invitrogen, USA) ile kaplanarak kapatıldı ve fotoğrafları ışık mikroskobu ile çekildi (Demir R, 2008).

5.7.TUNEL İmmunohistokimyası

TUNEL yöntemi (Terminal deoxyribonucleotidyl transferase mediated dUTP Nick –End Labeling) apoptotik hücre ölümünün belirlenmesinde değerlendirildi. DeadEnd Colorimetric TUNEL system, Promega G7130 kiti kullanılarak yapıldı. Doku kültürü kuyucuklarındaki örnekler %4 paraformaldehit ile 15 dakika oda ısısında fiske edildi. 5 dakika PBS ile oda ısısında yıkandı. 1/500 oranında PBS(fosfat tampon solüsyonu) ile dilüe edilen 20-µg/ml proteinase K 20 dakika örneklere uygulandı. PBS ile yıkamayı takiben %4'lük paraformaldehit ile 5 dakika yeniden fiksasyon yapıldı. 5 dakika PBS ile oda ısısında yıkandı. Kesitler 5-10 dakika Equilibration buffer ile oda ısısında tutuldu. TdT-enzimi ile nemli atmosferik ortamda 37 0ºC'de 60 dakika plastik cover slipler kesitleri kapatacak şekilde konarak tutuldu. 15 dakikalık SSC yıkamasının ardından 5 dakika PBS ile oda ısısında yıkandı. 3- 5 dakika hidrojen peroksit uygulanması sonrası 5 dakika PBS ile oda ısısında yıkandı,1/500 oranında PBS ile hazırlanan Streptavidin HRP solüsyonu ile 30 dakika oda ısısında inkübasyona tabi tutuldu. 5 dakika PBS ile oda ısısında yıkandı ve ardından DAB (Diaminobenzidin) ile boyama yapıldı, birkaç kere distile su ile yıkama yapıldı. Artalan boyaması Mayer's Hematoksileni ile yapıldı. Kör yöntemle TUNEL pozitif hücreler saptanmaya çalışıldı. Negatif kontrol için primer antikor yerine PBS, pozitif kontrol olarak da apoptozis olduğu bilinen testis dokuları kullanılabilir. Elde edilen boyanmış yayma preperatları Olympus x40 ışık mikroskobu ile değerlendirilmiştir. TUNEL yöntemi ile boyanan preperatlarda boyanan hücre sayıları % olarak belirtilmiştir. Ortalamalar istatiksel olarak değerlendirildi (Tuğlu Mİ, 2006).

5.8.İstatistiki Analiz:

İmmunohistokimyasal boyamalarda H skorlaması ile yapılan değerlendirmelerde Graphpad istatistik yazılımı ile anlamlılık değerlendirildi. H-skor için toplam her alanda yüz hücre sayıldı. Hücreler boyanma şiddetlerine göre (1) yok veya hafif, (2) orta, (3) şiddetli ve (4) çok şiddetli olarak skorlandı. Boyanma üç kere tekrarlandı. Boyanma şiddetleri H-skor yapılarak istatistiksel olarak ANOVA istatistik testi ile karşılaştırmalı olarak değerlendirildi. Toplam boyanan hücre sayısı (%) X (Boyanma şiddeti + 1) /100 formülü ile H-skor, 1 – 500 arasında olacak şekilde değerlendirildi. H SCORE (histolojik skor) elde edilmiştir. H SCORE=∑Pi(I+1). Burada, I boyama şiddetini göstermektedir (0= ekspresyon yok, 1=hafif, 2=orta, 3=yoğun ve 4=şiddetli) ve Pi her yoğunluk için boyanan hücre yüzdesidir

TUNEL boyama için, rastgele seçilen her bölüm alanlardan 100 TUNEL pozitif hücreler sayıldı. Apoptotik hücre yüzdesi 0: apoptosis yok, 1: 1–10% apoptosis, 2: 11–25% apoptosis, 3: 26–50% apoptosis, 4: 51–75% apoptosis, ve 5: 75% den fazla apoptosis olarak değerlendirildi. Sonuçlar, GraphPad (GraphPad Software, San Diego, CA, USA) one-way ANOVA testi kullanılarak hesaplandı.

6.BULGULAR

6.1. Sinir Hücrelerinin Kültür Yaşamı

Dondurulan hücrelerin çözdürülmesi sonrasında kültür ortamına alındı ve çoğalmaları izlendi (Resim-5). Hücreler çoğalarak semikonfluent ve konfluent oldular, kontakt inhibisyona uğradılar ve pasajları yapılabildi. Hücrelerin epiteloid ve küçük nöritleri ile yapıştığı, yuvarlaklaşarak çoğaldığı ve farklılaşma besiyerinde faktor etkisi ile uzun nöritler yaparak farklılaştığı görüldü.

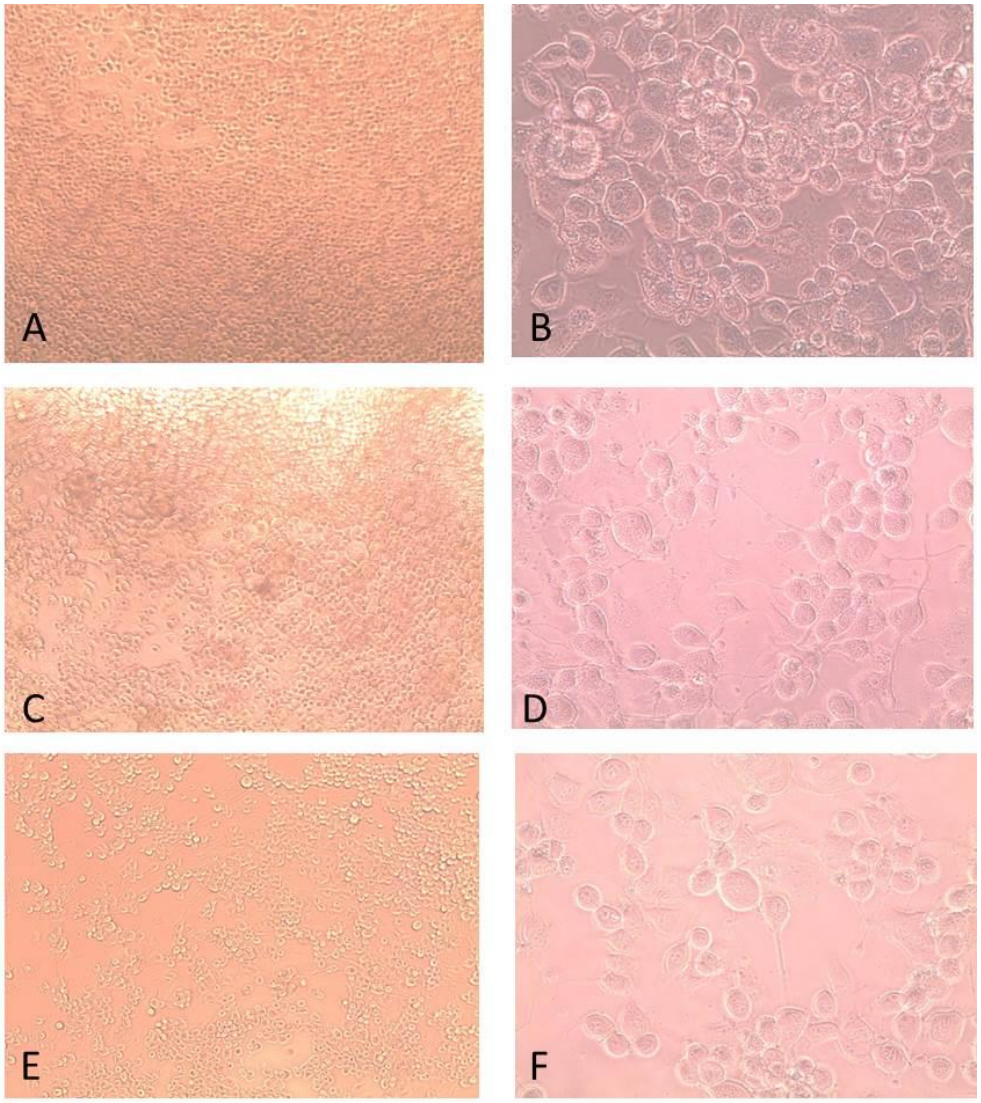

Resim-5: Fare Nöroblastoma sinir dizin hücrelerinin kültür kabına yerleşip çoğaldıkları görülmekte (A-B-C-D). **A-B)** Birinci gündeki dizin hücrelerinin yerleşip çoğalması sırasıyla x 40 ve 200 magnifikasyon.**C-D)** Ikinci gündeki dizin hücrelerinin yerleşip çoğalması sırasıyla x 40 ve 200 magnifikasyon.**E-F)** Üçüncü günde semikonfluent aşamadaki fare nöroblastoma sinir dizin hücrelerinin farklılaşma besiyerine alınarak nörit uzatmaları sağlandığında tipik sinir hücresi gibi davrandıkları görüldü sırasıyla x 40 ve 200 magnifikasyon

Kök hücrenin benzer biçimde çoğaldığı ve farklılaşma besiyerinde faktor etkisi altında sinir hücresine döndüğü görüldü (Resim-6). Hücreler bipolar tarzda morfolojileri ve adheziv karakterleri ile çoğalma aşamasını gerçekleştirdikleri ve bundan sonraki aşamada farklılaşma besiyeri etkisi altında nörit uzatarak sinir hücresine döndükleri izlendi.

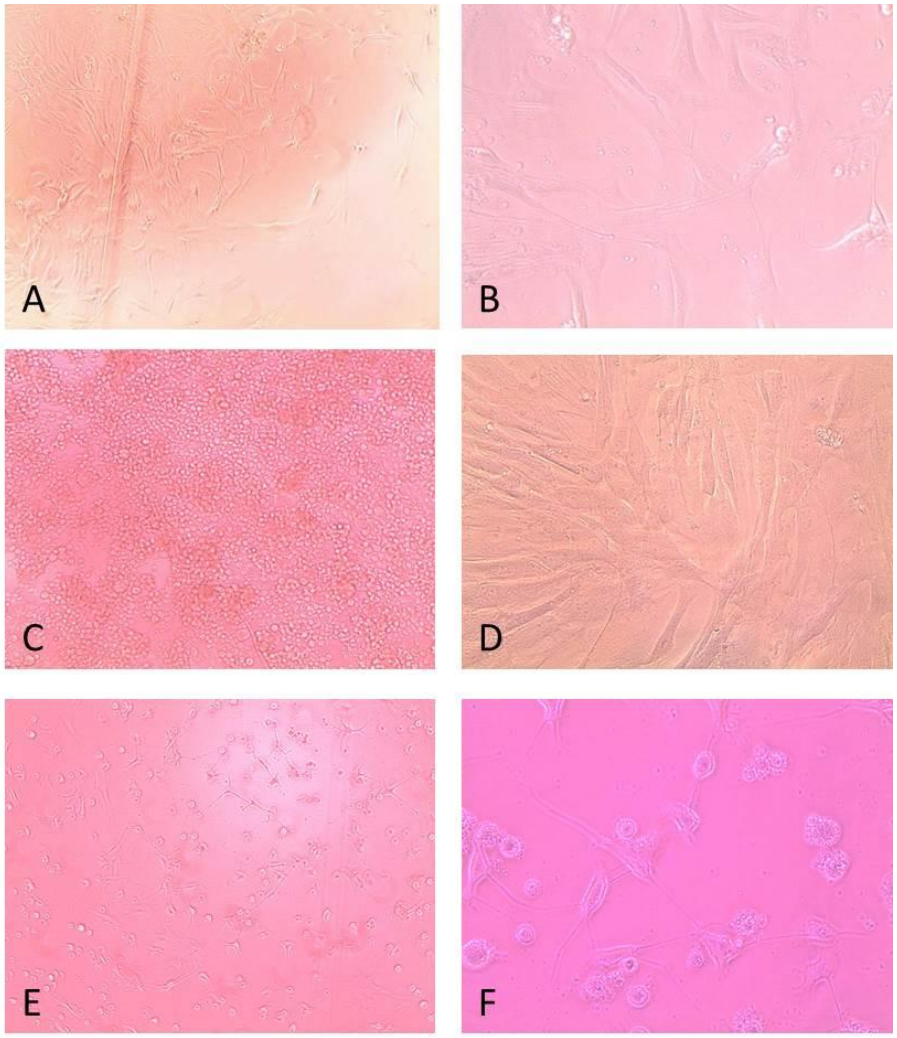

Resim-6: Kemik İliği Kök Hücre sinir hücresinin kültür kabına yerleşip çoğaldıkları görülmekte. (A-B-C-D). **A-B)** Birinci gündeki kök hücrelerin yerleşip çoğalması sırasıyla x 40 ve 200 magnifikasyon.**C-D)** Ikinci gündeki kök hücrelerin yerleşip çoğalması sırasıyla x 40 ve 200 magnifikasyon. **E-F)** Üçüncü günde semikonfluent aşamadaki kök hücrelerin farklılaşma besiyerine alınarak nörit uzatmaları sağlandığında tipik sinir hücresi gibi davrandıkları görüldü sırasıyla x 40 ve 200 magnifikasyon.

Kök hücreden nörit uzatarak sinir hücesine dönen hücrelere immunohistokimyasal boyamalar ile belirteçlere bakıldığında büyük çoğunluğun sinir hücresine işaret eden nestin ve tubulin pozitif olduğu ayrıca az miktarda astrosit için GFAP ve Oligodentrosit için pozitif boyandığı görüldü(Resim-7)

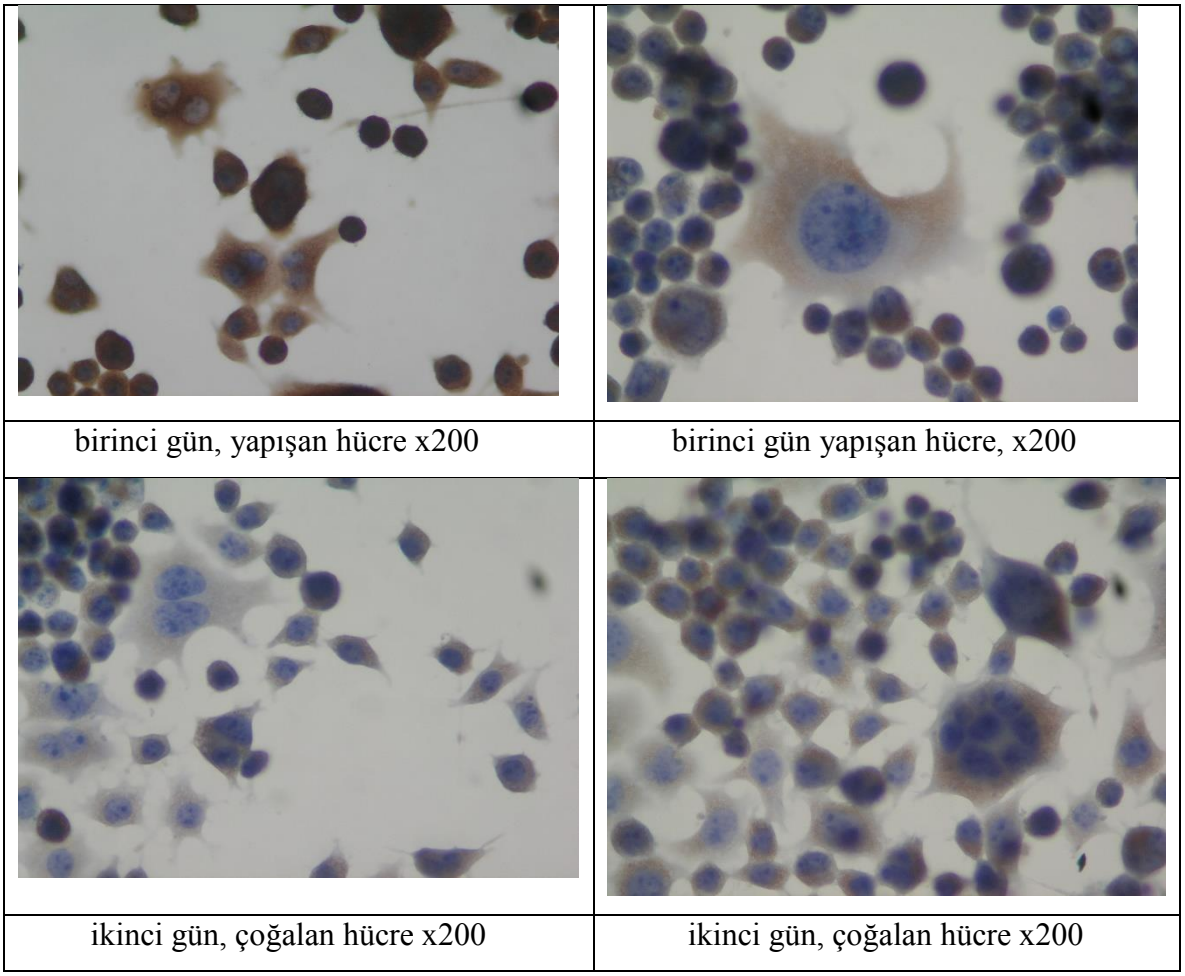

birinci gün, yapışan hücre x200	birinci gün yapışan hücre, x200
ikinci gün, çoğalan hücre x200	ikinci gün, çoğalan hücre x200

Resim-7: Kök Hücre farklılaşma besiyerine alınarak nörit uzatmaları sağlandığında tipik sinir hücresi gibi oldukları morfolojik olarak görülmesinin yanısıra hücrelerin büyük çoğunluğunun nestin ve tubulin pozitifliği göstermesi bu farklanmayı desteklemektedir. Ancak az da olsa astrosit ve oligodentrosit farklanmasıda görülmektedir.

6.2. Sinir Hücrelerinin toksik etki için MTT analizi

Hücre canlılığı ve çoğalması için yapılan ve mitokondriyal sağlamlığa dayanan MTT ile gerçekleştirilen deneylerde MTT öncesi faz kontrast görüntülerde uygulama sonrası hücrelerin durumu gözlendi. Yüksek dozlarda FNSH(fare nöroblastoma sinir hücresi) için toksik olduğu ancak KHSN(kök hücre sinir hücresi) için hücrelerde herhangi bir değişikliğin oluşmadığı saptandı.



Resim-8) MTT analizi ile Oleokantalin toksik etkisinin nöroblastoma ve kök hücre sinir hücreleri üzerine etkisinin küçük ve büyük büyütmede faz kontrast görüntüleri. IC_{50} dozu (1000 µM) ile en düşük konsantrasyon (1 µM) dozu karşılaştırıldığında her iki grup sinir hücrelerinin zarar görmediği görüldü. IC_{50} dozu (1000 µM) ile en yüksek konsantrasyon (100000 µM) dozu karşılaştırıldığında; nöroblastoma kanser dizin hücrelerinin ölürken, kök hücre sinir hücreleri için toksik etkinin oluşmadığı ve konfluent hücre durumunun korunduğu izlendi.

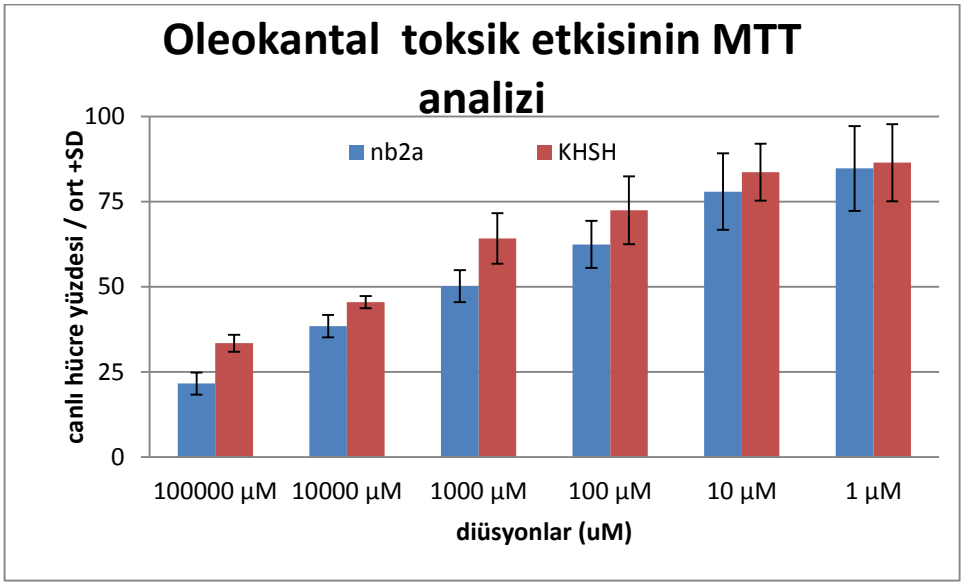

Resim-9:MTT analizinde Oleokantal uygulamasının nöroblastom ile kök hücre sinir hücresi üzerine toksik etkisinin karşılaştırılmasında, kök hücre üzerine toksik etkinin anlamlı bir şekilde daha az olduğu görüldü ($p<0.05$). IC_{50} (1000 µM) doz uygulanımında bu etkinin daha da anlamlı bir şekilde düşük olduğu saptandı ($p<0.001$).

IC50 DOZUNDA OKSIDATIF STRES VE APOPTOZ ANALIZI	
Fare Nöroblastoma Sinir Hücresi	**Kök Hücre Sinir Hücresi**
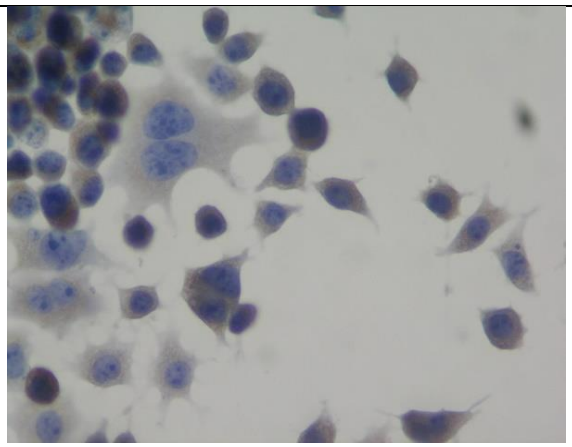	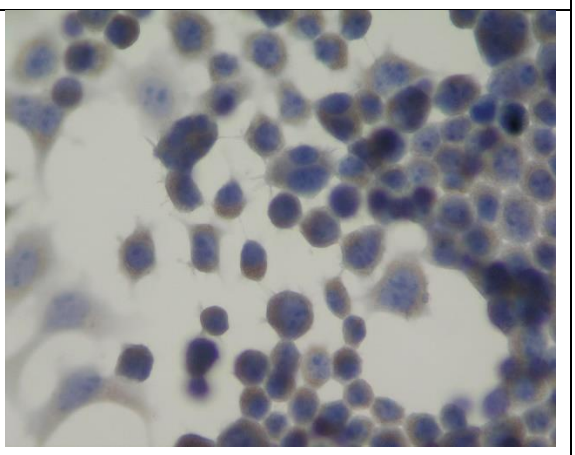
Kontrol (PBS)	**Kontrol (PBS)**

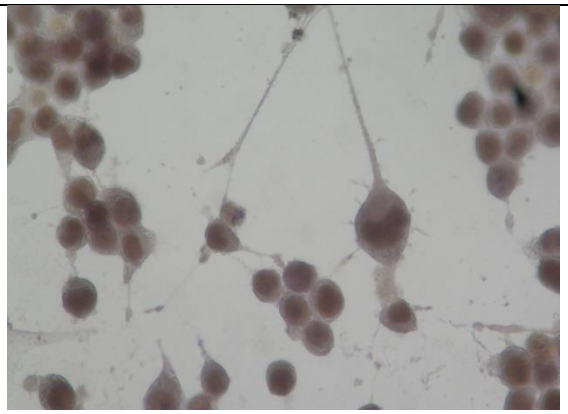	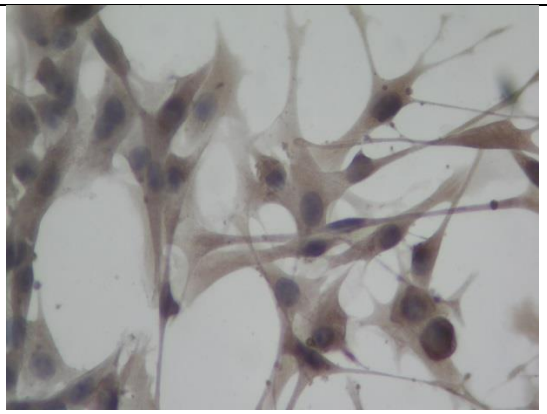
iNOS x200	iNOS x200
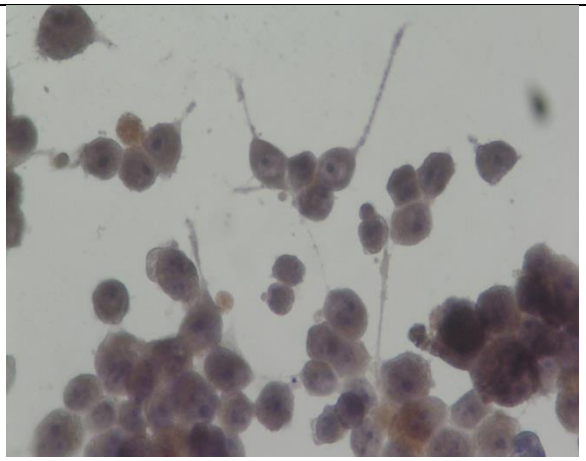	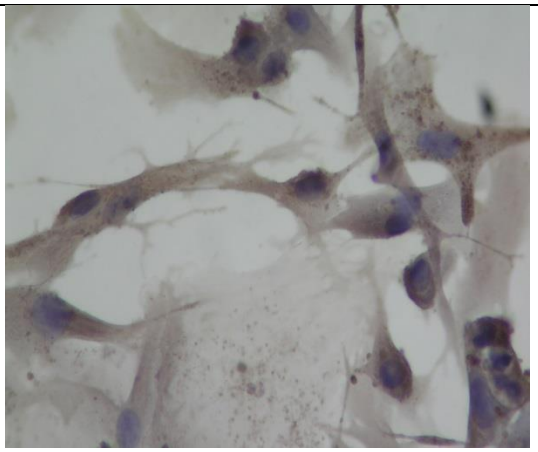
eNOS OK x200	eNOS OK x200
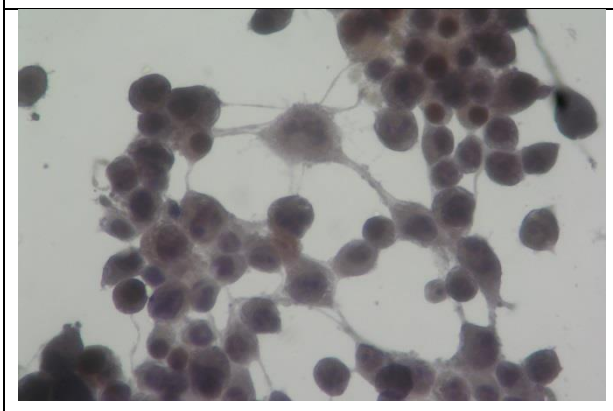	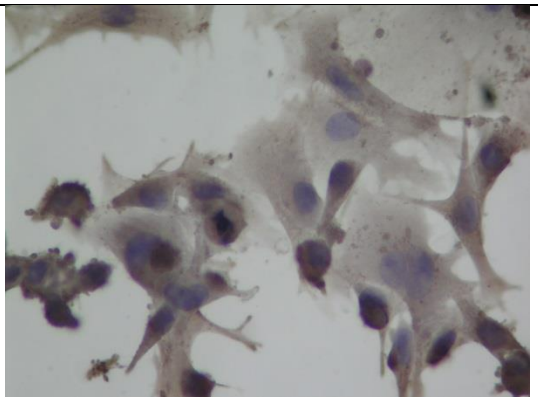
TUNEL OK x200	TUNEL x200

Resim-10: IC_{50} dozunda iNOS, eNOS ve TUNEL immunohistokimya analizi. Nöroblastoma ile kök hücre sinir hücresi karşılaştırıldığında iNOS, eNOS ve TUNEL boyamalarında H skorlamalarının kök hücre sinir hücrelerinde daha düşük olduğu ve toksik etkinin daha az gerçekleştiği görüldü.

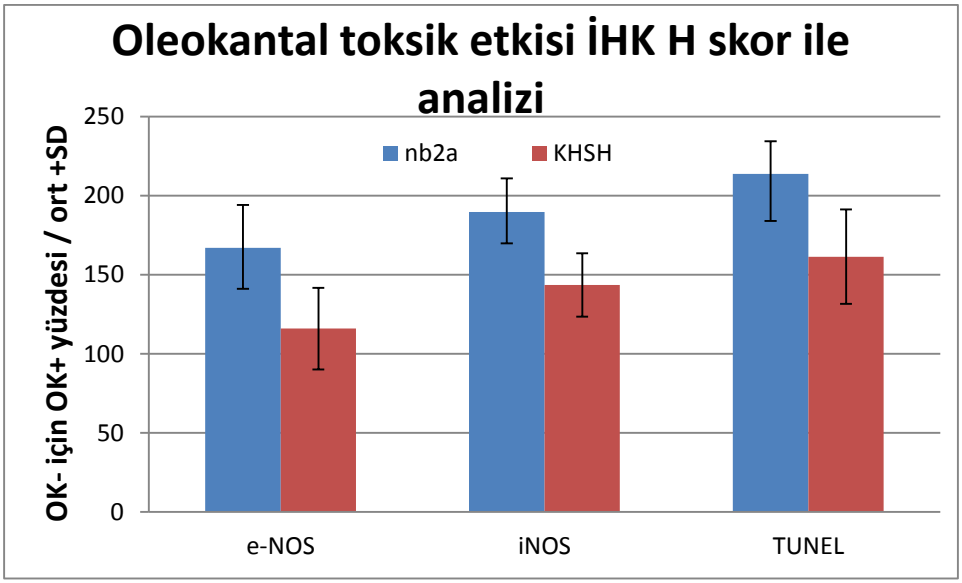

Resim-11) Skorlama ile iNOS, eNOS ve TUNEL immunohistokimyasının değerlendirilmesi. Oleokantal uygulamasının nb2a ile karşılaştırıldığında KHSH toksik etkisinin anlamlı bir şekilde daha düşük olduğu ve IC_{50} dozlarının anlamlı bir şekilde farklı olduğu saptandı. Oleokantal uygulaması yapılmamış hücrelerin İHK ile bulunan H skorlarının Oleokantal uygulaması yapılmışlara yüzdesi olarak ifade edilen oksidatif hasar ve apoptoz bağlı ölümde anlamlı bir etki saptandı

6.3. Sinir Hücrelerinin NTT analizi ile nörit inhibisyonu

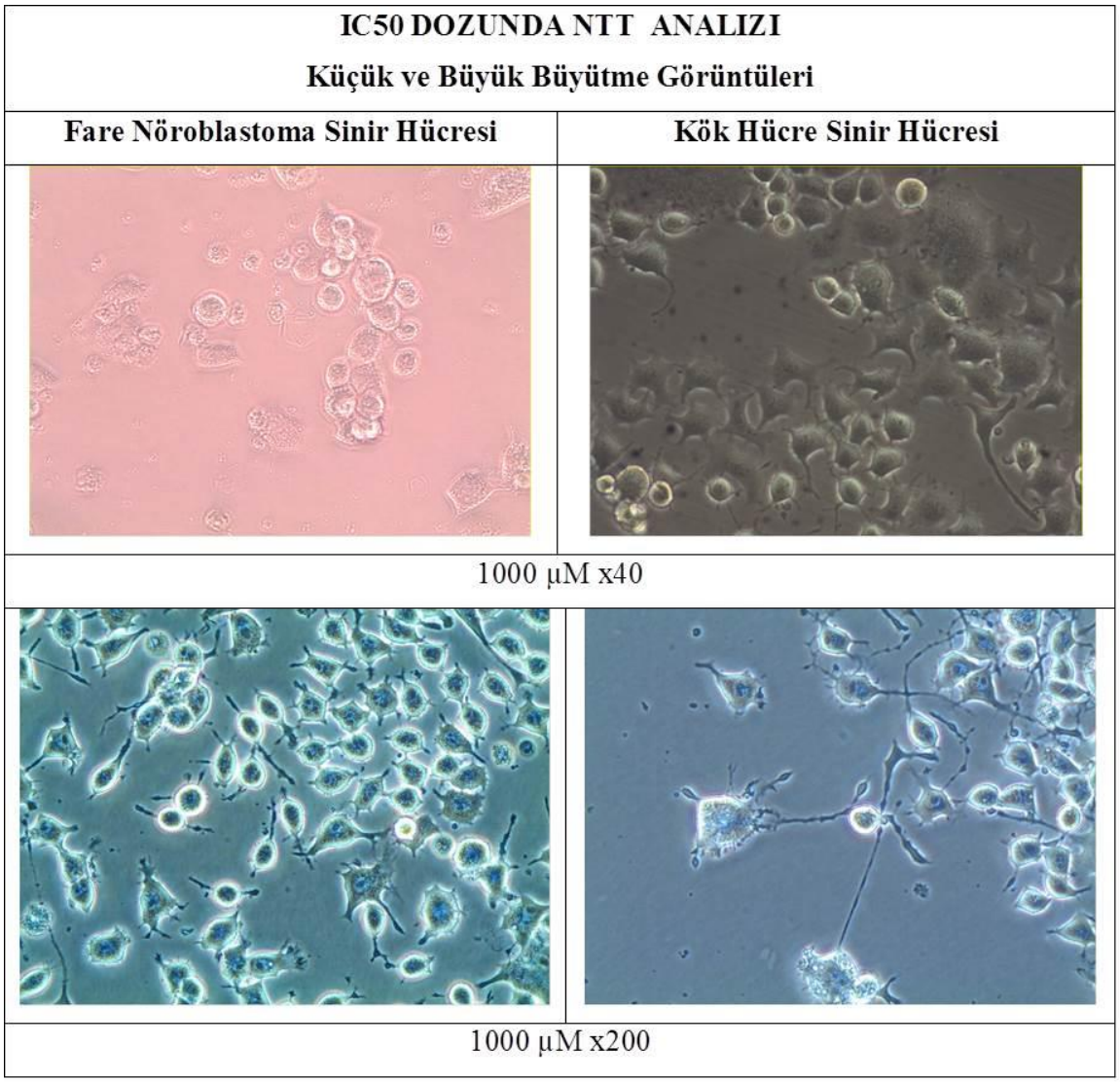

Resim-12) IC_{50} dozunda NTT analizi ile Oleokantal toksik etkisinin Nöroblastoma ve Kök hücre sinir hücresinin küçük ve büyütmede faz kontrast görüntüleri. Oleokantal nöroblastoma nöritlerine belirgin ve anlamlı inhibisyon yaparken, Kök hücre sinir hücresi nöritlerinde belirgin inhibisyona neden olmadı.

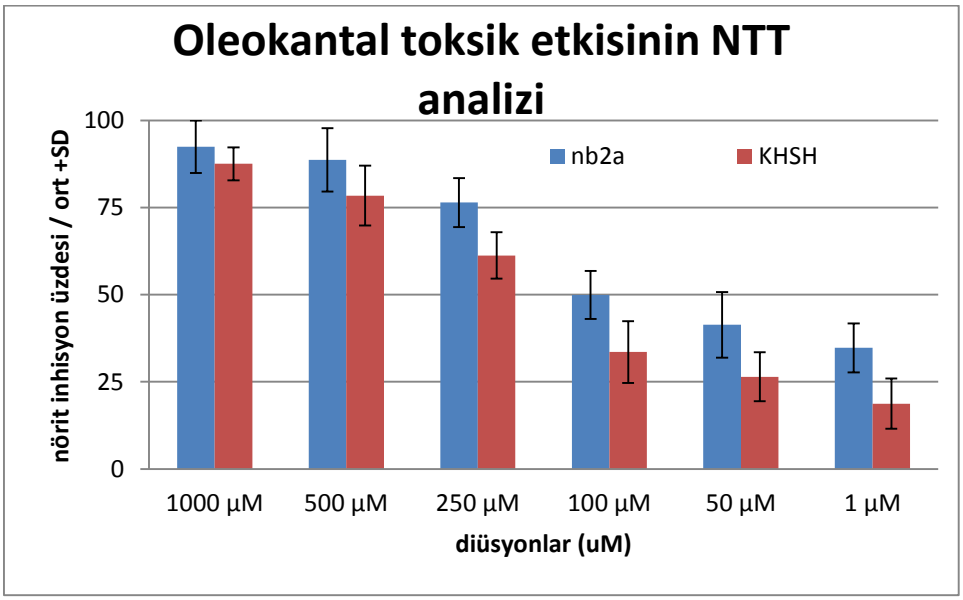

Resim-13: NTT ile Oleokantal uygulamasının nb2a ile karşılaştırıldığında KHSH toksik etkisinin anlamlıbir şekilde daha az olduğu ve IC_{50} dozlarının anlamlı bir şekilde düşük olduğu saptandı.

7.TARTIŞMA VE SONUÇ

Kansere karşı geliştirilen yeni tedavi yaklaşımlarına rağmen çocukluk çağı kanser ölümlerinin yaklaşık %15'inden nöroblastoma tümörleri sorumlu tutlmaktadır. Biyolojik davranışında değişkenlik ve agresif bir yol izlemesinden dolayı prognoz sağaltımı sorunlu olabilmektedir. Nöroblastomada tedavi süreci cerrahi, radyoterapi ve kemoterapi gibi farklı yöntemlerin uygulanmasıyla birlikte uzun bir süreci kapsamaktadır. Buna ilaveten nöroblastoma rekürrensleri yüksek düzeyde tedavi rezistansı göstermekte ve çok kötü bir prognoz sergileyip genellikle ölümcül seyretmektedir. İleri dönem nöroblastoma taşıyıcılarında agresif bir tedaviye rağmen kötü sonuçlar alınması, yeni tedavi yaklaşımlarını gerekli kılmaktadır (47). Nöroblastoma da diğer birçok tümörde olduğu gibi, apoptoz tümör gelişimi için önemli bir mekanizmadır ve bu konuda çeşitli çalışmalar yapılmıştır (91,92,93,94). Tümorogenezde kontrolsüz hücre bölünmesi, yaşlanmanın bastırılması, apopitozisin inhibisyonu, anjiogenez indüksiyonu gibi çok aşamalı işlemler gerçekleşmektedir. Programlanmış hücre ölümü olarak bilinen apopitozisin erken dönemlerinde kaspaz proteinleri aktive olurlar. Bu proteinler normal hücresel fonksiyonlar için gerekli olan, özellikle hücre iskeleti yapısal proteinleri ve DNA tamirinde rol alan nükleer proteinlerin parçalanmasından sorumludur. Bunun sonucunda hücrede bazı morfolojik değişiklikler gözlenmektedir. Bunlar hücre sitoplazmasının büzüşmesi, membran kabartıları şeklindeki apopitotik cisimlerdir. Apopitozisi aktive ve inhibe eden birçok faktör bulunmaktadır.

Nöroblastoma hücreleri, hücre döngüsünün durdurulması, apopitozun indüklenmesi ve N-myc expresyonunun azaltılması gibi çeşitli anti-tümör mekanizmalarının değerlendirilmesinde in vitro model olarak kullanılmıştır (91,92,93). Wai Wing ve ark. yaptıkları in vitro çalışmada Omega-3 çoklu doymamış yağ asitlerinin insan nöroblastoma hücreleri üzerine konsantrasyon bağımlı olarak antiproliferatif etkisinin olduğunu bildirmişlerdir. Bu çalışmada, yağ asit komponentleri olan dokosaheksaenoik asit ve eikosapentaenoik asitin hücre döngüsünü G0/G1 fazında durdurduğu ve böylece S fazındaki hücre yüzdesinde belirgin azalmaya neden oldukları raporlanmıştır (91).

Y Shi ve ark. yaptıkları in vivo ve in vitro çalışmalarda, Dual Spesifik Protein Fosfataz 26 inhibitörü olan NSC-87877 nin (8-hidroksi-7 - [(6-sülfo-2-naftil) azo] -5-quinolinesulfonik asit) p53 ve p38 tümör suppressor yolaklarını MAPK (Mitojen active edici protein kinaz) aracılığı ile aktive ederek, nöroblastoma hücrelerinde sitotoksisiteye neden olduğunu

bildirmişlerdir (92)

Bir diğer çalışmada ise Sagar Shelake ve ark. Retinoik asit ve Tolfenamik asit kombinasyonunun SP1 transkripsiyon faktörünü (hücre büyümesi, apoptozis, invazyon ve metastazda etkili faktör) inhibe ederek nöroblastoma hücrelerinde antiproliferatif etki gösterdiklerini bildirmişlerdir (93).

Yonehara ve ark. Aloe veranın antiproliferatif etkisini değerlendirmek üzere nöroblast hücreleri ile yaptıkları in vitro çalışmada, hücre sayımı, Ki-67 boyanması ve gen ekspresyonunu değerlendirmişlerdir. Çalışmada, aloe veranın, Ki-67 boyanmasında vede CCND2 mRNA gen ekpresyonunda azalmaya yol açarak anti proliferatif etki gösterdiklerini raporlamışlardır(94).

İlk olarak 1990'ların başında sızma zeytinyağı'nın içeriğindeki bir fenolik komponent olarak saptanan(79) Oleokantalin yapılan deneysel çalışmalar sonrasında, COX-1 ve COX-2 'yi inhibe ettiği, p53'ü fosforile edip, tümör hücresinde apoptozisle ilgili adenozin monofosfat aktive edici protein (AMPK)'ı aktive ettiği, PHF6(paired helical filaments-6) proteininde modifikasyona yol açarak tau-tau bağlanmasını engellemede etkili olduğu bildirilmiştir. Bu etkilerinden yararlanılarak meme, prostat, multipl myelom, gastrointestinal kanserler ve Alzheimer gibi nörodejeneratif hastalıklardaki etkilerini araştırmak üzere bir çok in vitro ve in vivo çalışmalar yapılmıştır(70,71,72,74,87,88).

Scotece ve ark. Oleokantalin MIP-1α ekspresyonunu inhibe ettiğini, ERK1/2 ve AKT sinyal yolağını inhibe ederek multipl myelom hücrelerinde apoptoza neden olduğunu bildirmişlerdir (76).

Mohamed R ve ark. yapmış oldukları in vitro çalışmada, oleokantalin c-met bağımlı sinyal yolağını inhibe ederek meme kanser hücrelerinde G1 hücre döngüsünü durdurduğunu ve apoptoza neden olduğunu raporlamışlardır (95)

Yapmış olduğumuz çalışmada, oleokantalin kültür ortamındaki nöroblastoma kanser hücreleri üzerine hücre canlılığı, oksidatif stres, nörit inhibisyonu ve apoptotik etkilerini araştırdık. Oleokantal maddesinin nöroblastoma kanser hücrelerini doz bağımlı olarak etkilediği ve IC_{50} dozunda her dört etkinin de daha belirgin olarak saptandığı gözlemlendi.

Hücre canlılığı için yapılan MTT analizinde, Grup-1' de (Olekantal ile tedavi edilen Nöroblastoma hücreleri) hücre canlılığı, Grup-2' ye (Olekantal ile tedavi edilen kemik iliği stromal kökenli kök hücre nöronları) oranla daha az olup bu fark istatistiki açıdan anlamlı idi ($p<0,001$)

Oksidatif stresi değerlendirmek için kullanılan i-NOS ve e-NOS boyamaları Grup-1' de Grup-2' ye oranla daha fazla olup bu fark istatistiki olarak anlamlı idi ($p<0,005$)

Nörit inhibisyonu için yapılan nörotoksisite tarama tesi analizinde, oleokantalin nöroblast hücrelerinde nörit büyümesini belirgin olarak engellerken kök hücre kökenli nöronlarda daha az nörit inhibisyonuna yol açtığı saptandı ve bu fark istatistiki olarak anlamlı idi ($p<0,005$).

Apoptozu değerlendirmek için yapılan TUNEL boyamanın Grup-1 deki hücrelerde Grup-2 deki hücrelere oranla daha belirgin olduğu saptandı ve bu farkta istatistiki olarak anlamlılık göstermekteydi ($p<0,001$)

Sonuç olarak yapmış olduğumuz çalışma ile, Oleokantal'in kültür ortamında neuroblastoma kanser hücreleri üzerindeki etkileri gösterilmiştir. Oleokantalin, nöroblastoma kanser hücreleri üzerindeki apoptotik etkisi TUNEL yöntemiyle gösterilmiş olup, gelecekteki oleokantal tabanlı kanser tedavileri için gerek tek başına gerekse çeşitli sitotoksik ilaçlarla kombine olarak kullanımı açısından önemli bir potansiyel olarak görülmektedir.

8.KAYNAKLAR

1. Cheung N-KV, Cohn SL, SpringerLink (Online service). Neuroblastoma. In, Pediatric oncology,. Berlin, Heidelberg: Springer-Verlag Berlin Heidelberg; 2005
2. Beckwith JB, Perrin EV. In Situ Neuroblastomas: A Contribution to the Natural History of Neural Crest Tumors. Am J Pathol 1963;43:1089-1104
3. Rothenberg AB, Berdon WE, D'Angio GJ, Yamashiro DJ, Cowles RA. Neuroblastoma-remembering the three physicians who described it a century ago: James Homer Wright, William Pepper, and Robert Hutchison. Pediatr Radiol 2009;39:155-160
4. Wright JH. Neurocytoma or Neuroblastoma, a Kind of Tumor Not Generally Recognized. J Exp Med 1910;12:556-561
5. Gross RE, Farber S, Martin LW. Neuroblastoma sympatheticum; a study and report of 217 cases. Pediatrics 1959;23:1179-1191
6. Wittenborg MH. Roentgen therapy in neuroblastoma; a review of seventy three cases. Radiology 1950;54:679-688
7. Cushing H, Wolbach SB. The Transformation of a Malignant Paravertebral

Sympathicoblastoma into a Benign Ganglioneuroma. Am J Pathol 1927;3:203- 216 207

8. Koop CE, Hope JW, Abir E. Management of Nephroblastoma (Wilms'tumor) and Abdominal Neuroblastoma. CA Cancer J Clin 1964;14:178-186
9. Pinkel D, Pratt C, Holton C, et al. Survival of children with neuroblastoma treated with combination chemotherapy. J Pediatr 1968;73:928-931
10. McConville CM, Forsyth J. Neuroblastoma - a developmental perspective. Cancer Lett. 2003;197(1-2):3-9.
11. Pahlman S, Stockhausen MT, Fredlund E, Axelson H. Notch signaling in neuroblastoma. Semin Cancer Biol. 2004;14(5):365-73
12. Shimada H, Ambros IM, Dehner LP, Hata J, Joshi VV, Roald B. Terminology and morphologic criteria of neuroblastic tumors: recommendations by the International Neuroblastoma PathologyCommittee. Cancer. 1999;86(2):349-63.
13. Shimada H. In Situ Neuroblastoma: An Important Concept Related to the Natural History of Neural Crest Tumors. Pediatr Dev Pathol. 2005;8(3):305-6.
14. Berthold F, Hero B. Neuroblastoma: current drug therapy recommendations as part of the total treatment approach. Drugs. 2000;59(6):1261-77.
15. Gurney JG, Davis S, Severson RK, Fang JY, ve ark. Trends in cancer incidence among children in the U.S. Cancer. 1996 Aug 1;78(3):532-41. PubMed PMID: 8697401.
16. Schroeder H, Wacher J, Larsson H, Rosthoej S, ve ark. Unchanged incidence and increased survival in children with neuroblastoma in Denmark 1981-2000: a population-based study. British journal of cancer. 2009 Mar 10;100(5):853-7. PubMed PMID: 19223904. Pubmed Central PMCID: 2653749.
17. Joshi VV. Peripheral neuroblastic tumors: pathologic classification based on recommendations of international neuroblastoma pathology committee (Modification of shimada classification). Pediatric and developmental pathology : the official journal of the Society for Pediatric Pathology and the Paediatric Pathology Society. 2000 Mar-Apr;3(2):184-99. PubMed PMID: 10679039.
18. Kumar V, Abbas AK, Fausto N, Robbins SL, Cotran RSRpbod. Robbins and Cotran pathologic basis of disease. 7th ed. / [edited by] Vinay Kumar, Abul K. Abbas, Nelson Fausto; with illustrations by James A. Perkins. ed. Philadelphia, Pa. ; [London]: Elsevier Saunders; 2005.

19. Hiyama E, Hiyama K, Ohtsu K, Yamaoka H, ve ark. Telomerase activity in neuroblastoma: is it a prognostic indicator of clinical behaviour? European journal of cancer. 1997 Oct;33(12):1932-6. PubMed PMID: 9516827.
20. Schwab M, Westermann F, Hero B, Berthold F. Neuroblastoma: biology and molecular and chromosomal pathology. Lancet Oncol. 2003 Aug;4(8):472-80. PubMed PMID: 12901961.
21. Goldsby RE, Matthay KK. Neuroblastoma: evolving therapies for a disease with many faces. Paediatric drugs. 2004;6(2):107-22. PubMed PMID: 15035651.
22. Spitz R, Hero B, Westermann F, Ernestus K, ve ark. Fluorescence in situ hybridization analyses of chromosome band 1p36 in neuroblastoma detect two classes of alterations. Genes, chromosomes & cancer. 2002 Jul;34(3):299-305. PubMed PMID: 12007190.
23. Brodeur GM, Maris JM, Yamashiro DJ, Hogarty MD, ve ark. Biology and genetics of human neuroblastomas. Journal of pediatric hematology/oncology. 1997 Mar-Apr;19(2):93-101. PubMed PMID: 9149737.
24. Mathew P, Valentine MB, Bowman LC, Rowe ST, ve ark. Detection of MYCN gene amplification in neuroblastoma by fluorescence in situ hybridization: a pediatric oncology group study. Neoplasia. 2001 Mar-Apr;3(2):105-9. PubMed PMID: 11420745. Pubmed Central PMCID: 1505416.
25. Spitz R, Hero B, Ernestus K, Berthold F. FISH analyses for alterations in chromosomes 1, 2, 3, and 11 define high-risk groups in neuroblastoma. Medical and pediatric oncology. 2003 Jul;41(1):30-5. PubMed PMID: 12764740.
26. Spitz R, Hero B, Ernestus K, Berthold F. Gain of distal chromosome arm 17q is not associated with poor prognosis in neuroblastoma. Clinical cancer research : an official journal of the American Association for Cancer Research. 2003 Oct 15;9(13):4835-40. PubMed PMID: 14581355.
27. Maris JM, Guo C, Blake D, White PS, ve ark. Comprehensive analysis of chromosome 1p deletions in neuroblastoma. Medical and pediatric oncology. 2001 Jan;36(1):32-6. PubMed PMID: 11464900.
28. White PS, Maris JM, Beltinger C, Sulman E, ve ark. A region of consistent deletion in neuroblastoma maps within human chromosome 1p36.2-36.3. Proceedings of the National Academy of Sciences of the United States of America. 1995 Jun 6;92(12):5520-4. PubMed PMID: 7777541. Pubmed Central PMCID: 41727.
29. Brodeur GM, Maris JM. Neuroblastoma In: Pizzo PA, Poplack DG. Principles and

practice of pediatric oncology 5th ed. Lippincott Williams& Wilkins 2006:934-969

30. Alexander F. Neuroblastoma. Urol Clin North Am. 2000;27(3):383- 92,
31. Matthay KK. Stage 4S neuroblastoma: what makes it special? J Clin Oncol. 1998;16(6):2003-6
32. Schleiermacher G, Rubie H, Hartmann O, Bergeron C, Chastagner P, Mechinaud F, Michon J; Neuroblastoma Study Group ofthe French Society of Paediatric Oncology.
33. Levitt GA, Platt KA, De Byrne R, Sebire N, Owens CM. 4S neuroblastoma: the long-term outcome. Pediatr Blood Cancer. 2004;43(2):120-5.
34. Nickerson HJ, Matthay KK, Seeger RC, Brodeur GM, Shimada H, Perez C, Atkinson JB, Selch M, Gerbing RB, Stram DO, Lukens J. Favorable biology and outcome of stage IV-S neuroblastoma with supportive care or minimal therapy: a Children's Cancer Group study. J Clin Oncol.2000;18(3):477-86.
35. De Bernardi B, Pianca C, Boni L, Brisigotti M, Carli M, Bagnulo S, Corciulo P, Mancini A, De Laurentis C, Di Tullio MT, et al. Disseminated neuroblastoma (stage IV and IV-S) in the first year of life. Outcome related to age and stage. Italian Cooperative Group on Neuroblastoma. Cancer. 1992;70(6):1625-33.
36. De Bernardi B, Pianca C, Pistamiglio P, Veneselli E, Viscardi E, Pession A, Alvisi P, Carli M, Donfrancesco A, Casale F, Giuliano MG, di Montezemolo LC, Di Cataldo A, Lo Curto M, Bagnulo S, Schumacher RF, Tamburini A, Garaventa A, Clemente L, Bruzzi P. Neuroblastoma with symptomatic spinal cord compression at diagnosis: treatment and results with 76 cases. J Clin Oncol. 2001;19(1):183-90.
37. Sandberg DI, Bilsky MH, Kushner BH, Souweidane MM, Kramer K, Laquaglia MP, Panageas KS, Cheung NK. Treatment of spinal involvement in neuroblastoma patients. Pediatr Neurosurg. 2003;39(6):291-8.
38. Posner JB. Paraneoplastic syndromes in neuroblastoma. J Pediatr Hematol Oncol. 2004;26(9):553-4.
39. Rudnick E, Khakoo Y, Antunes NL, Seeger RC, Brodeur GM, Shimada H, Gerbing RB, Stram DO, Matthay KK. Opsoclonus- myoclonus-ataxia syndrome in neuroblastoma: clinical outcome and antineuronal antibodies-a report from the Children's Cancer Group Study. Med Pediatr Oncol.

2001;36(6):612-22.

40. Matthay KK, Blaes F, Hero B, Plantaz D, De Alarcon P, Mitchell WG, Pike M, Pistoia V. Opsoclonus myoclonus syndrome in neuroblastoma a report from a workshop on the dancing eyes syndrome at the advances in neuroblastoma meeting in Genoa, Italy, 2004. Cancer Lett. 2005;228(1-2):275-82.
41. Katzenstein HM, Kent PM, London WB, Cohn SL. Treatment and outcome of 83 children with intraspinal neuroblastoma: the Pediatric Oncology Group experience. J Clin Oncol. 2001;19(4):1047-55.
42. Pollono D, Tomarchia S, Drut R, Ibanez O, Ferreyra M, Cedola J. Spinal cord compression: a review of 70 pediatric patients. Pediatr Hematol Oncol. 2003;20(6):457-66.
43. Haase GM, Perez C, Atkinson JB. Current aspects of biology, risk assessment, and treatment of neuroblastoma. Semin Surg Oncol. 1999;16(2):91-104.
44. Weiss SW, Goldblum JR. Enzinger and Weiss' soft tissue tumors. 5th ed. ed. [St. Louis, Mo.]: Mosby Elsevier; 2008.
45. Zografos GN, Markou A, Ageli C, Kopanakis N, ve ark. Laparoscopic surgery for adrenal tumors. A retrospective analysis. Hormones. 2006 Jan-Mar;5(1):52-6. PubMed PMID: 16728385.
46. Drago G, Pasquier B, Pasquier D, Pinel N, ve ark. Malignant peripheral nerve sheath tumor arising in a "de novo" ganglioneuroma: a case report and review of the literature. Medical and pediatric oncology. 1997 Mar;28(3):216-22. PubMed PMID: 9024521.
47. Maris JM, Hogarty MD, Bagatell R, Cohn SL. Neuroblastoma. Lancet. 2007 Jun 23;369(9579):2106-20. PubMed PMID: 17586306.
48. Sugiura Y, Shimada H, Seeger RC, Laug WE, ve ark. Matrix metalloproteinases-2 and-9 are expressed in human neuroblastoma: contribution of stromal cells to their production and correlation with metastasis. Cancer research. 1998 May 15;58(10):2209-16. PubMed PMID: 9605768.
49. Evans AE, Chatten J, D'Angio GJ, Gerson JM, ve ark. A review of 17 IV-S neuroblastoma patients at the children's hospital of philadelphia. Cancer. 1980 Mar 1;45(5):833-9. PubMed PMID: 7260834.

50. Holland KE, Galbraith SS, Drolet BA. Neonatal violaceous skin lesions: expanding the differential of the "blueberry muffin baby". Advances in dermatology. 2005;21:153-92. PubMed PMID: 16350442.

51. Walker JA, Quirke P. Viewing apoptosis through a 'TUNEL'. The Journal of pathology. 2001 Oct;195(3):275-6. PubMed PMID: 11673822.

52. Laug WE, Siegel SE, Shaw KN, Landing B, ve ark. Initial urinary catecholamine metabolite concentrations and prognosis in neuroblastoma. Pediatrics. 1978 Jul;62(1):77-83. PubMed PMID: 683787

53. Zelster PM,Marangos PJ,Parma AM,Sather H, ve ark, Raised neuron-specific enolase in serum of children with metastatic neuroblastoma. A report from the Children's Cancer Study Group. Lancet. 1983 Aug 13;2(8346):361-3. PubMed PMID: 6135871.

54. Garaventa A, Boni L, Lo Piccolo MS, Tonini GP, ve ark. Localized unresectable neuroblastoma: results of treatment based on clinical prognostic factors. Annals of oncology : official journal of the European Society for Medical Oncology / ESMO. 2002 Jun;13(6):956- PubMed PMID: 12123342.

55. Hann HW, Evans AE, Cohen IJ, Leitmeyer JE. Biologic differences between neuroblastoma stages IV-S and IV. Measurement of serum ferritin and E-rosette inhibition in 30 children. The New England journal of medicine. 1981 Aug 20;305(8):425-9. PubMed PMID: 7254280.

56. Kogner P, Bjork O,Neuropeptide Y in neuroblastoma: increase concentration in metastasis, release during surgery, and characterization of plasma and tumor extracts.Med. and ped. onc. 1993;21(5):317-22. PubMed PMID: 8492745

57. Cotterill SJ, Pearson AD, Pritchard J, Foot AB, ve ark. Clinical prognostic factors in 1277 patients with neuroblastoma: results of The European Neuroblastoma Study Group 'Survey' 1982-1992. European journal of cancer. 2000 May;36(7):901-8. PubMed PMID: 10785596.

58. DuBois SG, Kalika Y, Lukens JN, Brodeur GM, ve ark. Metastatic sites in stage IV and IVS neuroblastoma correlate with age, tumor biology, and survival. Journal of pediatric hematology/oncology. 1999 May-Jun;21(3):181-9. PubMed PMID:10363850

59. Krams M, Hero B, Berthold F, Parwaresch R, ve ark. Proliferation marker KI-S5

discriminates between favorable and adverse prognosis in advanced stages of neuroblastoma with and without MYCN amplification. Cancer. 2002 Feb 1;94(3):854-61. PubMed PMID: 11857322.

60. Altungoz O, Aygun N, Tumer S, Ozer E, ve ark. Correlation of modified Shimada classification with MYCN and 1p36 status detected by fluorescence in situ hybridization in neuroblastoma. Cancer genetics and cytogenetics. PubMed PMID:17213019.

61. Ambros IM,Hata J,Joshi VV,Roald, ve ark.Morphologic features of neuroblastoma (Schwannian stroma-poor tumors)in clinically favorable unfavorable groups.Cancer. 2002 Mar 1;94(5):1574-83. PubMed PMID: 11920516.

62. Shuster JJ, McWilliams NB, Castleberry R, Nitschke R, ve ark. Serum lactate dehydrogenase in childhood neuroblastoma. A Pediatric Oncology Group recursive partitioning study. American journal of clinical oncology. 1992 Aug;15(4):295-303. PubMed PMID: 1514525.

63. Lau L. Neuroblastoma: a single institution's experience with 128 children and an evaluation of clinical and biological prognostic factors. Pediatric hematology and oncology. 2002 Mar;19(2):79-89. PubMed PMID: 11881792.

64. Hsiao RJ, Seeger RC, Yu AL, O'Connor DT. Chromogranin A in children with neuroblastoma. Serum concentration parallels disease stage and predicts survival. The Journal of clinical investigation. 1990 May;85(5):1555-9. PubMed PMID: 2332506. Pubmed Central PMCID: 296605.

65. Chalmers-Redman RM, Fraser AD, Ju WY, Wadia J, ve ark. Mechanisms of nerve cell death: apoptosis or necrosis after cerebral ischaemia. International review of neurobiology. 1997;40:1-25. PubMed PMID: 8989614.

66. Goto S, Umehara S, Gerbing RB, Stram DO, ve ark. Histopathology (International Neuroblastoma Pathology Classification) and MYCN status in patients with Peripheral neuroblastic tumors: a report from the Children's Cancer Group. Cancer. 2001 Nov 15;92(10):2699-708. PubMed PMID: 11745206.

67. Tornoczky T, Kalman E, Kajtar PG, Nyari T, ve ark. Large cell neuroblastoma: a distinct phenotype of neuroblastoma with aggressive clinical behavior. Cancer. 2004 Jan 15;100(2):390-7. PubMed PMID: 14716776.

68. Kobayashi C, Monforte-Munoz HL, Gerbing RB, Stram DO, ve ark. Enlarged and prominent nucleoli may be indicative of MYCN amplification: a study of

neuroblastoma (Schwannian stroma-poor), undifferentiated/poorly differentiated subtype with high mitosiskaryorrhexis index. Cancer. 2005 Jan 1;103(1):174-80. PubMedPMID: 15549714.

69. Beauchamp, G.K.; Keast, R.S.J.; Morel, D.; Lin, J.; Pika, J.; Han, Q.; Lee, C.- H.; Smith, A.B.; Breslin, P.A.S. Phytochemistry: Ibuprofen-like activity in extra-virgin olive oil. Nature 2005, 437, 45–46.

70. Elnagar, A.Y.; Sylvester, P.W.; El Sayed, K.A. (−)-Oleocanthal as a c-Met inhibitor for the control of metastatic breast and prostate cancers. Planta Med. 2011, 77,1013–1019.

71. Li, W.; Sperry, J.B.; Crowe, A.; Trojanowski, J.Q.; Smith, A.B. III; Lee, V.M. Inhibition of tau fibrillization by oleocanthal via reaction with the amino groups of tau. J. Neurochem. 2009, 110, 1339–1351.

72. Monti, M.C.; Margarucci, L.; Tosco, A.; Riccio, R.; Casapullo, A. New insights on the interaction mechanism between tau protein and oleocanthal, an extra-virgin olive-oil bioactive component. Food Funct. 2011, 2, 423–428.

73. Monti, M.C.; Margarucci, L.; Riccio, R.; Casapullo, A. Modulation of tau protein fibrillization by oleocanthal. J. Nat. Prod. 2012, 75, 1584–1588.

74. Pitt, J.; Roth, W.; Lacor, P.; Smith Iii, A.B.; Blankenship, M.; Velasco, P.; De Felice, F.; Breslin, P.; Klein, W.L. Alzheimer's-associated Aβ oligomers show altered structure, immunoreactivity and synaptotoxicity with low doses of oleocanthal. Toxicol. Appl. Pharm. 2009, 240, 189–197.

75. Busnena BA, Foudah AI, Melancon T, El Sayed KA. Olive secoiridoids and semisynthetic bioisostere analogues for the control of metastatic breast cancer. Bioorg Med Chem 2013; 21:2117–27; PMID:23403296;

76. Scotece M, Gomez R, Conde J, Lopez V, Gomez-Reino J, Lago F, Smith AB 3rd, Gualillo O. Oleocanthal inhibits proliferation and MIP-1a expression in human multiple myeloma cells. Curr Med Chem 2013;

20:2467–75; PMID:23521677; http://dx.doi.org/10.2174/0929867311320190006

77. Jose Rodríguez-Morató , Laura Xicota , Montse Fitó , Magí Farré, Mara Dierssen and Rafael de la Torre ; Potential Role of Olive Oil Phenolic Compounds in the Prevention of Neurodegenerative Diseases; Molecules 2015, 20, 4655-4680; doi:10.3390/molecules20034655

78. Parkinson L,Keast R. Oleocanthal, a Phenolic Derived from Virgin Olive Oil: A Review of the Beneficial Effects on Inflammatory Disease Int J Mol Sci. 2014 Jul; 15(7): 12323–12334.Published online 2014 Jul 11. doi: 103390/ijmsl150712323 PMCID: PMC4139846

79. Montedoro G., Servili M. Simple and hydrolyzable compounds in virgin olive oil. Spectroscopic characterizations of the secoiridoid derivatives. J. Agric. Food Chem. 1993;41:2228–2234. doi: 10.1021/jf00035a076

80. Sensory properties of virgin olive oil polyphenols: identification of deacetoxy-ligstrosideaglycon as a key contributor to pungency Andrewes P, Busch JL, de Joode T, Groenewegen A, Alexandre H J Agric Food Chem. 2003 Feb 26; 51(5):1415-20.

81. Quantitative measurement of major secoiridoid derivatives in olive oil using qNMR. Proof of the artificial formation of aldehydic oleuropein and ligstroside aglycon isomers.Karkoula E,J Agric Food Chem. 2014 Jan 22; 62(3):600-7.

82. Direct measurement of oleocanthal and oleacein levels in olive oil by quantitative (1)H NMR. Establishment of a new index for the characterization of extra virgin olive oils. Karkoula E, Skantzari A, Melliou E, Magiatis P J Agric Food Chem. 2012 Nov 28; 60(47):11696-703.

83. Index-based dietary patterns and risk of colorectal cancer: the NIH-AARP Diet and Health Study.Reedy J, Mitrou PN, Krebs-Smith SM, Wirfält E, Flood A, Kipnis V, Leitzmann M, Mouw T, Hollenbeck A, Schatzkin A, Subar AFAm J Epidemiol2008 Jul 1; 168(1):38

84. Dietary patterns and breast cancer risk in Asian American women.

Wu AH, Yu MC, Tseng CC, Stanczyk FZ, Pike MC

Am J Clin Nutr. 2009 Apr; 89(4):1145-54.

85. Diet and cancer prevention: Contributions from the European Prospective Investigation into Cancer and Nutrition (EPIC) study.

Gonzalez CA, Riboli E

Eur J Cancer. 2010 Sep; 46(14):2555-62.

86. Mediterranean dietary pattern in a randomized trial: prolonged survival and possible reduced cancer rate. de Lorgeril M, Salen P, Martin JL, Monjaud I,

Boucher P, Mamelle N Arch Intern Med. 1998 Jun 8; 158(11):1181-7.

87. p-HPEA-EDA, a phenolic compound of virgin olive oil, activates AMP-activated protein kinase to inhibit carcinogenesis.

Khanal P, Oh WK, Yun HJ, Namgoong GM, Ahn SG, Kwon SM, Choi HK, Choi HS

Carcinogenesis. 2011 Apr; 32(4):545-53.

88. Aging renders the brain vulnerable to amyloid beta-protein neurotoxicity.

Geula C, Wu CK, Saroff D, Lorenzo A, Yuan M, Yankner BA

Nat Med. 1998 Jul; 4(7):827-31.

89. Colomer R, Menéndez J. Mediterranean diet, olive oil and cancer. Clin Transl Oncol 2 2006;8:15-21

90. Olive Oil-derived Oleocanthal as Potent Inhibitor of Mammalian Target of Rapamycin:

Khanfar MA,Bardaweel SK,Akl MR,El sayed KA

Phytother Res.2015 Aug 7. doi: 10.1002/ptr.5434

91. Wai Wing So, Wai Nam Liu and Kwok Nam Leung; Omega-3 Polyunsaturated Fatty Acids Trigger Cell Cycle Arrest and Induce Apoptosis in Human Neuroblastoma LA-N-1 Cells Nutrients 2015, 7, 6956-6973; doi:10.3390/nu7085319

92. Y Shi, I T Ma, R H Patel; NSC-87877 inhibits DUSP26 function in neuroblastoma resulting in p53-mediated apoptosis Cell Death and Disease (2015) 6, e1841; doi:10.1038/cddis. 2015.207 Published online 6 August 2015

93. Shelake S,Eslin D,Sutphin RM; combination of 13cis-retinoic acid and tolfenamic acid induces apoptosis and effectively inhibits high-risk neuroblastoma cell proliferation. int j dev neurosci. 2015 Aug 10. pii: S0736-5748(15)30015-0. doi:2015.07.012

94. Yonehara A,Tanaka Y,Kulkeaw K; Anticancer Res. 2015 Aug;35(8):4479-85 Aloe vera Extract Suppresses Proliferation of Neuroblastoma Cells In Vitro.

95. Mohamed R. Akl, Nehad M. Ayoub, Mohamed M.Mohyeldin,Belnaser A.Busnena; Olive Phenolics as c-Met Inhibitors: (-)-Oleocanthal Attenuates Cell Proliferation, Invasiveness, and Tumor Growth in Breast Cancer Models. May 21,2014.DOI:10.1371/journal pone.0097622

96. Gulcin Tezcan, Berrin Tunca, Ahmet Bekar; Olea europaea leaf extract improves the improves the treatment response of GBM stem cells by modulating miRNA expression Am J Cancer Res 2014;4(5):572-590