T.C.

MANİSA CELAL BAYAR ÜNİVERSİTESİ

TIP FAKÜLTESİ

Radyoloji A.B.D.

KUŞKULU KALSİFİKASYONLARIN KONTRASTLI MAMOGRAFİ BULGULARI VE PATOLOJİK KORELASYONU

UZMANLIK TEZİ

Dr. Dilşah Oral

TEZ DANIŞMANI

Prof. Dr. İhsan Şebnem Örgüç

Manisa-2025

T.C.

MANİSA CELAL BAYAR ÜNİVERSİTESİ

TIP FAKÜLTESİ

Radyoloji A.B.D.

KUŞKULU KALSİFİKASYONLARIN KONTRASTLI MAMOGRAFİ BULGULARI VE PATOLOJİK KORELASYONU

UZMANLIK TEZİ

Dr. Dilşah Oral

TEZ DANIŞMANI

Prof. Dr. İhsan Şebnem Örgüç

Manisa-2025

ÖNSÖZ

Uzmanlık eğitimim ve tez sürecim boyunca her daim desteğini hissettiğim, bilgi, tecrübe ve duruşuyla bana örnek olan kıymetli tez danışmanım Prof. Dr. İhsan Şebnem ÖRGÜÇ'e;

Uzmanlık eğitimim süresince üzerimde büyük emekleri olan, bilgi ve tecrübelerinden faydalandığım ve örnek aldığım değerli hocalarım Prof. Dr. Yüksel PABUŞÇU, Prof. Dr. Serdar TARHAN, Prof. Dr. Mine ÖZKOL, Prof. Dr. Gökhan PEKİNDİL, Prof. Dr. Gülgün Yılmaz OVALI, Prof. Dr. Cihan GÖKTAN, Prof. Dr. Cüneyt ÇALIŞIR, Dr. Öğretim Üyesi Fatma CAN, Dr. Öğretim Üyesi Mustafa FARAŞAT, Dr. Öğretim Üyesi Ş. Güliz YILMAZ ve sevgi ve saygıyla andığımız hocamız Dr. Öğretim Üyesi Fatih DÜZGÜN'e,

Birlikte çalıştığım tüm asistan arkadaşlarıma,

Tekniker, teknisyen, sekreter, raportör, hemşire ve personel çalışma arkadaşlarıma,

Desteğiyle yanımda olan çok değerli Ahmet Burak KALE'ye

Bugüne kadar her adımımda yanımda duran, sevgilerini her daim hissettiren çok kıymetli ailem; annem Muhsine ORAL, babam Celal ORAL, abim Oğuzhan ORAL ve eşi Cansu ORAL'a tüm kalbimle teşekkür ederim.

İÇİNDEKİLER

I. GİRİŞ 1

II. GENEL BİLGİLER 3

2.1. Memenin Embriyolojisi 3

2.2. Memenin Anatomisi 3

2.2.1. Memenin Segmental Anatomisi 3
2.2.2. Meme Başı – Areola Kompleksi 4
2.2.3. Memenin Zonal Anatomisi 4
2.2.4. Memenin İnnervasyonu 5
2.2.5. Memenin Arterleri ve Venleri 5
2.2.6. Memenin Lenfatik Drenajı 5
2.2.7. Meme Gelişimi 6

2.3. Meme Kanseri 6

2.3.1. Meme Kanseri Epidemiyolojisi 6
2.3.2. Meme Kanseri Klinik Özellikleri ve Risk Faktörleri 7
2.3.3. Meme kanserinde Moleküler Sınıflama 8

2.4. Memede Kalsifikasyonlar 8

2.4.1. Morfolojilerine Göre Kalsifikasyonlar 9
2.4.2. Dağılımlarına Göre Kalsifikasyonlar 18

2.5. Kalsifikasyon İçerebilen Meme Lezyonları 21

2.5.1. Benign Lezyonlar 21
2.5.2. Malign Lezyonlar 25

2.6. Memede Radyolojik Görüntüleme Yöntemleri 28

2.6.1. Mamografi 28
2.6.2. Ultrasonografi (USG) 30
2.6.3. Manyetik Rezonans Görüntüleme (MRG) 32
2.6.4. Kontrastlı Mamografi (KM) 34

III. GEREÇ VE YÖNTEM 38

3.1. Hasta Seçimi 38

3.2. Kontrastlı Mamografi Protokolü 38

3.3. Radyolojik Değerlendirme 39

3.4. Patolojik Verilerin Elde Olunması 41
3.5. Verilerin Analizi ve İstatistik 41
IV. BULGULAR 43
4.1. Düşük Enerjili Görüntülerde Kalsifikasyonların Morfolojileri ve Dağılımları 44
4.2. Rekombine Görüntülerde Kontrastlanma Bulguları 45
4.3. Kontrastlı Mamografi ile Patolojik Boyutun Kıyaslanması 49
4.4. İnvaziv ve İn situ Karsinomların Kontrastlanma Bulguları 53
4.5. Kontrastlanma Eğrisinin Değerlendirilmesi 54
4.6. Ki-67 İndeksinin Değerlendirilmesi 54
4.7. Olgu örnekleri 57
V. TARTIŞMA 69
5.1. Düşük Enerjili Görüntülerde Kalsifikasyonların Bulguları 69
5.2. Rekombine Görüntülerde Kontrastlanma Bulguları 70
5.3. Düşük enerjili ve Rekombine Görüntülerin Kıyaslanması 76
5.4. Kontrastlı Mamografi ile Patolojik Boyutun Kıyaslanması 77
5.5. İnvaziv ve İn Situ Karsinomların Kıyaslanması 81
5.6. Kontrastlanma Eğrisinin Değerlendirilmesi 83
5.7. Ki-67 İndeksinin Değerlendirilmesi 84
5.8. Sınırlılıklar 86
VI. SONUÇ 87
VII. ÖZET 88
VIII. ABSTRACT 89
IX. KAYNAKLAR 90

KISALTMALAR

acc: Doğruluk değeri

ACR: Amerikan Radyoloji Koleji

BI-RADS: Breast Imaging Reporting and Data System

CC: Kraniyokaudal

cm: Santimetre

DKİS: Duktal karsinoma in situ

ELTD: Ekstralobüler terminal duktus

ER: Östrojen reseptörü

FKH: Fibrokistik hastalık

HER2: İnsan epidermal büyüme reseptörü 2

İDK: İnvaziv duktal karsinom

İLK: İnvaziv lobüler karsinom

İLTD: İntralobüler terminal duktus

KM: Kontrastlı mamografi

kVp: Kilovoltaj piki

LKİS: Lobüler karsinoma in situ

MG: Mamografi

ML: Mediolateral

MLO: Mediolateral oblik

mm: Milimetre

MRG: Manyetik rezonans görüntüleme

NPD: Negatif prediktif (öngörü) değer

PPD: Pozitif prediktif (öngörü) değer

PR: Progesteron reseptörü

TDLÜ: Terminal duktal lober ünite

USG: Ultrasonografi

ŞEKİLLER DİZİNİ

Şekil 1. Memenin segmental anatomisi 4
Şekil 2. Benign kalsifikasyonların şematize edilmiş görünümleri 14
Şekil 3. Kuşkulu morfolojideki kalsifikasyonların şematize edilmiş görünümleri 17
Şekil 4. Kalsifikasyonların dağılımlarının şematize edilmiş görünümleri 21
Şekil 5. MRG'de zaman-sinyal intensite eğri tipleri 33
Şekil 6. Kontrastlı mamografi çekim protokolü 39
Şekil 7. Benign ve malign lezyonların kontrastlanma yoğunluklarına ait sütun grafiği 46
Şekil 8. Düşük enerjili ve rekombine görüntülere ait ROC eğrileri ve AUC değerleri 48
Şekil 9. Rekombine görüntüler ile patolojik uzunluk arasında yapılan Bland Altman grafiği 51
Şekil 10. Düşük enerjili görüntüler ile patolojik uzunluk arasında yapılan Bland Altman grafiği 51
Şekil 11. Ki-67 indeksine (%) ve kontrastlanma yoğunluğuna ait kutu grafiği 55

TABLOLAR DİZİNİ

Tablo 1. ACR'nin yayınladığı BI-RADS 2013 sürümüne ait mamografi veri sözlüğü 30
Tablo 2. ACR'nin yayınladığı BI-RADS 2013 sürümüne ait USG veri sözlüğü 32
Tablo 3. ACR'nin 2022 yılında yayınladığı BI-RADS KM veri sözlüğü 37
Tablo 4. BI-RADS değerlendirme kategorileri..... 40
Tablo 5. Patolojik dağılımlar 43
Tablo 6. Kalsifikasyonların morfoloji ve dağılımları ile patolojilerine ait veriler 45
Tablo 7. Kontrastlanma yoğunluğuna göre benign/malign dağılımı..... 46
Tablo 8. Kontrastlanma yoğunlukları ve patolojik sonuçlara ait birincil analiz verileri 47
Tablo 9. Kontrastlanma yoğunlukları ve patolojik sonuçlara ait ikincil analiz verileri 47
Tablo 10. Kontrastlanma yoğunluğuna göre kurulan lojistik regresyon modeli 48
Tablo 11. Kontrastlanma paternlerinin patolojik tanı ile ilişkileri..... 49
Tablo 12. Patolojik eksizyon boyutu ile düşük enerjili ve rekombine görüntülerdeki lezyon boyutu arasındaki ilişkilerin korelasyonunun incelenmesi..... 50
Tablo 13. Patolojik eksizyon boyutu ile düşük enerjili ve rekombine görüntülerdeki lezyon boyutu arasındaki istatiksel analizin incelenmesi..... 50
Tablo 14. Taşan tipte kontrastlanma gösteren lezyonlarda patolojik eksizyon boyutu ile düşük enerjili ve rekombine görüntülerdeki lezyon boyutu arasındaki ilişkilerin incelenmesi..... 52
Tablo 15. Taşan tipte kontrastlanma gösteren lezyonlarda patolojik eksizyon boyutu ile düşük enerjili ve rekombine görüntülerdeki lezyon boyutu arasındaki istatiksel analizin incelenmesi..... 52
Tablo 16. Kontrastlanma yoğunluğu ile invaziv ve in situ karsinomların dağılımı..... 53

Tablo 17. Kontrastlanma yoğunluğu ile DKİS'ların derecelerine göre dağılımı 53
Tablo 18. Benign ve malign lezyonlar ile kontrastlanma eğrilerinin dağılımı 54
Tablo 19. İnvaziv ve in situ lezyonlar ile kontrastlanma eğrilerinin dağılımı.. 54
Tablo 20. Kontrastlanma yoğunluğuna göre Ki-67 (%) değerlerinin karşılaştırılması 55
Tablo 21. Kontrastlanma yoğunluğuna göre düşük ve orta yoğunlukta kontrastlanan grup birleştirildiğinde Ki-67 (%) değerlerinin karşılaştırılması 56
Tablo 22. Çeşitli kitle dışı kalsifikasyonlara ait çalışmalarda KM rekombine görüntülere ait duyarlılık özgüllük, PPD, NPD ve acc 72
Tablo 23. Düşük enerjili görüntüler ile rekombine görüntülere ait duyarlılık, özgüllük, PPD, NPD ve acc 77

RESİMLER DİZİNİ

Resim 1. Cilt kalsifikasyonları 9
Resim 2. Vasküler kalsifikasyonlar 10
Resim 3. Popcorn benzeri kalsifikasyonlar 10
Resim 4. Büyük çubuk benzeri kalsifikasyonlar 11
Resim 5. Yuvarlak kalsifikasyonlar 12
Resim 6. Halkasal kalsifikasyon 12
Resim 7. Distrofik kalsifikasyon 13
Resim 8. Kalsiyum sütü kalsifikasyonlar 13
Resim 9. Sütur kalsifikasyonları 14
Resim 10. Amorf kalsifikasyonlar 15
Resim 11. Kaba heterojen kalsifikasyonlar 16
Resim 12. İnce pleomorfik kalsifikasyonlar 16
Resim 13. İnce çizgisel-ince çizgisel dallanan kalsifikasyonlar 17
Resim 14. Difüz dağılımlı kalsifikasyonlar 18
Resim 15. Bölgesel dağılımlı kalsifikasyonlar 19
Resim 16. Gruplaşmış kalsifikasyonlar 19
Resim 17. Çizgisel dağılımlı kalsifikasyonlar 20
Resim 18. Segmental kalsifikasyonlar 21
Resim 19. Kalsifikasyonların USG görünümü 31
Resim 20. Kontrastlı mamografi örneği CC görüntüler 34
Resim 21. Kontrastlı mamografi örneği MLO görüntüler 35
Resim 22. Olgu 1 57
Resim 23. Olgu 2. 58
Resim 24. Olgu 3. 59
Resim 25. Olgu 4. 60
Resim 26. Olgu 5. 61
Resim 27. Olgu 5. 62
Resim 28. Olgu 6. 63
Resim 29. Olgu 7. 64
Resim 30. Olgu 9 65
Resim 31. Olgu 10. 66

Resim 32. Olgu 11 67
Resim 33. Olgu 12. 68

I. GİRİŞ

Meme kanseri kadınların en sık kanseridir ve mamografi birincil tarama yöntemidir (1). Kalsifikasyonlar mamografilerde sık rastlanan ve yaşla birlikte görülme sıklığı artan bulgulardır (2). Özelliklerine göre kalsifikasyonlar tipik benign (iyi huylu) veya malignite açısından kuşkulu (kötü huylu) olarak sınıflandırılır (3). Kuşkulu kalsifikasyonların bir kısmı meme kanserinin en erken evresi olan duktal karsinoma in situyu (DKİS) veya invaziv kanseri temsil edebilir. Meme kanserlerinin yaklaşık 1/3'ü mamografik olarak sadece kalsifikasyon bulgusu göstermektedir (4). Mamografide saptanan kalsifikasyonlar BI-RADS (Breast Imaging Reporting and Data System) atlasına göre kategorize edilir. BI-RADS 4 ve BI-RADS 5 grubu kalsifikasyonların histopatolojik olarak örneklenmesi önerilir. BI-RADS 3 grubu kalsifikasyonların ise kısa dönem mamografik takibi yapılabilir (3).

Günümüzde meme kanseri tanısında mamografiye ek olarak kullanılan ultrasonografi (USG) ve manyetik rezonans görüntüleme (MRG)'de kalsifikasyonlar düşük oranda saptanabilmekte veya saptanamamaktadır. Son yıllarda kullanımı yaygınlaşan kontrastlı mamografi (KM), iyotlu kontrast madde kullanılarak MRG'ye benzer şekilde memedeki neovaskülarizasyonu gösteren bir görüntüleme yöntemidir. Malign lezyonlarda damarsal gelişim sırasında oluşan vasküler yapılar geçirgenlik artışı göstermekte ve intravenöz yoldan verilen kontrast madde tümör içerisine geçerek kontrastlanma oluşturmaktadır (5,6). KM'de düşük ve yüksek enerjili olmak üzere iki görüntü alınır. Düşük enerjili görüntüler dijital mamografinin eşleniği sayılmakta olup kalsifikasyonların değerlendirilmesine uygundur (7). Düşük ve yüksek enerjili görüntüler kullanarak oluşturulan rekombine görüntüler ise kontrastlanmayı göstermektedir. KM tetkikinde düşük ve rekombine görüntülerden kalsifikasyonların morfolojileri, dağılımları ve dokunun kontrastlanması değerlendirilebilir.

Literatürde kuşkulu kalsifikasyonlar ile ilgili çok sayıda çalışma olmasına rağmen görece yeni bir yöntem olan ve yaygınlaşmaya başlayan KM'de kalsifikasyon değerlendirilmesi ile ilgili az sayıda çalışma mevcuttur. Çalışmamızın amacı, KM'nin kuşkulu kalsifikasyonların değerlendirilmesinde, hastalığın tedavi öncesi evrelenmesinde ve tedavi protokolünün seçilmesinde etkili olabileceği ve rutin kullanıma girebileceği yönündeki tezimizi değerlendirmektir.

II. GENEL BİLGİLER

2.1. Memenin Embriyolojisi

Meme dokusu gestasyonun yaklaşık 4-6. haftalarında oluşmaya başlar. Torasik bölgedeki epitelyal hücreler proliferasyon göstererek fetal aksilladan inguinal bölgeye dek çizgisel bir hatta uzanır. Buna meme kresti veya süt çizgisi adı verilir. Bu ektodermal katlantılar 4. interkostal aralıktakiler hariç atrofiye uğrarlar. Geriye kalanlar primer meme tomurcuğunu oluşturur. İlk üç ayın sonuna doğru primer meme tomurcukları derinindeki mezodermi uyarmaya başlarlar. Uyarılma ile sekonder meme tomurcukları oluşur. Sekonder meme tomurcukları epitelinden oluşan boşluklar laktiferöz kanalları oluşturur. Laktiferöz kanalları döşeyen çift katlı epitelden yüzeyel olanı salgı yapıcı özellik kazanırken bazal sıra myoepitelyal hücrelere farklılaşır. 3. ayda gelecekte meme başını oluşturacak olan epidermis çukurlaşarak meme çukurunu oluşturur ve kanallar bu çukura açılır. Yaklaşık 5. ayda meme çukurunu çevreleyen areola ektodermden gelişir. Doğumda yaklaşık 15-20 glandüler lobül mevcuttur ve areola ile meme başı aynı düzlemdedir (8).

2.2. Memenin Anatomisi

2.2.1. Memenin Segmental Anatomisi

Her meme lob adı verilen 15-20 adet üniteye sahiptir. Loblar 20-40 adet terminal duktal lober ünite (TDLÜ) içerir. TDLÜ memenin temel fonksiyonel oluşumudur, lobüller ve ekstralobüler terminal duktuslardan (ELTD) oluşur. Lobüller ise intralobüler terminal duktuslar (İLTD) ve bu duktusların uç kısımlarındaki genişlemelerden oluşan asinüslerden oluşur. ELTD'lar segmental laktiferöz duktuslara, segmental laktiferöz duktuslar ana laktiferöz duktuslara, bunlar da laktiferöz sinüslere açılır (9).

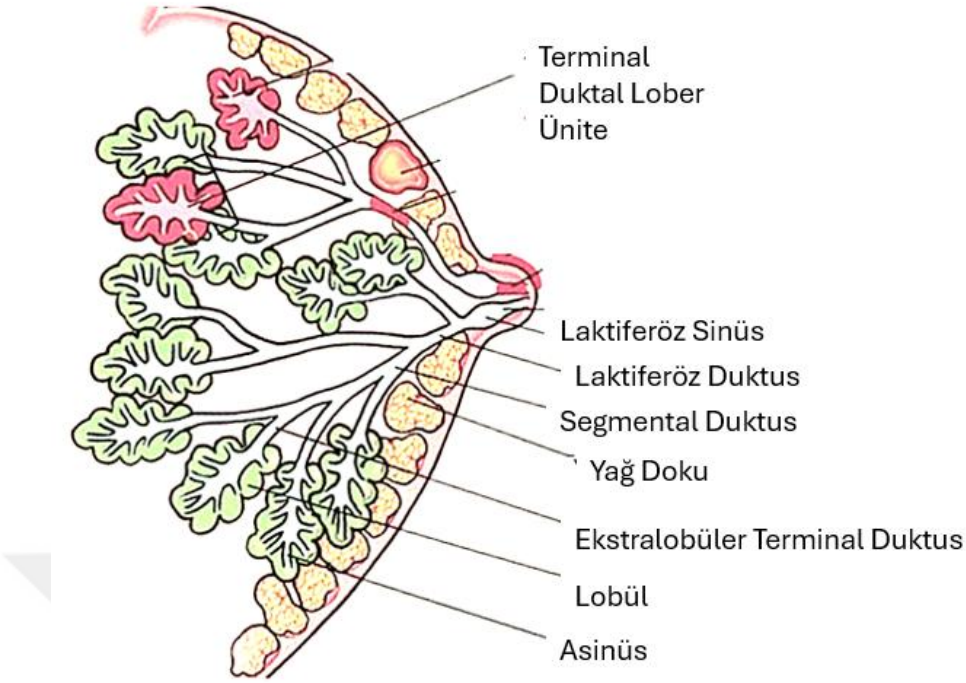

Şekil 1. Memenin segmental anatomisi

2.2.2. Meme Başı – Areola Kompleksi

Laktiferöz sinüsler toplayıcı kanal ile meme başı-areola kompleksine açılır. Areola meme tepesinde yer alan koyu renkli alandır. Areolanın altında düz kas lifleri mevcuttur ve meme başının uyarıya tepki vererek erekte olmasını sağlar. Areolada ayrıca kıl folikülleri, ter bezleri, sebase bezler ve Montgomery bezleri mevcuttur (9).

2.2.3. Memenin Zonal Anatomisi

Memede premammaryan zon, mammaryan zon ve retromammaryan zon olmak üzere üç zon mevcuttur. Premammaryan zon (subkutanöz bölge) çoğunlukta yağ doku içerir, en dışta yerleşir, önde cilt, arkada ise anterior mammaryan fasya tarafından sınırlanır. Cooper ligamanları da premammaryan zonda yerleşmiştir Mammaryan zon fibroglandüler dokuyu içermekte olup anterior mammaryan fasya ve posterior mammaryan fasya arasında yerleşir. Retromammaryan zon en derindeki bölgedir. Ön sınırı

posterior mammaryan fasya tarafından, arka sınırı ise göğüs duvarı tarafından oluşturulur, çoğunlukla yağ doku ve posterior mammaryan fasyayı göğüs duvarına bağlayan posterior süspansör ligamanları içerir (10).

2.2.4. Memenin İnnervasyonu

Meme başının duyusu T4 interkostal sinirin lateral kutanöz dalından olur. Memenin duyusal innervasyonu ise interkostal T3-T5 sinirlerden ve servikal pleksusun alt dallarındandır. Meme innervasyonu çeşitli varyasyonlar içerebilir (11).

2.2.5. Memenin Arterleri ve Venleri

Memenin beslenmesini internal mammaryan arter, torakoakromiyal arter, lateral torasik arter, torakodorsal arter ve interkostal arterlerin perforan dalları sağlar. Beslenmenin yaklaşık %60'ı internal mammaryan arterdendir.

Memenin venöz sistemi yüzeyel ve derin olmak üzere ikiye ayrılır. Yüzeyel venler anterior fasya boyunca seyrederek subareolar alanda Haller pleksusu'nu oluştururlar ve genellikle arterlere eşlik etmezler. Derin venler ise genellikle arteryal yapılara eşlik eder göğüs duvarı venlerine drene olurlar (10,11).

2.2.6. Memenin Lenfatik Drenajı

Memede klasik olarak dört adet lenfatik pleksus bulunmaktadır, ikisi yüzeyel, ikisi derindir. Yüzeyel olanlar kutanöz ve subkutanöz pleksuslardır. Derin olanlar ise fasyal ve glandüler pleksuslardır. Laktiferöz duktuslar ile seyreden lenfatik kanallara da subareolar pleksus (Sappey pleksusu) ismi verilmektedir. Yüzeyel pleksuslar aksiller lenf nodlarına drene olurlarken, derin pleksuslar aksiller lenf nodları haricinde intramammaryan ve posterior interkostal lenf nodlarına da drene olmaktadırlar (12).

Meme drenajının %75'i aksiller lenf nodlarına olur. %25'i ise internal mammaryan lenf nodlarınadır. Aksiller lenf nodları; aksiller ven grubu, pektoral (anterior) grup, skapular (subskapular) grup, santral grup, interpektoral grup, infraklavikular (apikal) gruptan oluşmaktadır (10).

Cerrahi olarak ise lenf nodları pektoralis minör kası ile ilişkilerine göre seviye 1 (aşağı aksiller), seviye 2 (orta aksiller), seviye 3 (apikal aksiller) olarak üçe ayrılır. Seviye 1 pektoralis minör kası lateral–inferiorunda, seviye 2 pektoralis minör kası derin–posteriorunda, seviye 3 pektoralis minör kası medial–superiorunda yer almaktadır. Seviye 1'de aksiller ven, pektoral, skapular gruplar, seviye 2'de santral, interpektoral gruplar, seviye 3'te infraklavikular grup bulunur (10).

2.2.7. Meme Gelişimi

Doğum sonrası ilk iki yıl dallanma ve terminal lobül gelişimi devam eder. Sonrasında puberteye kadar meme gelişimi oldukça yavaştır. Telarş denilen meme olgunlaşmasının başlaması pubertenin ilk bulgusudur. Telarş yaşı ortalama 8.5-13.5 yaş arasıdır. Meme olgunlaşmasını çoğunlukla östrojen ve progesteron etkiler. Memenin, meme başının yükseklik kazanması ve yağlı doku artışı gibi anatomik değişiklikleri dışında duktuslarda çoğalma, dallanma, uzama gibi değişiklikleri de mevcuttur. Doğum yapmamış bir kadında meme olgun halini 18-20 yaş arasında tamamlar. Meme bezleri hamileliğe dek gelişmiş ancak inaktiftirler. Gebelikte meme bezleri plasentadan salgılanan hormonlar ile laktasyona hazırlanır (8).

2.3. Meme Kanseri

2.3.1. Meme Kanseri Epidemiyolojisi

Meme kanseri kadınların en sık kanseridir. 2020 yılında dünyada 2,26 milyon kadına meme kanseri tanısı konulmuştur. En yaygın kanser olması dışında kadınlarda en sık ölüme sebep olan kanser de meme kanseridir. Amerika Birleşik Devletleri'nde yeni tanı alan kanserlerin yaklaşık %29'unu

meme kanserinin oluşturması beklenmektedir (13). Türkiye'de 2022 yılında 25249 hasta ile kadınlardaki kanserlerin %23,5 ini, her iki cinsiyetteki tüm kanserlerin ise %10,5'ini meme kanseri oluşturmaktadır ve aynı yılda 7360 hastanın ölümüne sebep olmuştur (14). Yüksek gelire sahip ülkelerde tanı sayısı daha fazladır ancak meme kanseri hastalarının çoğu daha iyi prognoza sahipken, düşük gelire sahip ülkelerde tanı ve tedaviye ulaşım imkânı daha düşük olduğu için beklenildiği gibi mortalite oranı daha yüksektir. Gelecek yıllarda değişen yaşam tarzının yarattığı geç yaşta gebelik, doğum oranında azalma, emzirmede azalma, fiziksel aktivite azlığı, kötü beslenme gibi risk faktörleri sebebiyle meme kanserinin artması beklenmektedir (13).

2.3.2. Meme Kanseri Klinik Özellikleri ve Risk Faktörleri

Meme kanseri; ağrısız özellikte şişlik, memede boyut ve şekil değişikliği, ciltte çekintilenme, kızarıklık, meme başında ve areolada değişiklikler, meme başından kanlı akıntı gibi çeşitli klinik bulgular verebilir (15).

Meme kanseri etyolojisinde değiştirilebilir veya değiştirilemez çeşitli risk faktörleri mevcuttur. Kadın cinsiyette olmak östrojen ve progesteronun meme dokusu üzerine etkisi sebebiyle değiştirilemeyen risk faktörlerinden biridir. İleri yaş, ailede meme kanseri öyküsü, genetik mutasyonlar (BRCA1, BRCA2 vb. gen taşıyıcıları), doğum yapmamış olmak, emzirmemiş olmak, erken menarş, geç menapoz, yoğun meme dokusu ve radyoterapi öyküsü değiştirilemeyen diğer risk faktörleridir. Etnik köken de değiştirilemeyen risk faktörlerindendir, bazı ırklarda meme kanseri daha sık olmakla beraber ilişki tam olarak henüz açıklanamamıştır. Dietilstilbestrol kullanımı, hormon replasman tedavileri meme kanseri riskini arttırmaktadır. Selektif serotonin reuptake inhibitörleri, paroksetin ve trisiklik antidepresanlar gibi bazı antidepresanların, özellikle uzamış tetrasiklin grubu antibiyotiklerin riski arttırdığını gösteren çalışmalar mevcuttur. Obezite, alkol ve sigara kullanımı, işlenmiş gıda ağırlıkta diyet değiştirilebilir diğer risk faktörleri arasında yer almaktadır (13).

2.3.3. Meme kanserinde Moleküler Sınıflama

Gelişen teknoloji ile meme kanserinde moleküler düzeyde çalışmalar çoğalmaktadır. Meme kanserinin moleküler alt tipleri, hastalığın prognozunu ve tedaviye yanıtı belirlemede önemli bir yer taşır. Gelecekte genetik ve immünoterapi alanındaki gelişmelerle daha spesifik alt grupların tanımlanması beklenmektedir. En sık kullanılan sınıflama dört moleküler belirteci içermektedir: Östrojen reseptörü (ER), progesteron reseptörü (PR), insan epidermal büyüme faktörü reseptörü 2 (HER2), Ki-67 proliferasyon indeksi. Ki-67 antijeni hücresel proliferasyonu ve lezyon agresifliğini belirleyen bir belirteçtir. Bu moleküler belirteçlere göre meme kanserleri moleküler olarak lüminal A, lüminal B, HER2 pozitif ve üçlü (triple) negatif olarak dörde ayrılır. Luminal A tip kanserler; ER pozitif ve/veya PR pozitif, HER2 negatif ve Ki-67 indeksleri düşüktür. Luminal B tip kanserler; ER pozitif, PR pozitif veya negatif, HER2 pozitif veya negatif ve Ki-67 indeksleri yüksektir. HER2 pozitif kanserler; ER negatif, PR negatif, HER2 pozitiftir. Üçlü negatif kanserler; ER negatif, PR negatif, HER2 negatiftir. Lüminal A tip kanserler en sık görülen ve iyi prognoza sahip gruptur. Hormon reseptörlerine yönelik selektif tedavilere iyi yanıt verirler. Lüminal B tip kanserlerin prognuzu lüminal A gruba göre daha düşüktür. Hormon tedavileri ile kematöropetik ilaçlar tedavi planında yer alır. HER2 pozitif grup agresif seyirli bir grup olmakla beraber transtuzumab gibi HER2'ye yönelik tedaviler tedavi başarısını yükseltmektedir. Bu grup kanserler hormon reseptörleri negatif olduğu için hormonoterapiye direçlidir. Üçlü negatif grup ise en kötü prognozlu alt tiptir. Yaşam beklentisi diğer gruplara göre daha düşük ve nüks ihtimali daha yüksektir. BRCA1 ve BRCA2 gen mutasyonlarına bağlı meme kanserlerinin çoğu bu gruptadır (16).

2.4. Memede Kalsifikasyonlar

Kalsifikasyonlar memede sık görülen bulgulardır. Altta yatan mekanizma tam anlamıyla açıklanabilmiş değildir. Hücresel dejenerasyona veya aktiviteye sekonder birikim olduğu düşünülmektedir. Kalsiyum oksalat ve kalsiyum fosfat olmak üzere iki formu mevcuttur. Kalsiyum oksalat genellikle

benign patolojilerde görülmekle beraber malignitelerde de izlenebilir. Kalsiyum fosfat ise genellikle kalsiyum hidroksiapatit formunda bulunur ve hem malign hem benign patolojilerde görülebilir. Kalsiyum oksalat memede apokrin hücreler tarafından sentezlenebilir. Kalsiyum oksalat ve hidroksiapatitin üretiminin de genetik ve sellüler değişiklikleri ve meme kanserini tetikleyebileceğine ait bazı çalışmalar mevcuttur (17,18). Özelliklerine göre kalsifikasyonlar tipik benign veya malignite açısından kuşkulu olarak değerlendirilir.

2.4.1. Morfolojilerine Göre Kalsifikasyonlar

2.4.1.1. Benign Kalsifikasyonlar

2.4.1.1.1. Cilt Kalsifikasyonları

Cilt kalsifikasyonları genellikle ortası lüsensi gösteren, gruplaşmış kalsifikasyonlardır. Tek bir odağın boyutu çoğunlukla 5 mm'den küçüktür. Büyük oranda inframammaryan sulkus çevresinde, parasternal alanda, aksillar katlantıda ve areola çevresinde yerleşirler (3).

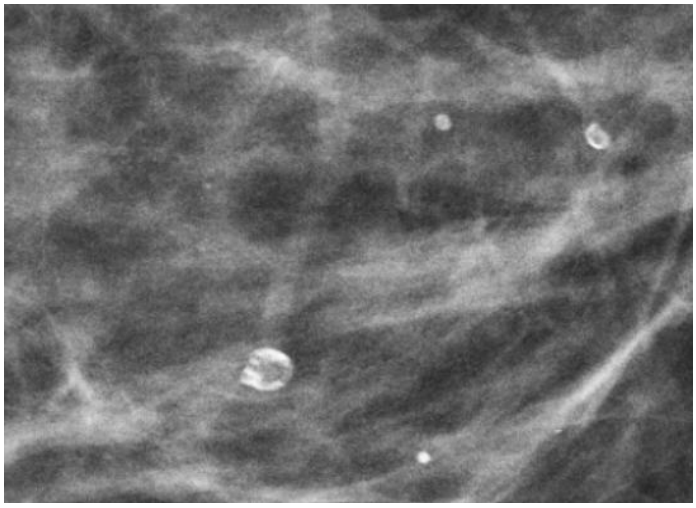

Resim 1. Cilt kalsifikasyonları

2.4.1.1.2. Vasküler Kalsifikasyonlar

Damarlar ile ilişkili, çizgisel uzanımlı tübüler kalsifikasyonlardır. Eğer devamsızlık gösteren odaklar halindeyse ve şüphe yaratıyorsa spot-kompresyon mamografi ile değerlendirilebilirler (3).

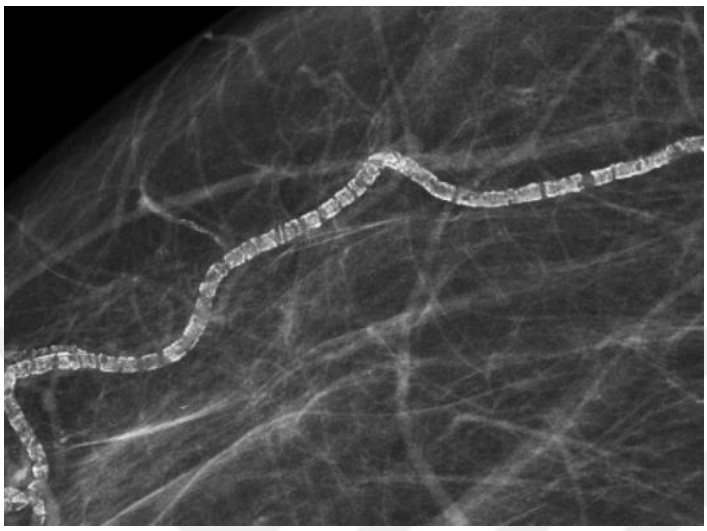

Resim 2. Vasküler kalsifikasyonlar

2.4.1.1.3. Kaba veya Popcorn Benzeri Kalsifikasyonlar

Genellikle fibroadenomlar ile ilişkilendirilen bu kalsifikasyonlar uzun akslarında 2-3 mm'yi geçerler. Lezyonu çevrelemeleri sebebiyle patlamış mısıra benzetilirler (3).

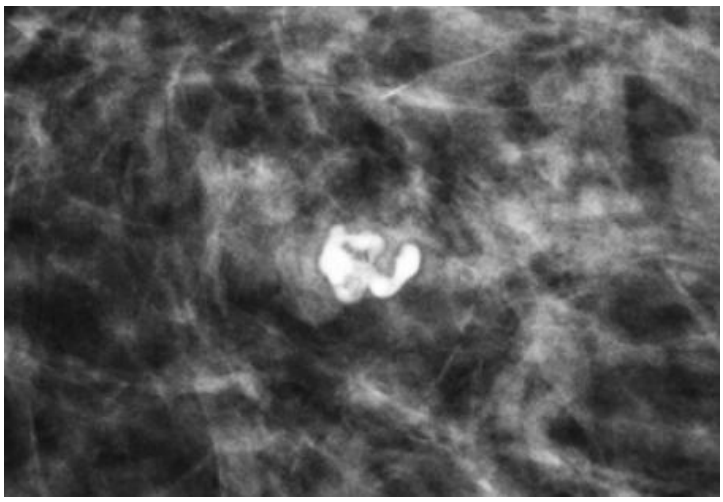

Resim 3. Popcorn benzeri kalsifikasyonlar

2.4.1.1.4. Büyük Çubuk Benzeri Kalsifikasyonlar

Büyük çoğunluğu 0,5 mm'den büyük olan çubuk benzeri morfolojideki bu kalsifikasyonlar duktal ektazi ile ilişkili olup duktusları takip ederek meme başına doğru uzanım gösterirler. Bazıları duktus duvarlarında olup (periduktal) santral kesimleri lüsensi gösterebilir. Genelde bilateral ve 60 yaşından büyük kadınlarda olmakla beraber istisnalar mevcuttur (3).

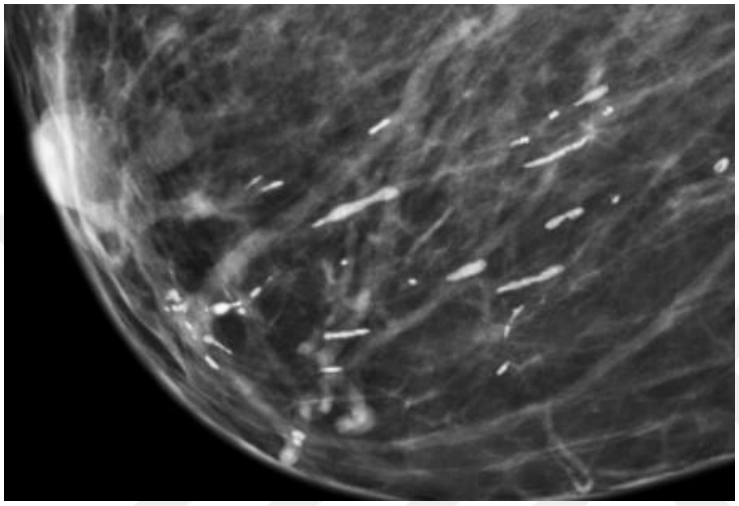

Resim 4. Büyük çubuk benzeri kalsifikasyonlar

2.4.1.1.5. Yuvarlak Kalsifikasyonlar

Çeşitli boyut ve lüsenside olabilmekle beraber difüz dağılımdaysa, bilateralse ve 1 mm'den küçük boyutlu ise genellikle benign sayılırlar. 0,5 mm'den küçükler için punktat terimi kullanılabilir. İzole gruplaşmış, yeni gelişen veya artış gösteren, çizgisel veya segmental dağılımlı yuvarlak kalsifikasyonlar mevcutsa veya eşlikçi malignite varsa histopatolojik örnekleme düşünülmelidir (3).

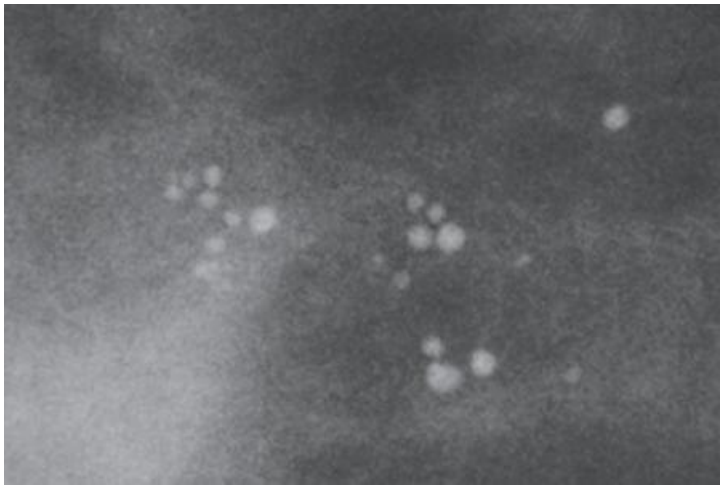

Resim 5. Yuvarlak kalsifikasyonlar

2.4.1.1.6. Halkasal (Rim) Kalsifikasyonlar

Daha önceleri yumurta kabuğu kalsifikasyonlar olarak da adlandırılan bu grup, yuvarlak veya oval şekilli, ince, düzgün, 1 mm'den ince duvarlı, gruplaşma göstermeyen, santrali lüsensi gösteren kalsifikasyonlardır. Çoğunlukla kist duvarı veya yağ nekrozuna aittirler. Ancak bu iki grupta da daha düzensiz ve kalın duvarlı kalsifikasyonlar da izlenebilir (3).

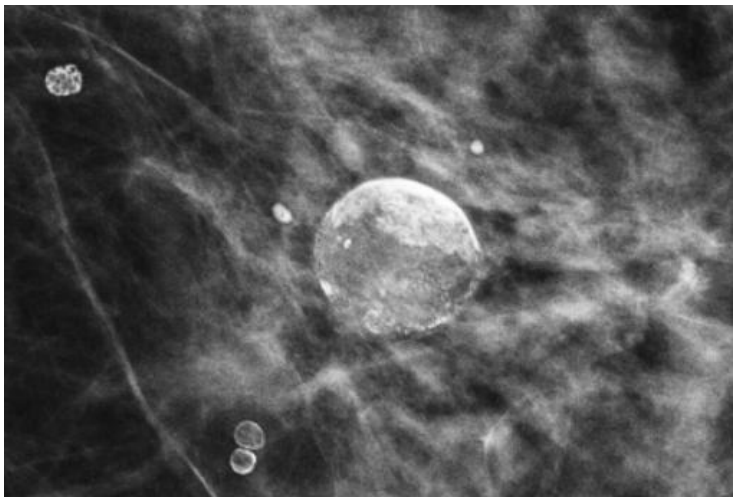

Resim 6. Halkasal kalsifikasyon

2.4.1.1.7. Distrofik Kalsifikasyonlar

Memeye yönelik bir travma veya cerrahi sonrası oluşan düzensiz sınırlı, şekilsiz kalsifikasyonlardır (3).

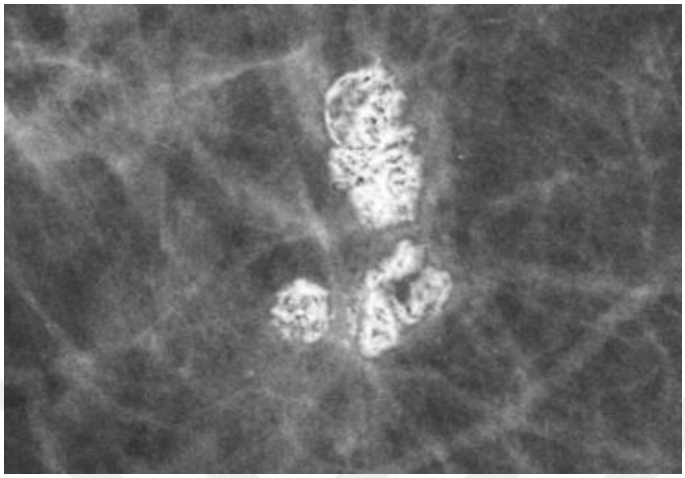

Resim 7. Distrofik kalsifikasyon

2.4.1.1.8. Kalsiyum Sütü Kalsifikasyonlar

Mikro veya makro kistlerdeki kalsiyum sedimentlerine ait kalsifikasyonlardır. CC (kraniyokaudal) görüntülerde daha az belirgin ve yuvarlak görünürken MLO (mediolateral oblik) veya ML (mediolateral) görüntülerde yarım ay (kresent) şeklinde ve daha belirgin görünürler. Tipik özellikleri farklı pozlarda farklı görünümde olmalarıdır (3).

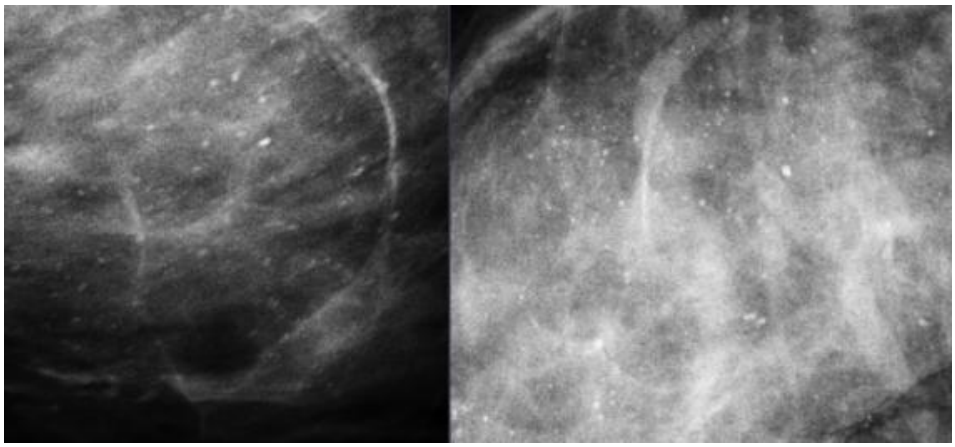

Resim 8. Kalsiyum sütü kalsifikasyonlar

2.4.1.1.9. Sütur Kalsifikasyonları

Sütur materyallerine biriken kalsiyum depozitlerine bağlı oluşurlar. Genellikle çizgisel ve tübüler uzanırlar ve bazen düğümler seçilebilir (3).

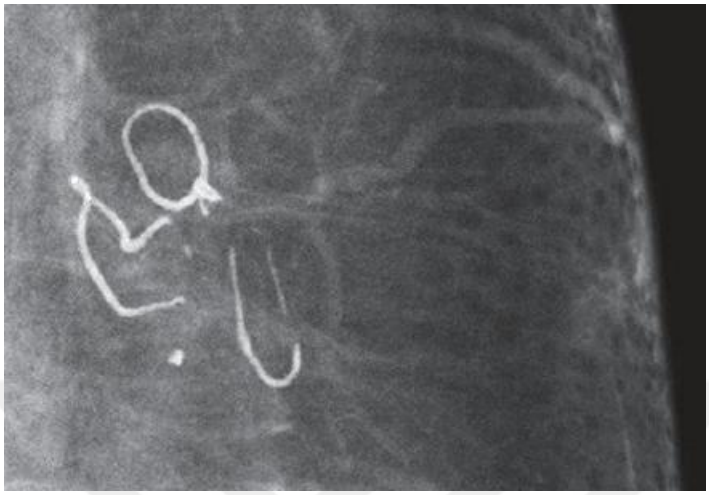

Resim 9. Sütur kalsifikasyonları (3)

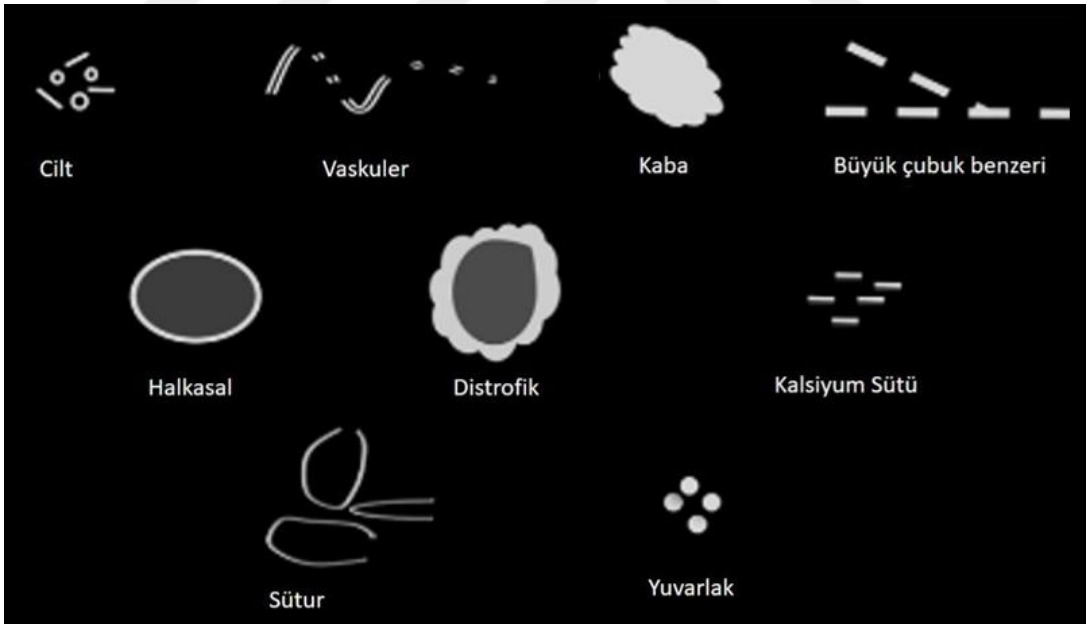

Şekil 2. Benign kalsifikasyonların şematize edilmiş görünümleri

2.4.1.2. Kuşkulu Kalsifikasyonlar

2.4.1.2.1. Amorf Kalsifikasyonlar

Küçük ve bulanık şekilde izlenirler ve net bir form seçilmez. Difüz ve bilateral dağılım benignite işareti olabilir ancak gruplaşmış, çizgisel (lineer), segmental dağılım kuşkuludur. Çeşitli çalışmalarda bu gruptaki malignite oranı yaklaşık %20 olup çoğunlukla BI-RADS 4B olarak kategorize edilmektedir. Ancak özellikle kuşkulu dağılım eşlik ediyorsa 4C olarak kategorize edilmelidir (3).



Resim 10. Amorf kalsifikasyonlar

2.4.1.2.2. Kaba Heterojen Kalsifikasyonlar

0,5 mm ile 1 mm arası boyutta düzensiz, gruplaşma eğilimde kalsifikasyonlardır. Distrofik kalsifikasyonlardan daha küçüktürler. Çok sayıda kaba heterojen kalsifikasyon grubu ve bilateral oluşu benign lehine değerlendirilebilir. Tek bir kaba heterojen kalsifikasyon grubunun malignite açısıdan PPD'i (pozitif prediktif değer) yaklaşık %15 olarak belirtilmektedir. BI-RADS 4B olarak kategorize edilirler. Kaba heterojen kalsifikasyonlar distrofik kalsifikasyonlara benzer şekilde travmaya bağlı oluşabilir veya fibroadenomlara ait olabilirler (3).

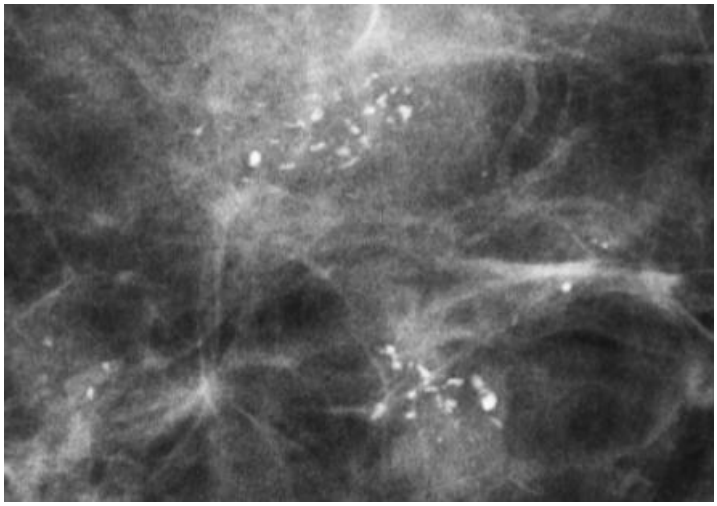

Resim 11. Kaba heterojen kalsifikasyonlar

2.4.1.2.3. İnce Pleomorfik Kalsifikasyonlar

İnce pleomorfik kalsifikasyonların boyutları genellikle 0,5 mm'nin altındadır. Amorf kalsifikasyonlara kıyasla daha belirgin ve düzensizdirler. Çizgisel morfoloji eşlik etmez. Amorf ve kaba heterojen kalsifikasyonlara göre daha yüksek malignite oranına sahiptirler, tartışmalar olmakla beraber bu grup da çoğunlukla BI-RADS 4B olarak kabul edilmektedir (3).



Resim 12. İnce pleomorfik kalsifikasyonlar

2.4.1.2.4. İnce Çizgisel (Lineer) veya İnce Çizgisel Dallanan Kalsifikasyonlar

Bu grup kalsifikasyonlar çizgisel, düzensiz, 0,5 mm'den küçük ve bazen de dallanan paterndedir. Duktusun meme kanseri ile infiltrasyonuna bağlı çizgisel paternde kalsifiye oluşunu temsil ederler. Kuşkulu kalsifikasyonlar arasında şüphe derecesi en yüksek olan gruptur ve malignite oranı yaklaşık %70'tir. BI-RADS 4C olarak kategorize edilirler (3).

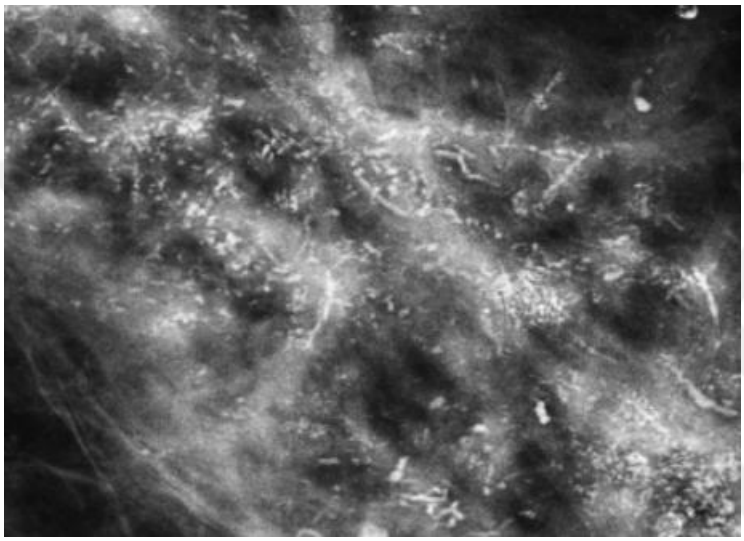

Resim 13. İnce çizgisel-İnce çizgisel dallanan kalsifikasyonlar

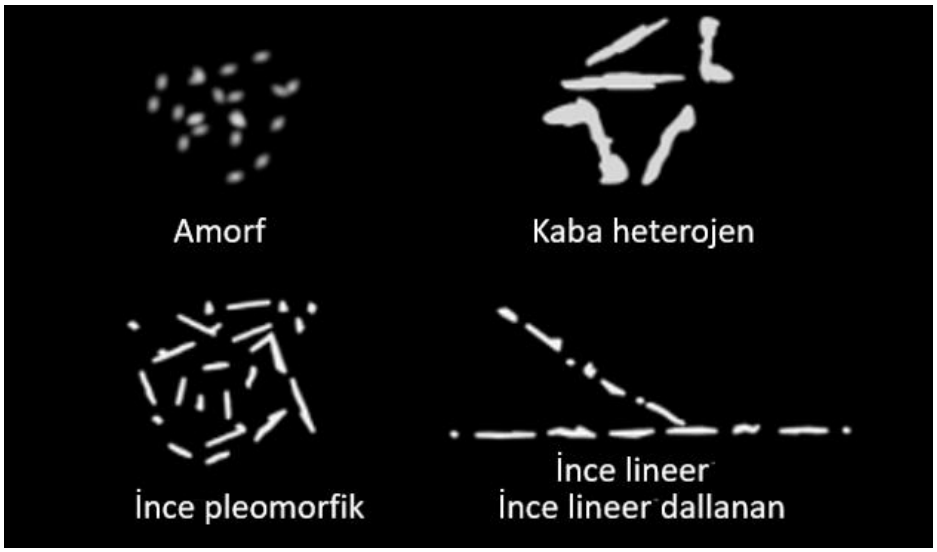

Şekil 3. Kuşkulu morfolojideki kalsifikasyonların şematize edilmiş görünümleri

2.4.2. Dağılımlarına Göre Kalsifikasyonlar

2.4.2.1. Difüz Dağılımlı Kalsifikasyonlar

Tüm memede rastgele dağılmış kalsifikasyonlardır. Dağılımlarına göre sınıflandırmada malignite şüphesi en düşük gruptur. Bilateral difüz dağılımın benign olma ihtimali oldukça yüksektir (3).

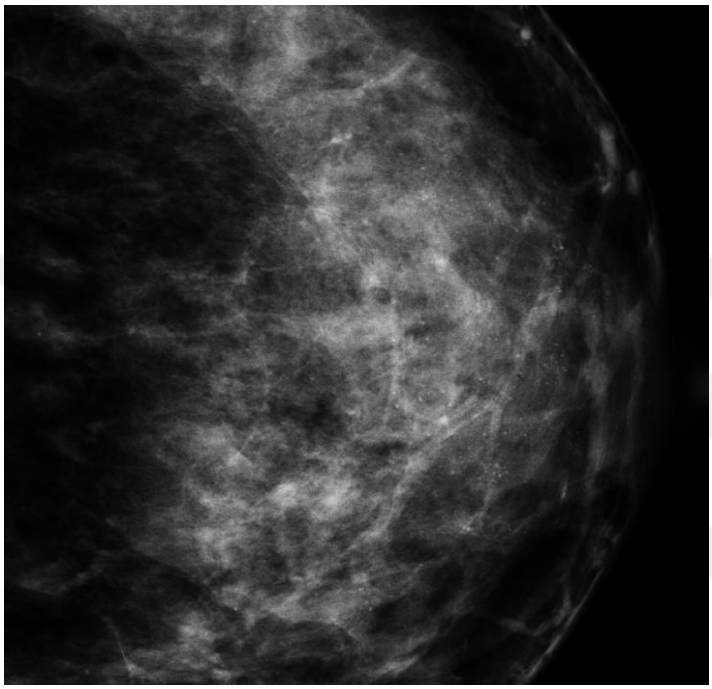

Resim 14. Difüz dağılımlı kalsifikasyonlar

2.4.2.2. Bölgesel Dağılımlı Kalsifikasyonlar

Memede bir kadranın bir kısmını veya birden çok kadranı içerebilen, kanal dağılımına uymayan kalsifikasyonlardır. Bölgesel kalsifikasyonların da malignite şüphesi düşük olmakla beraber kalsifikasyonun morfolojisi ile değerlendirilmesi önerilir. Malignite oranı BI-RADS atlasına göre yaklaşık %26'dır (3).

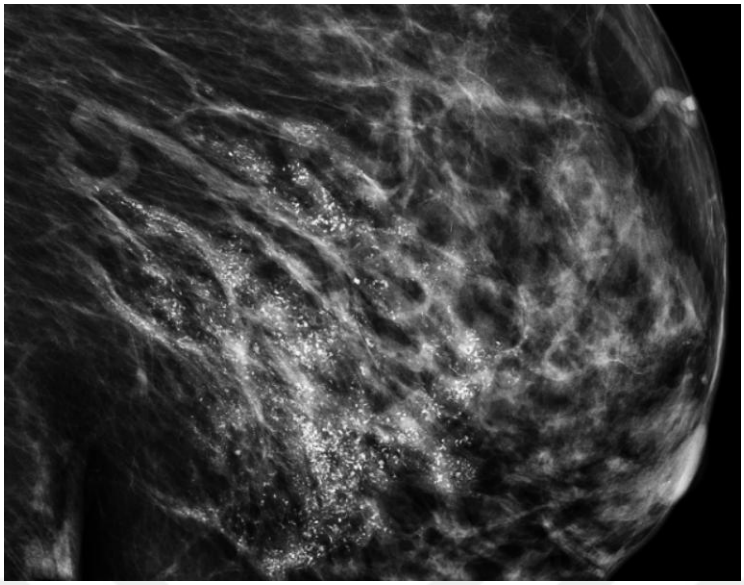

Resim 15. Bölgesel dağılımlı kalsifikasyonlar

2.4.2.3. Gruplaşan (Kümeleşen) Kalsifikasyonlar

Eski adıyla kümeleşen olarak da adlandırılan kalsifikasyonlardır. Gruplaşan kalsifikasyon tanımı için minimum 5 kalsifikasyonun minimum 1 cm'lik alan içinde yer alması gerekmektedir. Üst limit ise 2 cm'dir. Difüz ve bölgesel dağılıma göre daha yüksek malignite riski mevcut olup malignite riski %31 olarak belirtilmiştir (3).

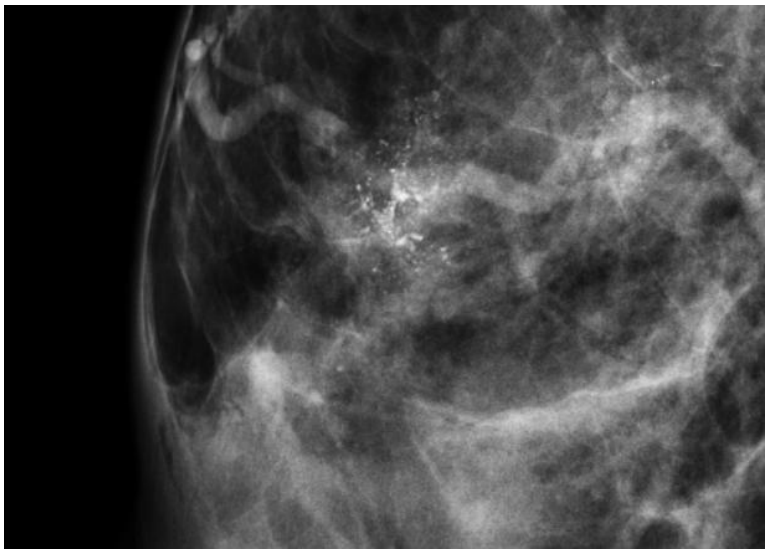

Resim 16. Gruplaşmış kalsifikasyonlar

2.4.2.4. Çizgisel (Lineer) Kalsifikasyonlar

Bir duktus hattı boyunca oluşan kalsifikasyonlar olup malignite açısından yüksek şüphelidir ve o duktusun infiltrasyonunu temsil eder. Bu dağılımdaki kalsifikasyonlarda malignite oranı ortalama %60'tır. Büyük çizgi benzeri kalsifikasyonlar ve vasküler kalsifikasyonlar da çizgisel seyretmekle beraber bunlar benign kalsifikasyonlardır (3). İnce çizgisel/ince çizgisel dallanan tanımı morfoloji için kullanılan bir tanımlama olup çizgisel dağılım ile karıştırılmamalıdır.

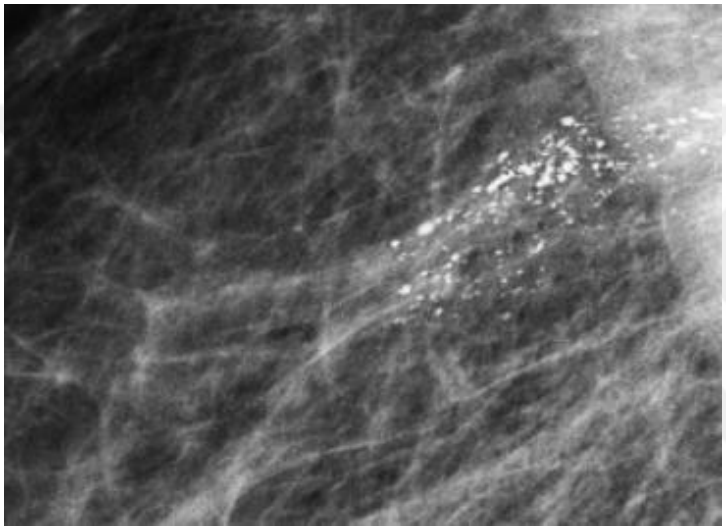

Resim 17. Çizgisel dağılımlı kalsifikasyonlar

2.4.2.5. Segmental Dağılımlı Kalsifikasyonlar

Segmental dağılım birden çok duktusun ve dalların infiltrasyonunu temsil eder ve malignite şüphe oranı en yüksek dağılımdır. Multifokal ve daha büyük bir alandaki maligniteyi temsil edebilir. BI-RADS atlasında malignite oranı %62 olarak belirtilmiştir. Yüksek kuşkulu morfolojilerle beraber izlendiğinde malignite şüphesi oldukça yüksektir. Düşük kuşkulu morfolojilerle birlikte izlendiğinde de şüphe oranını arttırmaktadır (3).

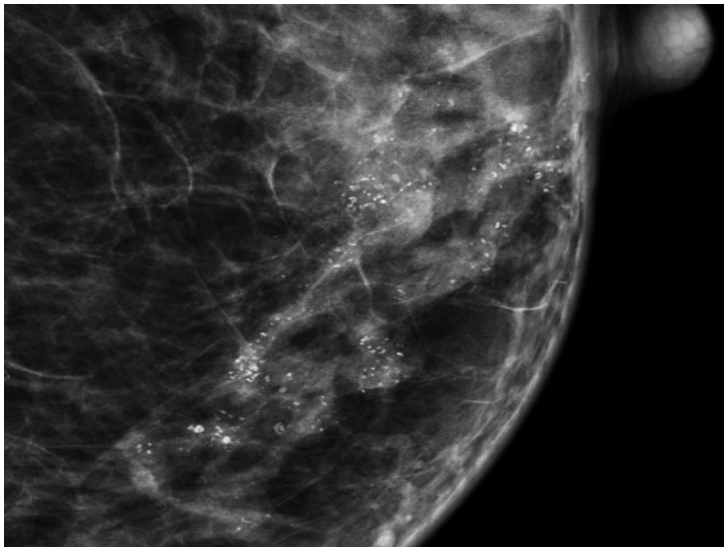

Resim 18. Segmental kalsifikasyonlar

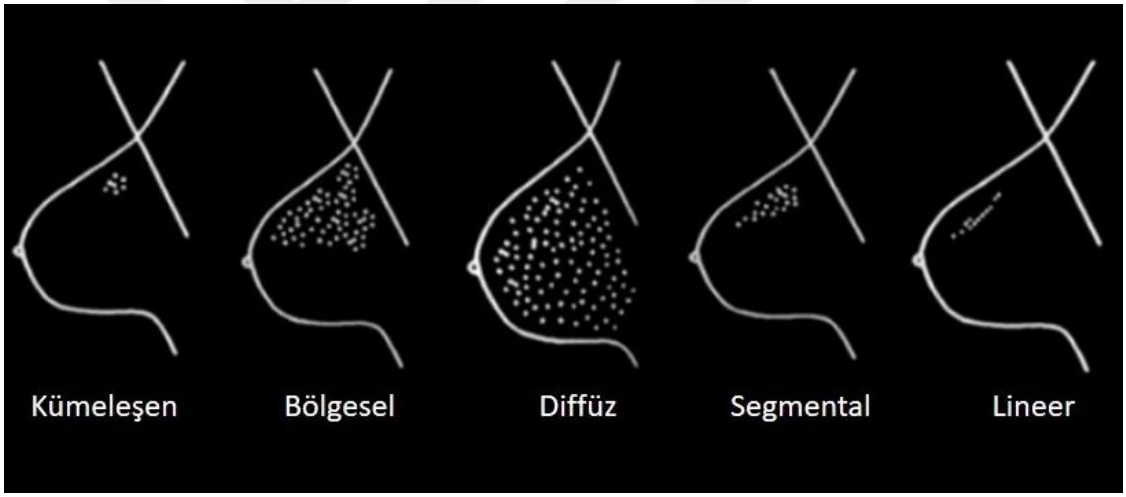

Şekil 4. Kalsifikasyonların dağılımlarının şematize edilmiş görünümleri

2.5. Kalsifikasyon İçerebilen Meme Lezyonları

2.5.1. Benign Lezyonlar

2.5.1.1. Fibrokistik Değişiklikler

Fibrokistik değişiklikler memede en sık saptanan benign lezyonlardır. Çoğunlukla üreme çağındaki kadınlarda izlenirler. En sık semptom ağrı ve hassasiyetli nodülaritelerdir. Sebebinin östrojen-progesteron dengesindeki bozulmalar olduğu düşünülmektedir (19).

Fibrokistik değişiklikler hem kistik hem de solid lezyonları içerir, histolojik olarak non-proliferatif, atipisiz proliferatif ve atipili proliferatif olarak üç gruba ayrılır. Non-proliferatif grupta basit kistler ve papiller apokrin metaplazi yer alır. Atipisiz proliferatif grupta olağan hiperplazi, kolumnar hücre hiperplazisi, sklerozan adenozis ve radyal skar mevcuttur. Atipili proliferatif grupta ise flat epitelyal atipi, atipik duktal hiperplazi, atipik lobüler hiperplazi yer almakta olup proliferatif hastalıklar kanser prekürsörü olabilir ancak bu hastaların kansere dönüşme oranları oldukça düşüktür (20). Hastaların %80'inden fazlasında hayat boyu invaziv kanser dönüşümü olmaz (19).

Basit kistler düzgün sınırlı, ince duvarlı, USG'de anekoik, arkasında gölgelenme gösteren lezyonlardır. Malignite potansiyeli taşımazlar. Klinik şikâyet yoksa tedavi gerektirmezler. Komplike kistler kalın duvar, septa, yoğun içerik, solid komponent içerebilir. Solid ve şüpheli görünümlü lezyonları histopatolojik olarak örneklemek gerekmektedir (21,22).

Fibrokistik hastalık mamografik ve histolojik olarak kalsifikasyonlar içerebilir. Bir çalışmada kuşkulu kalsifikasyon nedeniyle yapılan biyopsilerin yaklaşık %30'unun atipik duktal hiperplazi ile sonuçlandığından bahsedilmiştir (23). Kolumnar hücre hiperplazisinde de kalsifikasyonlar sıktır (19).

2.5.1.2. Fibroadenom

Fibroadenomlar sık görülen meme lezyonlarıdır ve şişlik şikayetiyle gelen hastaların bir kısmını oluştururlar. Genç kadınlarda daha sık olmakla beraber premenapozal her yaşta görülebilirler. Lobüler üniteye östrojen uyarısı sonucunda oluşurlar. Epitel ve stroma içerirler (24).

USG'de çoğunlukla iyi sınırlı, hipoekoik, homojen kitle görünümündedirler (25). Fibroadenomlar kalsifiye olabilir. Özellikle patlamış mısır benzeri kalsifikasyon tipiktir. Eğer kalsifikasyon veya kistik dejenerasyon içeriyorsa USG bulguları yanıltıcı olabilir. Kalsifiye komponentler mamografide daha iyi gözlenir (24). Fibroadenomların bir kısmı zaman içerisinde spontan regresyona gider, sellülarite azalır. Bu sürecin sonunda iç yapıda gelişen

infarktlara bağlı kalsifikasyonlar oluşur (26). KM'de sellülaritesine bağlı olarak fibroadenomlar çeşitli derecelerde kontrastlanma gösterebilirler (27).

2.5.1.3. Adenozis

Adenozis memenin lobüler ünitesini etkileyen benign ve proliferatif değişiklerdir. Sklerozan, mikroglandüler gibi alt tipleri mevcuttur (19,28). Sklerozan adenozis benign bir lezyondur ancak invaziv meme kanseri riskini arttırır (29).

Mamografik olarak tipik bir görünümleri yoktur. Düzgün sınırlı görünüm ile fibroadenomu taklit edebildiği gibi düzensiz uzanımlar ile malign lezyonlarla da karışabilir. Sklerozan adenozis kalsifikasyonlar içerebilir. En sık amorf ve pleomorfik morfolojide, gruplaşan ve dağınık görünümde kalsifikasyonlar izlenir (28,30).

2.5.1.4. Papillom

Papillomlar duktus lümenine doğru uzanım gösteren, fibrovasküler doku çevresinde epitelyal hücreler içeren lezyonlardır (31). Çoğunlukla asemptomatiktirler. Kanlı veya kansız meme başı akıntısı en sık başvuru sebebidir. Çoğunlukla santral ve retroareolar yerleşmekle beraber multipl olanlar daha periferal yerleşirler. Çeşitli derecelerde atipi ve hiperplazi içerebilirler. Premalign natürde veya malignite ile ilişkili olabilecekleri için histopatolojik örnekleme gerekmektedir (32). Periferal ve multipl papillomlarda malign transformasyon daha sıktır (33).

İç yapıdaki hemoraji, infarkt veya fibrozis gibi değişiklikler kalsifikasyona sebep olabilir. Bu da mamografik görünürlüğü arttırır. Ancak çoğunlukla ultrason papillom değerlendirmesinde mamografiden daha yüksek duyarlılığa sahiptir (32). Lezyonların %25'inde kalsifikasyon görülür. Amorf veya kaba morfolojide kümeleşir şekilde olabilirler (34). Pleomorfik kalsifikasyon eşlikçi malignite şüphesini arttırmaktadır (32).

2.5.1.5. Yağ Nekrozu

Yağ nekrozu meme yağ dokusunun benign ve nonsüpüratif inflamasyonudur. En sık sebepleri travma, radyoterapi, iyatrojenik işlemler ve kanama eğilimi oluşturan durumlardır. Erken dönemde oluşan kanama hücresel cevaba sebep olur. Yağlı-kistik dejenerasyon odakları gelişir ve geç dönemde kistler çevresinde kalsifikasyonlar izlenebilir. Yağ nekrozu yağ kistleri içerebileceği gibi, düzenli veya düzensiz sınırlı kitle görünümüne de sahip olabilir. Kontrastlı incelemeler inflamatuar komponente bağlı kontrastlanma gösterebilir. Bu sebeple yağ nekrozu maligniteleri taklit edebilir (35).

En sık mamografik bulgular yağ kistleriyle beraber distrofik kalsifikasyonlardır. Benign gruptaki yumurta kabuğu kalsifikasyonlar kistlerin çevresinde saptanabildiği gibi gruplaşmış pleomorfik kalsifikasyonlar da izlenebilir (35,36).

2.5.1.6. Duktal Ektazi

Duktal ektazi genellikle bilateral subareolar duktusların genişlemesi, periduktal fibrozis ve inflamasyon ile karakterizedir (37). Duktal ektazi asemptomatik olabilir, semptomatikse ağrı, meme başı-cilt değişiklikleri ile klinik olarak meme kanserini taklit edebilir (38).

Duktal ektazide mamografide kalsifikasyonlar izlenebilir. Kalsifikasyonlar periduktal veya intraduktal olabilir. Periduktal kalsifikasyonlar yüzük şeklinde santrali lüsens görünümde izlenir. İntraduktal kalsifikasyonlar iğne şeklinde duktal dallanmayı takip eder. Bu benign tipteki kalsifikasyonlar malign kalsifikasyonlardan çoğunlukla ayrılır ancak bazı lezyonlarda dallanan, dağınık veya gruplaşmış yerleşimde, düzensiz morfolojide olabilirler. Bu görünüm kuşkulu olarak değerlendirilebilir (37).

2.5.1.7. Mastit

Mastit infeksiyöz veya non-infeksiyöz sebeplerle meme dokusunun inflamasyonudur. İnflamasyon bulguları klinik olarak inflamatuar meme kanseri ile karışabilir (19).

Histolojik olarak plazma hücre infiltrasyonu ile karakterize plazma hücreli mastitte kalsifikasyonlar sıktır (39). Tipik görünüm bilateral simetrik dağılımda, kuşkulu gruptaki kalsifikasyonlara göre daha büyük, meme başı yönünde uzanan çizgisel, oval veya yuvarlak kalsifikasyonlardır (40). Lupuslu hastalarda da mastitte literatürde az sayıda da olsa kalsifikasyonlar tanımlanmıştır ancak bu kalsifikasyonlar çoğunlukla kabadır (41,42). Bir çalışmada granülomatöz mastitte de pleomorfik ve kaba heterojen morfolojide kuşkulu kalsifikasyonlar tanımlanmıştır (43) .

2.5.2. Malign Lezyonlar

2.5.2.1. İn situ Karsinomlar

2.5.2.1.1. Duktal Karsinoma İn Situ (DKİS)

DKİS malign duktal epitelyal hücrelerin proliferasyonu ve duktusları doldurması ile karakterize malign bir hastalıktır. İnvaziv kanserden farkı malign hücreler epitelyal bazal membranı geçip stromaya uzanmazlar. DKİS atipik hiperplazi ile invaziv karsinom arası geniş bir spektrumdur. İnvaziv karsinomların çoğu in situ kanserden gelişir. İleri yaş, aile öyküsü, geç doğum ve doğum yapmamış olmak invaziv meme kanserinde olduğu gibi DKİS için de riski arttırır (44). Patolojik olarak nükleer evrelemeye göre (grade) düşük, orta, yüksek olarak, tümörün yapısına göre solid, papiller, mikropapiller ve kribriform olarak sınıflandırılır, komedonekroz içerip içermediği belirtilir (44).

Tarama ile tespit edilen meme kanserlerinin %20'si DKİS'dur (45). DKİS'ların %90'ı klinik bulgu vermeden mamografik tarama sırasında tespit edilir (46). Yaklaşık olarak mamografi ile taranan her 1300 hastadan 1'inde DKİS tespit edilmektedir (47). Mamografinin DKİS tespit etmede duyarlılığı %95'e kadar ulaşmaktadır, en sık mamografik bulgu kuşkulu

kalsifikasyonlardır ve lezyonların büyük çoğunluğunda görülür. Kitle görünümü veya parankimal distorsiyon da izlenebilir. İnce çizgisel/ince çizgisel dallanan kalsifikasyonların nekrotik içeriğin duktusları takip etmesine bağlı olarak görülmesi ve nekrozun yüksek dereceli tümörle ilişkisinin daha belirgin olması sebebiyle yüksek dereceli DKİS'da da bu morfolojide kalsifikasyonlar daha sık görülür (48). Yuvarlak kalsifikasyonlar ise düşük dereceli DKİS ile daha yüksek oranda ilişkilidir (49). USG'nin DKİS tespitinde duyarlılığı düşüktür (50).

2.5.2.1.2. Lobüler Karsinoma İn Situ (LKİS)

LKİS terminal duktal lobüler ünitede asinusları doldurarak ekspanse eder. LKİS invaziv karsinom riskini yaklaşık 9 kat arttırır. Genellikle premenapozal kadınlarda görülür ve ortalama tanı yaşı yaklaşık 50'dir. LKİS çoğunlukla klinik bulgu vermez, taramalarda veya başka bir biyopside insidental olarak karşılaşılır (51,52).

En sık mamografik bulgu kuşkulu kalsifikasyonlardır. Hastaların yaklaşık %80'inde görülür (52–55). Kalsifikasyonlar çoğunlukla gruplaşmış ve amorf morfolojide izlenmekle beraber diğer dağılım ve morfolojilerde de olabilir (53). Lezyonların sadece %15'inde USG bulgusu görülür. Bulgu çoğunlukla distorsiyon veya kitledir (53). En sık MRG bulgusu kitle dışı kontrastlanma olmakla beraber hastaların yaklaşık %20'sinde MRG'de de bulgu saptanmayabilir (52).

2.5.2.2. İnvaziv Karsinomlar

2.5.2.2.1. İnvaziv Duktal Karsinom (İDK)

İDK en sık meme kanseridir ve invaziv meme kanserlerinin yaklaşık %70-90'ını oluşturur (56). Terminal duktal üniteden köken alır ve hücrelerin bazal membranı infiltre etmesiyle invaziv komponent kazanır. Artan yaşla beraber görülme riski artar. En sık klinik semptom ele gelen kitledir. Meme başı değişiklikleri, cilt değişiklikleri, distorsiyon eşlikçi diğer bulgular olabilir (57). İDK'ların büyük çoğunluğu DKİS'dan gelişir. Histolojik olarak non-spesifik ve

spesifik, spesifik olarak ise tübüler, medüller, papiller, müsinöz alt tipleri mevcuttur. İDK'ların %70-80'i non-spesifik tiptir (10).

USG duyarlılığı kullanıcıya göre değişkenlik gösterebilir. Mamografik duyarlılık ise meme dokusunun yoğunluğuna bağlı değişir. MRG duyarlılığı en yüksek görüntüleme yöntemidir. Tüm görüntüleme yöntemlerinde en sık bulgu kitle görünümüdür. Kuşkulu kalsifikasyonlar tüm İDK'lara yaklaşık %20 oranında eşlik edebilir ancak bunların bir kısmı DKİS komponentine de ait olabilir (10).

Tübüler alt tip iyi prognoza sahiptir. Genelde daha ileri yaşta görülür. Büyüme hızları yavaştır. Mamografik taramanın artmasıyla beraber tespit edilme oranı artmakta ve sıklığı %7-27 arasında değişmektedir. Kuşkulu kalsifikasyonlar tübüler gruptaki lezyonların yaklaşık yarısında saptanır (57). İnvaziv mikropapiller karsinom non-spesifik grupta yer alan bir alt tiptir ve yaklaşık %66 oranında kuşkulu kalsifikasyon görülür. Medüller karsinom İDK'un spesifik alt tiplerinden birisidir. Kalsifikasyonlar bu alt tipe nadiren eşlik ederler. Müsinöz karsinom nadir görülür. Hastaların ortalama tanı yaşı 65 olup diğer alt tiplere göre daha ileridir. Görüntüleme özellikleri benign lezyonlara daha çok benzemektedir. Kalsifikasyonlar eşlik edebilir ve kaba morfolojide olabilir. Papiller karsinom çoğunlukla postmenapozal kadınlarda görülür. Prognozu İDK nonspesifik tipe göre daha iyidir. Hastalarda kanlı meme başı akıntısı mevcut olabilir. Amorf veya pleomorfik kalsifikasyonlar eşlik edebilir (10).

2.5.2.2.2. İnvaziv Lobüler Karsinom (İLK)

İLK, İDK'dan sonra en sık 2. invaziv kanserdir. İLK meme kanserlerinin %5-15'ini oluşturur (56). İLK histopatolojik olarak küçük, tek tip hücrelerden oluşan karakteristik görünüme sahiptir. Bu tipte adezyon molekülü olan E-kadherin eksikliği görülür. Buna bağlı difüz ve kollajen lifleri arasından yayılma paterni gösterme eğilimine sahiptir ve desmoplastik reaksiyona neden olabilir. Klasik ve pleomorfik alt tipleri mevcuttur Difüz infiltrasyona ve dansitesinin düşük olmasına bağlı mamografik tanı oranı düşüktür (10,56,58).

İLK'un multipl ve bilateral olma olasılığı İDK'a göre daha yüksektir. Boyutu genelde daha büyük olmasına rağmen prognozu klasik tip İDK'a göre daha iyidir (59).

Mamografik ve sonografik en sık bulgu kitledir (58). Kalsifikasyonlar İDK'a kıyasla düşük olmakla beraber izlenebilir, çeşitli çalışmalarda kuşkulu kalsifikasyon oranı %0-24 arası belirtilmiştir. Ancak bu kalsifikasyonların eşlikçi DKİS, sklerozan adenozis veya fibrotik değişikliklerle de ilişkili olabileceği gösterilmiştir. MRG yaklaşık %95'i bulan duyarlılık ile en başarılı görüntüleme yöntemidir (56). MRG'de de en sık bulgu düzensiz sınırlı kitle görünümüdür. Kitle dışı kontrastlanma da izlenebilir (60).

2.6. Memede Radyolojik Görüntüleme Yöntemleri

1990-2010 yılları arasında meme kanseri taramasında ve tedavisindeki gelişmeler meme kanserine bağlı ölüm oranında yaklaşık %34 azalmaya sebep olmuştur (61). Rutin meme taramalarında mamografi kullanılır. Eski yıllarda kullanılan analog mamografilerin yerini günümüzde dijital mamografiler almıştır. Mamografi tarama dışında tanı aşamasında da önem taşır. USG tanıda sıklıkla kullanılan bir diğer yöntemdir. MRG tanı dışında bazı yüksek riskli hastalarda tarama amaçlı da kullanılmaktadır. KM ise görece yeni bir yöntem olup ilerleyen yıllarda rutin uygulamalarda daha fazla yer bulacağı düşünülmektedir.

2.6.1. Mamografi

Mamografik görüntüleme X ışınına dayalı bir yöntemdir. Tarama amaçlı kullanılan birincil inceleme mamografidir. Bu amaçla kullanılan bir yöntem hastanın güvenliğini tehdit etmemeli, uygulanabilirliği ve fayda/maliyet oranı yüksek olmalıdır. Mamografi hastalar tarafından tolere edilebilen, non-invaziv, güvenli, maliyeti düşük ve kolay ulaşılabilir bir görüntüleme tekniğidir (62,63).

Mamografi ile taramanın meme kanserinin mortalitesini azalttığını gösteren çok sayıda çalışma mevcuttur. Ancak mamografi meme dokusuna

benzer yoğunluktaki kitlelerde ve yoğun meme dokusuna sahip hastalarda yetersiz kalabilmektedir. Ayrıca hastada ağrı, anksiyete, yanlış pozitiflik ve radyasyon maruziyeti gibi olumsuz yönleri de mevcuttur (61–64).

Dijital tomosentezde ise memeden mamografik ince dilimler alınarak kısmi üç boyutlu bir görüntü oluşturulur. Üst üste binen doku görüntüsünü açması sebebiyle duyarlılığı ve özgüllüğü arttırır. Bazı çalışmalarda ise aşırı tanıya sebep olabileceğine dair şüpheler belirtilmektedir (64).

Mamografi değerlendirilmesi BI-RADS 2013 mamografi veri sözlüğüne göre yapılır (3) (Tablo 1).

Kuşkulu kalsifikasyonların en iyi değerlendirildiği görüntüleme yöntemi mamografidir. Çeşitli tarama programlarına göre kuşkulu kalsifikasyonlar için geri çağırma oranı %0,4-2 arasındadır. Tarama yapılan kadınların %0,3'ünde kuşkulu kalsifikasyon sonrası malignite tanısı konulmaktadır. Analog sistemlerde dijital mamografiye geçiş ile kalsifikasyonların görünürlüğünü arttırmıştır. Bu süreçle beraber yeni ve daha gelişmiş biyopsi teknikleri ortaya çıkmıştır. Dijital tomosentez kuşkulu kalsifikasyon değerlendirmesinde anlamlı katkı sağlamamaktadır. Dijital mamografinin duyarlılığı daha yüksektir (17,65).

Tablo 1. ACR'nin yayınladığı BI-RADS 2013 sürümüne ait mamografi veri sözlüğü (3)

Meme Dokusu	**Terminoloji**	
Meme Kompozisyonu	a. Tama yakını yağ dokusundan oluşan meme b. Dağınık yerleşimli fibroglandüler dansiteler içeren meme c. Heterojen fibroglandüler dansiteye sahip meme d. Belirgin fibroglandüler dansiteye sahip meme	
Bulgular	**Terminoloji**	
A. Kitle	1. Şekil	a. Oval b. Yuvarlak c. Düzensiz
	2. Kenar	a. Düzgün b. Örtülü c. Mikrolobüle d. Belirsiz e. Spiküle
	3. Dansite	a. Yüksek dansite b. Eş dansite c. Düşük dansite d. Yağ dansitesi
B. Kalsifikasyon	1. Tipik benign	a. Cilt b. Vasküler c. Kaba veya patlamış mısır benzeri d. Büyük çubuk benzeri e. Yuvarlak f. Halkasal g. Distrofik h. Kalsiyum sütü i. Sütur
	2. Kuşkulu morfoloji	a. Amorf b. Kaba Heterojen c. İnce pleomorfik d. İnce çizgisel veya ince çizgisel dallanan
	3. Dağılım	a. Difüz b. Bölgesel c. Gruplaşmış d. Çizgisel e. Segmental
C. Yapısal distorsiyon		
D. Asimetri	1. Asimetri 2. Global asimetri 3. Fokal asimetri 4. Gelişmekte olan asimetri	
E. İntramammaryan lenf nodu		
F. Cilt lezyonları		
G. Soliter dilate duktus		
H. Eşlik eden bulgular	1. Cilt çekintisi 2. Meme başı çekintisi 3. Cilt kalınlaşması 4. Trabeküler kalınlaşma 5. Aksiller adenopati 6. Yapısal distorsiyon 7. Kalsifikasyon	
I. Lezyonun yerleşimi	1. Lateralite 2. Kadran ve saat 3. Derinlik 4. Meme başına uzaklık	

2.6.2. Ultrasonografi (USG)

USG meme hastalıklarının tanısında kullanılan diğer önemli tetkiklerden biridir. İlk zamanlarda kitlelerin solid-kistik ayrımı için kullanılmakla beraber günümüzde USG'nin rolü bunun ötesine geçmiştir. İyonizan radyasyon içermemesi ve efektif kullanıldığında yüksek duyarlılığa sahip olması önemli avantajlarındandır. Kullanıcı bağımlı ve dinamiktir. Emziren hastalarda ve genç hastalarda tanı için ilk başvurulan yöntemdir (63). Mamografinin düşük duyarlılığa sahip olduğu yoğun meme dokusu olan hastalarda duyarlılığı arttırabilir. Diğer görüntüleme yöntemleriyle tespit edilen lezyonları karakterize etme ve ayrıntılandırmada yardımcıdır. Girişimsel işlemlere eşlikçi olarak kullanılabilir (64). Malign USG bulguları spiküle kontur, dikey konum

(uzunluğun genişlikten daha fazla olması), düzensiz kenar, kuşkulu kalsifikasyonlar ve posterior akustik gölgelenmedir. Mamografi kadar başarılı olmamakla beraber USG'de bazı kalsifikasyonlar, özellikle küme yapmış ve 1 cm'den büyük olanlar gözlenebilir. Doppler USG ile lezyonun vaskülaritesi değerlendirilebilir. Malign lezyonlar neoanjiogeneze bağlı artmış vaskülarite gösterme eğilimindedirler (66).

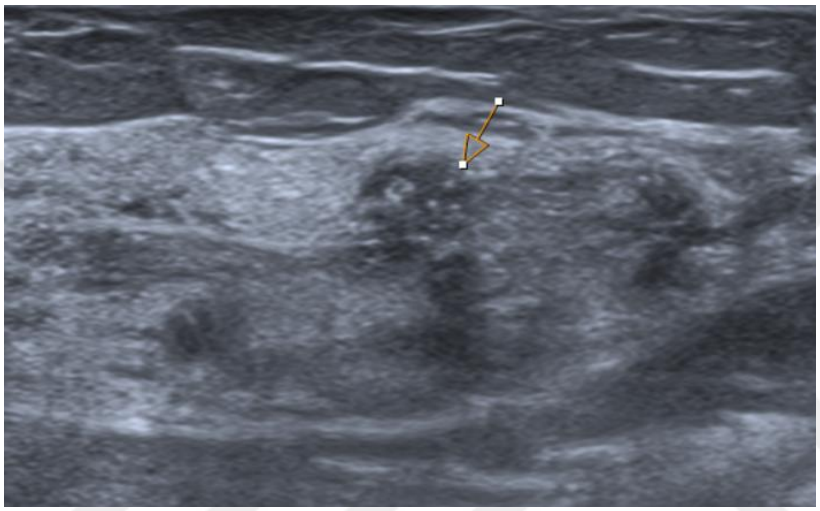

Resim 19. Kalsifikasyonların USG görünümü

USG değerlendirilmesi BI-RADS 2013 veri sözlüğüne göre yapılır (3) (Tablo 2).

Tablo 2. ACR'nin yayınladığı BI-RADS 2013 sürümüne ait USG veri sözlüğü (3)

Meme Dokusu	**Terminoloji**	
A. Meme kompozisyonu (Sadece tarama amacıyla kullanımda)	a. Homojen arka plan ekosu – yağ b. Homojen arka plan ekosu – fibroglandüler c. Heterojen arka plan ekosu	
Bulgular	**Terminoloji**	
B. Kitle	1. Şekil	a. Oval b. Yuvarlak c. Düzensiz
	2. Oryantasyon	a. Paralel b. Paralel olmayan
	3. Kenar	a. Düzgün b. Düzgün olmayan (Ayırt edilemeyen-Açılı-Mikrolobüle-Spiküle)
	4. Eko paterni	a. Anekoik b. Hiperekoik c. Kompleks kistik ve solid d. Hipoekoik e. İzoekoik f. Heterojen
C. Kalsifikasyon	1. Kitle içi kalsifikasyon 2. Kitle dışı kalsifikasyon 3. İntraduktal kalsifikasyon	
D. Yapısal distorsiyon		
E. Eşlik eden bulgular	1. Yapısal distorsiyon 2. Duktal değişiklikler 3. Cilt değişiklikleri (a. Cilt kalınlaşması b. Cilt çekintisi) 4. Ödem 5. Vaskülarite (a. Yok b. İnternal vaskülarite c. Periferal vaskülarite) 6. Elastisite (a. Yumuşak b. Orta c. Sert)	
F. Özel durumlar	1. Basit kist 2. Mikrokist kümesi 3. Komplike kist 4. Cilt üzerinde veya içerisinde kitle 5. Yabancı cisim 6. İntramammaryan lenf nodu 7. Aksiller lenf nodu 8.Vasküler anomaliler (a. Arteriovenöz malformasyon / psödoanevrizma b. Mondor hastalığı) 9. Postoperatif sıvı koleksiyonu 10. Yağ nekrozu	

2.6.3. Manyetik Rezonans Görüntüleme (MRG)

MRG meme kanseri saptamada en yüksek duyarlılığa sahip görüntüleme yöntemidir ve iyonize radyasyon içermez. Multiparametrik yaklaşımla, çeşitli sekanslarla lezyonların karakterizasyonunu sağlar (67). Kontrastlı incelemelerde tümör neoanjiogenezine bağlı olarak lezyonlar artmış aktivite ve buna sekonder kontrast tutulumu gösterir. Dinamik inceleme ile lezyonların kinetik kontrastlanma eğrilerine göre benign-malign ayrımında yardımcıdır (68). Maligniteyi mamografiye kıyasla daha erken evrede yakalayabilir. Preoperatif evrelemede diğer görüntüleme yöntemlerine göre daha üstündür. Aynı veya karşı memede ek odağı tespit etmede kullanılabilir. Postoperatif rezidü tümör araştırılmasında etkilidir. Neoadjuvan kemoterapiye

yanıtı değerlendirme bir diğer kullanım alanıdır (67). Meme kanseri riskinin belirgin arttığı BRCA1 ve BRCA2 mutasyonu olan kadınlarda 25 yaşından itibaren MRG ile tarama önerilmektedir (69).

Dinamik MRG incelemede kontrast madde enjeksiyonu sonrası alınan dinamik görüntülerde lezyonun kontrastlanma eğrisi değerlendirilebilir. 3 çeşit kontrastlanma eğrisi mevcuttur; tip 1 (persistan), tip 2 (plato) ve tip 3 (yıkanma). Malign lezyonlar çoğunlukla tip 3 zaman-sinyal intensite eğrisi gösterirler. Tip 1 eğri malign lezyonlarda daha az sıklıkta görülürken in situ karsinomlarda veya lobüler tip kanserlerde de daha sık saptanabilir (67).

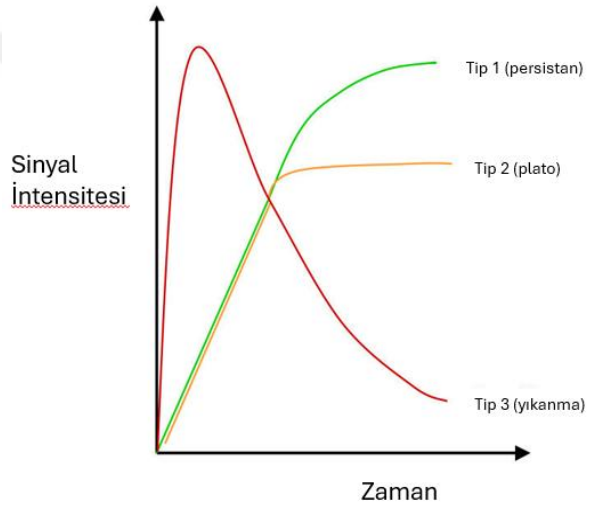

Şekil 5. MRG'de zaman-sinyal intensite eğri tipleri

MRG kalsifikasyon değerlendirmesinde ise kısıtlıdır. Kuşkulu kalsifikasyonların değerlendirilmesi için çeşitli çalışmalar yapılmakla beraber bulgular MRG kullanımını desteklememektedir (70). Mamografide kuşkulu kalsifikasyonları bulunan hastalarda MRG yalancı negatiflik gösterebilir. Biyopsi kararı mamografik görüntü üzerinden verilmelidir. MRG'nin uzaysal çözünürlüğü kalsifikasyonları göstermede yetersizdir, ancak eşlik eden neovaskülarizasyon kontrastlı serilerde ortaya konabilir. Difüz veya çeşitli odaklarda kuşkulu kalsifikasyonları bulunan olgularda MRG invaziv komponent olma olasılığı daha yüksek bölgeyi belirlemede ve biyopsinin yapılacağı odağı seçmede yardımcı olabilir (68).

2.6.4. Kontrastlı Mamografi (KM)

Kontrastlı mamografi düşük enerjili ve rekombine görüntüler içeren dual enerjili bir X ışını görüntüleme yöntemidir. Düşük enerjili görüntüler mamografi ile benzerdir. Rekombine görüntüler ise tümör neoanjiogenezine bağlı lezyonun kontrast tutulumunu gösteririr. Rekombine görüntülerin neoanjiogenezi gösterebileceğine ait fikrin kökeni MRG'dir. Kontrastlı mamografideki rekombine görüntüler; değerlendirmenin standart mamografideki anatomik ve morfolojik bulgularına fonksiyonel bulguları da ekler (5,64).



Resim 20. Kontrastlı mamografi örneği; sırasıyla düşük enerjili **(a)** ve rekombine **(b)** CC görüntüler



Resim 21. Kontrastlı mamografi örneği; sırasıyla düşük enerjili **(a)** ve rekombine **(b)** MLO görüntüler

Kontrastlı mamografinin erken dönemlerinde 2000'li yılların başında subtraksiyon denilen yöntem ile görüntü elde edilmeye çalışılmıştır. Ancak bu teknikte memeyi sadece tek planda görüntüleyebilme, tekrar görüntüleme için kontrast maddenin yıkanmasını bekleme, kontrast öncesi ve sonrası görüntülerin örtüşebilmesi için hastanın hareketini minimale indirme, kontrast uygulanması sırasında kompresyona devam edilmesi ve basıya bağlı kontrast maddenin tutulumunun azalması gibi problemler ile karşılaşılmıştır. Sonraki yıllarda dual enerji tekniği bu problemlere çözüm olmuştur. Dual enerji tekniğinde post kontrast görüntülerden düşük ve yüksek enerjili görüntüler alınır ve çekim sonrası işleme ile rekombine görüntüler oluşturulur (5) .

Çekim öncesinde hastaya 1,5 ml/kg dozunda maksimum 100 ml olacak şekilde 3 ml/sn hızda iyotlu kontrast madde intravenöz yoldan verilir. Enjeksiyondan yaklaşık 1,5-2 dakika sonra dual enerji yöntemiyle bilateral CC ve MLO görüntüler alınır (71).

Düşük ve yüksek enerjili görüntüler X ışını tüpünün pik kilovoltajının (kVp) değişmesi ve filtreleme ile oluşur. Düşük enerjili incelemelerde kVp değeri 28-32 kVp arası iken, yüksek enerjili görüntülerde yaklaşık 45-49 kVp arasıdır (5). Düşük enerjili görüntülerdeki kVp değeri iyotun k yörünge değerinin altında kaldığı için bu görüntülerde kontrast madde görüntülenemez. Bu sebeple düşük enerjili görüntüler mamografi eş değeridir. Yüksek enerjili görüntülerden ise otomatik olarak gerçekleşen işleme ile arka plan sinyali silinir, rekombine görüntülerde lezyonun kontrastlanması gözlemlenir. İnceleme kontrast madde enjeksiyonundan itibaren yaklaşık 5-6 dakika sürmektedir (71).

KM'nin MRG'ye kıyasla maliyeti daha düşüktür ve daha az zaman alır. Genelde hastalar tarafından MRG'ye kıyasla daha tolere edilebilirdir. MRG'ye uygun olmayan implantı bulunan hastalarda, klostrofobik hastalarda ve obez hastalarda ilk tercih olarak kullanılabilir. Düşük enerjili görüntüler mamografi eşleniği kabul edildiği için MRG'nin yetersiz kaldığı kuşkulu kalsifikasyonları değerlendirmede avantaj sağlayabilir. Kalsifikasyonlarla kontrast tutulumunu anatomik olarak birebir eşleştirme özelliği en önemli üstünlüğüdür (27).

Avantajları dışında KM dijital mamografi ve MRG'nin dezavantajlarını da kombine eder. Radyasyon maruziyeti, kompresyon ve intravenöz enjeksiyon gerektirmesi dezavantajlarıdır (72). Memenin kalınlığına göre radyasyon dozu standart mamografiye göre artış gösterebilmekle beraber doz tavsiye edilen dozun altında kalmaktadır (5,73). MRG'ye kıyasla daha ucuz olmasına karşın standart mamografiye kıyasla daha maliyetlidir. Kontraendikasyonlar ise iyot alerjisi, renal fonksiyon düşüklüğüdür (72).

KM riskli grupta ve yüksek meme yoğunluğuna sahip hastalarda tarama amaçlı kullanım için potansiyel taşımaktadır. Preoperatif evrelemede, neoadjuvan kemoterapiye yanıtı değerlendirmede kullanılabilir (27). Çeşitli çalışmalarda KM'nin duyarlılığı %85-100 arasında, özgüllüğü %58-88 arasında değişmektedir (27,72–75).

Değerlendirme ACR'nin 2022 yılında yayınladığı BI-RADS KM veri sözlüğüne göre yapılmaktadır (Tablo 3).

Tablo 3. ACR'nin 2022 yılında yayınladığı BI-RADS KM veri sözlüğü (76)

Meme Dokusu	**Terminoloji**	
A. Meme kompozisyonu	a. Tama yakını yağ dokusundan oluşan meme b. Dağınık yerleşimli fibroglandüler dansiteler içeren meme c. Heterojen fibroglandüler dansiteler içeren meme d. Belirgin fibroglandüler dansiteler içeren meme	
B. Arka plan kontrastlanması	1. Seviye (a. Minimal b. Hafif c. Orta d. Belirgin) 2. Simetrik veya asimetrik (a. Simetrik b. Asimetrik)	
SADECE DÜŞÜK ENERJİLİ GÖRÜNTÜLERDE İZLENEN BULGULAR: Mamografi veri sözlüğüne bakınız		
SADECE REKOMBİNE GÖRÜNTÜLERDE İZLENEN BULGULAR:		
Bulgular	**Terminoloji**	
A. Kitle	1. Şekil	a. Oval b. Yuvarlak c. Düzensiz
	2. Kenar	a. Düzgün b. Düzgün olmayan (i. Düzensiz ii. Spiküle)
	3. İnternal kontrastlanma	a. Homojen b. Heterojen c. Halkasal
B. Kitlesel olmayan kontrastlanma	1. Dağılım	a. Difüz b. Çoklu bölgesel c. Bölgesel d. Fokal e. Çizgisel f. Segmental
	2. İnternal kontrastlanma paterni	a. Homojen b. Heterojen c. Kümeleşen
C. Kontrastlanan asimetri	İnternal kontrastlanma paterni	a. Homojen b. Heterojen
D. Lezyon görülebilirliği	a. Düşük b. Orta c. Yüksek	
DÜŞÜK ENERJİLİ GÖRÜNTÜLERDE İZLENEN VE REKOMBİNE GÖRÜNTÜLERDE KONTRAST TUTAN BULGULAR:		
Morfoloji	Mamografi tablosuna bakınız	
İnternal kontrastlanma paterni	a. Homojen b. Heterojen c. Halkasal	
Kontrastlanmanın kapsamı	a. Parsiyel kontrastlanan mamografik lezyon b. Tamamen kontrastlanan mamografik lezyon c. Mamografik lezyonun sınırlarını aşan kontrastlanma d. Mamografik lezyonda kontrastlanma izlenmezken etrafındaki dokuda kontrastlanma	
Lezyon görülebilirliği	a. Düşük b. Orta c. Yüksek	
EŞLİKÇİ BULGULAR:		
Eşlik eden bulgular	a. Meme başı çekintisi b. Meme başı invazyonu c. Cilt çekintisi d. Cilt kalınlaşması e. Cilt invazyonu f.Aksiller adenopati	

III. GEREÇ VE YÖNTEM

3.1. Hasta Seçimi

Çalışmamız Manisa Celal Bayar Üniversitesi Hafsa Sultan Hastanesi Radyoloji Kliniğinde yürütüldü. Manisa Celal Bayar Üniversitesi Tıp Fakülltesi Sağlık Bilimleri Etik Kurulundan 20.478.486/2230 numaralı karar ile 31.01.2024 tarihinde onay alındı. Şubat 2021-Aralık 2023 tarihleri arasında klinik olarak malignite şüphesi bulunan ve/veya diğer görüntüleme yöntemleri ile kuşkulu bulgu saptanan 910 hastanın elde olunan kontrastlı mamografi görüntüleri incelendi. Kitle dışı kuşkulu kalsifikasyonları bulunan hastalar seçildi. Kuşkulu kalsifikasyon barındırmayan hastalar, kitle ile ilişkili kuşkulu kalsifikasyonu bulunan hastalar, kuşkulu kitle dışı kalsifikasyonu bulunan ancak başka odakta kitlenin eşlik ettiği hastalar ve elde olunan görüntüleme öncesi neoadjuvan tedavi almış hastalar çalışmaya dahil edilmedi. Retrospektif bu çalışmaya kriterlere uygun olan 96 hastada tek memede, 18 hastada iki memede olmak üzere toplamda 132 lezyon dahil edildi.

3.2. Kontrastlı Mamografi Protokolü

Çalışmamıza dahil edilen 132 lezyonun tümü, kliniğimizde mevcut olan dual enerji özelliği barındıran dijital mamografi cihazı (Pristina, GE, Reu De La Miniere, Buc, Fransa) ile görüntülenmişti. Klinik uygulamada rutin olarak görüntüleme öncesinde korumalı kol mevcut ise karşı koldan olması kaydıyla antekubital fossadan 20 gauch damar yolu açılmaktadır. Kontrast maddeye (gadolinyum bazlı ve iyot bazlı) karşı alerji öyküsü olan, böbrek yetmezliği, gebe veya gebelik şüphesi olan hastalara kontrastlı mamografi çekimi uygulanmamaktadır.

Kontrast madde miktarı maksimum 100 ml olacak şekilde 1,5 ml/kg dozunda düşük osmolariteli, noniyonik kontrast madde (Opaxol 350 mg/ml,

Kopaq 350 mgl/ml) otomatik enjektör sistemi (Medrad) ile 3 ml/sn hızında enjekte edilmekte, kontrast maddenin enjeksiyonundan sonra 20 ml serum fizyolojik infüzyonu yapılmaktadır. Kontrast madde enjeksiyonun başlangıcından 1,5-2 dakika sonra görüntüleme işlemi başlamaktadır. Öncelikle patolojinin olduğu memenin olmak üzere her iki memenin düşük ve yüksek enerjili CC ve MLO görüntüleri alınır. Ek olarak malignite şüpheli olgularda karşı memenin MLO görüntüsünden sonra patolojik memenin ikinci MLO görüntüsü (geç faz) alınır. Görüntüleme süresi hasta uyumuna bağlı olarak değişkenlik göstermekle birlikte yaklaşık 5 dakikadır (Şekil 6). Düşük enerjili görüntülerde 28-32 kVp değeri, yüksek enerjili görüntülerde 45-49 kVp değeri kullanılır. Filtrasyon materyali ve kVp değeri cihaz tarafından otomatik olarak belirlenmektedir. Düşük ve yüksek enerjili görüntülerden otomatik olarak arka plan meme dokusunun baskılandığı ve kontrastlanan alanların belirginleştiği rekombine görüntüler elde edilir. Elde edilen düşük enerjili ve rekombine görüntüler iş istasyonunda (Seno Iris) değerlendirilmektedir.

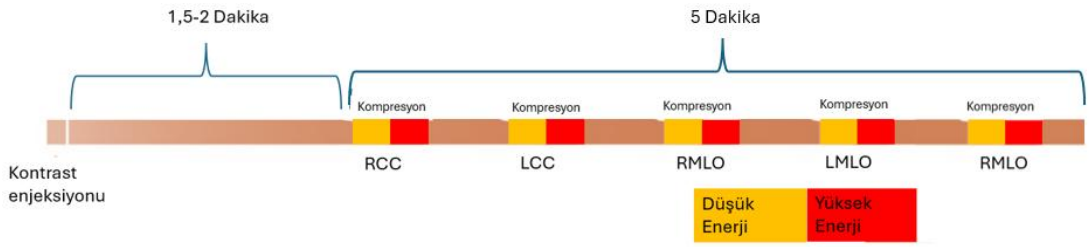

Şekil 6. Kontrastlı mamografi çekim protokolü

3.3. Radyolojik Değerlendirme

Görüntülerin değerlendirilmesi biri 34 yıllık meme görüntüleme tecrübesine sahip radyoloji uzmanı, diğeri ise dördüncü eğitim yılındaki radyoloji asistanı olmak üzere iki ayrı gözlemci tarafından yapıldı.

KM görüntüleri değerlendirilirken, ACR'nin 2013 yılında yayınladığı BI-RADS Mamografi Atlası ve 2022 yılında yayınladığı BI-RADS KM veri sözlüğü kullanıldı (3,76) (Tablo 4).

Tablo 4. BI-RADS değerlendirme kategorileri (3)

Değerlendirme	Hasta Yönetimi	Malignite İhtimali
Kategori 0: Tamamlanmamış	Ek görüntüleme önerilir	Ek görüntüleme önerilir
Kategori 1: Negatif	Rutin takip	%0
Kategori 2: Benign	Rutin takip	%0
Kategori 3: Muhtemelen Benign	Kısa dönem (6 ay) takip	>%0 ve <%2
Kategori 4: Kuşkulu	Doku tanısı	>%2 ve <%95
Kategori 5: Yüksek kuşkulu	Doku tanısı	>%95
Kategori 6: Biyopsi ile kanıtlanmış, bilinen malignite	Klinik olarak uygun ise cerrahi eksizyon	Kanıtlanmış malignite

Hastaların yaşları ve cinsiyetleri not edildi. Hastanın kuşkulu kalsifikasyonlarının retrospektif bakı ile BI-RADS atlasına göre hangi kategoride raporlandığına bakıldı.

Mamografi eşleniği olan düşük enerjili görüntülerden kuşkulu kalsifikasyonlar morfolojilerine göre amorf, kaba heterojen, ince pleomorfik, ince çizgisel/ince çizgisel dallanan olarak 4 gruba ayrıldı. Dağılımlarına göre ise difüz, bölgesel, gruplaşan, çizgisel ve segmental olarak gruplandırıldı. BI-RADS atlasına göre %50'den az oranda malignite lehine sonuçlanan morfolojideki kalsifikasyonlar düşük şüpheli (amorf, kaba heterojen, ince pleomorfik), %50'den fazla oranda malignite gösterenler ise yüksek şüpheli (ince çizgisel/ince çizgisel dallanan) morfoloji olarak gruplandı. Benzer gruplama dağılım özelliğine göre de yapıldı ve %50'den az malignite gösteren dağılımdakiler düşük şüpheli (difüz, bölgesel, gruplaşan), %50'den fazla oranda malign olanlar ise yüksek şüpheli (çizgisel, segmental) dağılım olarak ayrıldı. Dağılım ve morfolojiden her ikisi de düşük şüpheli ise olgu düşük riskli, birisi yüksekse orta riskli, her ikisi de yüksek ise yüksek riskli gruba dahil edildi. Düşük enerjili görüntülere ait hesaplamalar yapılırken düşük riskli grubu benign lehine, orta ve yüksek riskli grup malign lehine değerlendirildi.

Rekombine görüntülerden kuşkulu kalsifikasyon içeren alanın kontrastlanan alan ile ilişkisi (kapsayıcılığı) değerlendirildi ve dört sonuçta incelendi; kontrastlanma gözlenmedi, kalsifikasyon içeren doku parsiyel kontrastlandı, dokunun tamamı örtüşen özellikte kontrastlandı veya kalsifikasyonu içine alacak şekilde taşan kontrastlanma gösterdi.

Kontrastlanan dokunun kontrastlanma paterni homojen, heterojen veya kümeleşen (clumped) şeklinde değerlendirildi. Kontrastlanma yoğunluğuna yüksek, orta, düşük ve yok olarak derecelendirme yapıldı. Geç faz görüntü mevcut ise erken ve geç faz kıyaslanarak kontrastlanmanın artması, stabil kalması, azalması (persistan/plato/yıkanma) MRG'deki dinamik kontrastlanma eğrilerine benzer şekilde Tip 1, Tip 2, Tip 3 olarak kabul edildi. Düşük enerjili görüntülerden kalsifikasyonun en büyük boyutta olduğu pozda en uzun aksından tek düzlemde uzunluk ölçümü yapıldı. Rekombine görüntülerden kontrastlanan alanın en büyük boyutta olduğu pozda en uzun aksından tek düzlemde uzunluk ölçümü yapıldı. Patolojik örneklemeye gidilmemiş ve/veya takibe bırakılmış hastalarda lezyonun tespitinden önce veya sonra mamografik görüntüleme mevcutsa boyutsal değişim açısından görüntülemeler kıyaslandı. Benign kabul edilen olgularda en az iki yıl stabil olma kriteri arandı.

3.4. Patolojik Verilerin Elde Olunması

Hastanemizde patolojik örnekleme sonucu bulunan hastaların Hastane Bilgi Yönetim Sistemi'nden raporlarına ulaşılarak incelendi. Tru-cut örnekleme yapılan hastalarda ayrıntılı patolojik tanı not edildi. İn situ hastaların histopatolojik dereceleri (grade) kaydedildi. Cerrahi spesimeni bulunan olgularda spesimendeki tümörün en uzun boyutu, patolojik tanısı verilere eklendi. Ayrıca invaziv karsinom tanısı olan olguların Ki-67 indeksleri de kaydedildi.

3.5. Verilerin Analizi ve İstatistik

İstatistiksel analizler SPSS (IBM SPSS Statistics 27) adlı paket program kullanılarak yapıldı. Bulguların yorumlanmasında frekans tabloları ve tanımlayıcı istatistikler kullanıldı.

Normal dağılıma uygun ölçüm değerleri için parametrik yöntemler kullanıldı. Parametrik yöntemlere uygun şekilde, üç veya daha fazla bağımsız grubun ölçüm değerleriyle karşılaştırılmasında "ANOVA" test (F-tablo değeri)

ve iki bağımlı grubun ölçüm değerleriyle karşılaştırılmasında “Paired Sample” test (t-tablo değeri) yöntemi kullanıldı. Normal dağılıma uygun olmayan ölçüm değerleri için parametrik olmayan yöntemler kullanıldı. Parametrik olmayan yöntemlere uygun şekilde iki bağımlı grubun ölçüm değerleriyle karşılaştırılmasında “Wilcoxon” test (Z-tablo değeri) yöntemi kullanıldı. İki nitel değişkenin birbiriyle ilişkilerinin incelenmesinde “Pearson-χ2” çapraz tabloları kullanıldı. Normal dağılıma sahip olan iki nicel değişkenin ilişkilerinin incelenmesinde “Pearson” ve Bland-Altman grafikleri; en az birinin normal dağılım göstermediği durumlarda ise “Spearman” korelasyon katsayısı kullanıldı. Malign risk durumunu etkileyen risk faktörlerinin belirlenmesinde “Binary (ikili) Lojistik Regresyon yöntemi: Backward LR modeli” kullanıldı.

P değerinin 0,05'ten küçük olması istatistiksel olarak anlamlı bir ilişkinin göstergesi olarak kabul edildi.

IV. BULGULAR

Çalışmamız 96 hastada tek memede, 18 hastada iki memede olmak üzere toplamda 132 lezyon içermektedir. Tüm hastalar kadın cinsiyette ve yaş ortalaması 48,38±10,65 (yıl)'idi. 36 lezyonda düşük şüpheli dağılım ve morfoloji, diğer radyolojik görüntülemeler ile malignite lehine ek bulgu gözlenmemesi, eşlikçi risk faktörü olmaması sebebiyle patolojik örnekleme yapılmamıştı ve en az 2 yıllık süreçte artış olmaması halinde bu lezyonlar benign olarak kabul edildi. Kalan 96 lezyonun histopatolojik sonucu mevcuttu.

Benign kabul edilmiş lezyonlar ve histopatolojik sonuçlarla beraber toplamda 78 lezyon benign, 54 lezyon maligndi. Hastaların 23'ü İDK, 3'ü İLK, 26'sı DKİS, 2'si LKİS'idi, 5 lezyon atipili benign (premalign), 37 lezyon atipisiz benigndi ve 36 lezyon ise benign kabul edilen gruptaydı (Tablo 5).

Tablo 5. Patolojik dağılımlar

Patoloji	**n**	**Toplam**
Malign		**54**
İDK	23	
İLK	3	
DKİS	26	
LKİS	2	
Benign		**42**
Atipili Benign		*5*
-Atipik duktal hiperplazi	3	
-Flat epitelyal atipi	1	
-Apokrin atipi	1	
Atipisiz Benign		*37*
-Papillom	4	
-FKH	4	
-Yağ nekrozu	3	
-Fibroadenomatö değişiklik	2	
-Atipisiz duktal hiperplazi	9	
-Apokrin metaplazi	4	
-Adenozis	5	
-Nonspesifik bağ doku	2	
-Yangısal süreç	3	
-Duktal ektazi	1	
Benign Kabul Edilmiş		**36**
		132

Hastaların retrospektif bakılarında lezyonların 6 tanesinin BI-RADS 2 (%4,55), 21 tanesinin BI-RADS 3(%15,9), 76 tanesinin BI-RADS 4(%57,5), 29 tanesinin BI-RADS 5 (%21,95) olarak sınıflandırıldığı görüldü.

4.1. Düşük Enerjili Görüntülerde Kalsifikasyonların Morfolojileri ve Dağılımları

Düşük enerjili görüntülerden yapılan morfolojik değerlendirmelerde 31 (%23,5) olguda amorf, 34 (%25,7) olguda kaba heterojen, 57 (%43,2) olguda ince pleomorfik ve 10 (%7,6) olguda ince çizgisel/ince çizgisel dallanan morfoloji saptandı. Amorf, ince pleomorfik ve kaba heterojen morfolojide olanların ağırlıkla olarak benign grupta olduğu, ince çizgisel/ince çizgisel dallananların ise ağırlıklı olarak malign grupta olduğu görüldü. Patoloji ile kalsifikasyon morfolojisi arasında istatistiksel olarak anlamlı ilişki mevcuttur ($p<0,05$).

Dağılım değerlendirilmesinde 13 (%9,8) olguda difüz, 5 (%3,8) olguda bölgesel, 47 (%35,6) olguda gruplaşan, 7 (%5,3) olguda çizgisel, 60 (%45,5) olguda segmental dağılım mevcuttu. Benign grupta olan 34 olguda (%43,6) gruplaşan dağılım olduğu, malign grupta olan 37 olguda (%68,4) segmental dağılım olduğu belirlendi. Benign olanların ağırlıklı olarak gruplaşan dağılımda olduğu, malign olanların ise ağırlıklı olarak segmental dağılımda olduğu saptandı. Patoloji ile dağılım arasında istatistiksel olarak anlamlı ilişki görülmektedir ($p<0,05$).

Düşük enerjili görüntülerde morfoloji ve dağılımın birleştirilerek yeni grupların oluşturulduğu verilerde 64 olgu (%48,5) düşük riskli, 59 olgu (%44,7) orta riskli, 9 olgu (%6,8) yüksek riskliydi. Benign grupta olan 49 olgunun (%62,8) düşük riskli grupta olduğu, malign grupta olan 31 olgunun (%57,4) orta riskli, 8 olgunun (%14,8) yüksek riskli olduğu belirlendi. Yüksek riskli hasta grubundaki 9 olgunun 8'i maligndi. Patoloji oluşturulmuş yeni gruplar arasında istatistiksel olarak anlamlı ilişki tespit edilmiştir ($p<0,05$)

Tablo 6. Kalsifikasyonların morfoloji ve dağılımları ile patolojilerine ait veriler

Değişken	Benign (n=78)		Malign (n=54)		İstatistiksel analiz* Olasılık
	n	%	n	%	
Morfoloji					
Amorf	26	33,3	5	9,3	χ^2=18,367
Kaba heterojen	20	25,7	14	25,9	**p<0,001**
İnce pleomorfik	31	39,7	26	48,1	
İnce çizgisel/ince çizgisel dallanan	1	1,3	9	16,7	
Dağılım					
Difüz	12	15,4	1	1,9	χ^2=22,096
Bölgesel	3	3,8	2	3,7	**p<0,001**
Gruplaşan	34	43,6	13	24,1	
Çizgisel	6	7,7	1	1,9	
Segmental	23	29,5	37	68,4	
Morf & Dağılım risk grubu					
Düşük	49	62,8	15	27,8	χ^2=19,956
Orta	28	35,9	31	57,4	**p<0,001**
Yüksek	1	1,3	8	14,8	

*İki nitel değişkenin birbiriyle ilişkilerinin incelenmesinde "Pearson-χ^2" çapraz tabloları kullanılmıştır.

Morfoloji-dağılımın değerlendirildiği verilerde düşük riskli grubu benign lehine, orta ve yüksek riskli grubu malign lehine bulgu olarak kabul edilip yapılan analizlerde kalsifikasyon morfoloji-dağılımı birleştirildiğinde duyarlılık %72,2, özgüllük %62,8, PPD %57,3, NPD %76,5 acc %66,7 bulundu.

4.2. Rekombine Görüntülerde Kontrastlanma Bulguları

Kontrastlanma yoğunluğuna göre yapılan değerlendirmede 38 lezyon (%28,8) kontrastlanma göstermiyordu. Düşük yoğunlukta kontrastlanma gösteren 36 (%27,3), orta yoğunlukta kontrastlanma gösteren 21 (%15,9), yüksek yoğunlukta kontrastlanma gösteren 37 (%28) lezyon mevcuttu. Kontrastlanmayan lezyonların 1'i maligndi. Diğer kontrastlanmayanların tümü benigndi.

Tablo 7. Kontrastlanma yoğunluğuna göre benign/malign dağılımı

Değişken	n	%
Kontrastlanmayanlar		
Benign	37	97,4
Malign	1	2,6
Düşük kontrastlanan		
Benign	26	72,2
Malign	10	27,8
Orta kontrastlanan		
Benign	8	38,1
Malign	13	61,9
Yüksek kontrastlanan		
Benign	7	18,9
Malign	30	81,1

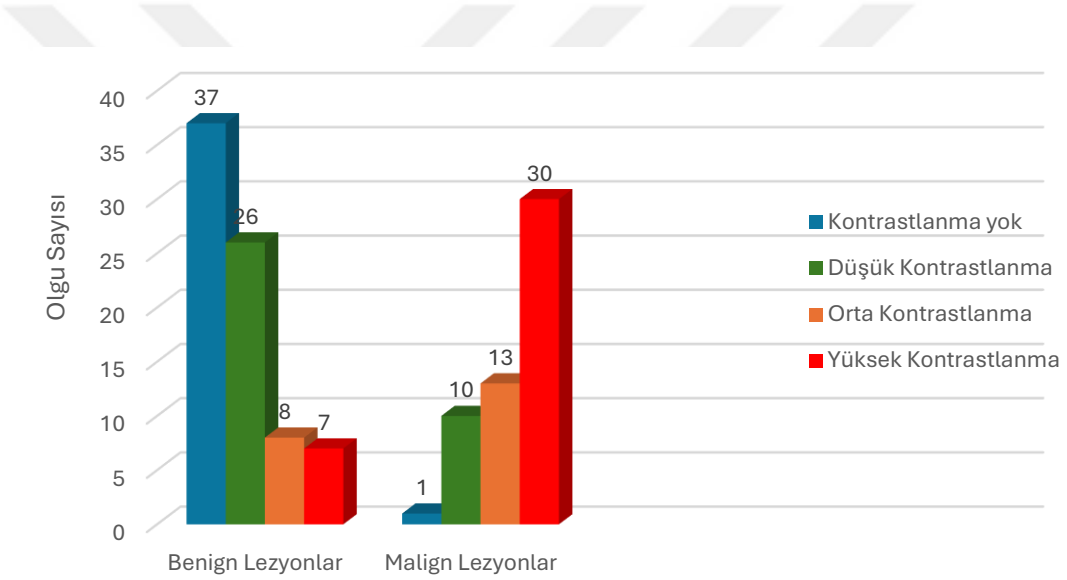

Şekil 7. Benign ve malign lezyonların kontrastlanma yoğunluklarına ait sütun grafiği

Kontrastlanma göstermeyenleri ve düşük yoğunlukta kontrastlanma gösterenleri benign lehine, orta ve yüksek yoğunlukta kontrastlananları malign lehine gruplayarak yapılan birincil analizde patoloji ile kontrastlanma yoğunluğu kategorileri arasında istatistiksel olarak anlamlı ilişki tespit edilmiştir ($p<0,05$). Patolojik olarak benign grupta olan 63 olgunun (%80,8) kontrastlanma yoğunluğunun benign lehine (kontrastlanma yok veya düşük kontrastlanma) olduğu, patolojik olarak malign grupta olan 43 olgunun (%79,6)

kontrastlanma yoğunluğunun malign lehine (orta veya yüksek kontrastlanma) olduğu belirlenmiştir. (Tablo 8).

Tablo 8. Kontrastlanma yoğunlukları ve patolojik sonuçlara ait birincil analiz verileri

Değişken	Benign (n=78)		Malign (n=54)		İstatistiksel analiz* Olasılık
	n	%	n	%	
Kontrastlanma yoğunluğu [1]					
Benign lehine (Yok+Düşük)	63	80,8	11	20,4	χ^2=47,256
Malign lehine (Orta+Yüksek)	15	19,2	43	79,6	**p<0,001**

*İki nitel değişkenin birbiriyle ilişkilerinin incelenmesinde "Pearson-χ^2" çapraz tabloları kullanılmıştır.

Kontrastlanma göstermeyenleri benign lehine, düşük yoğunlukta kontrastlanmayı da orta ve yüksek kontrastlanma grubuna dahil ederek kontrastlanma olup/olmamasını patoloji ile kıyasladığımız ikincil analizde kategoriler arasında istatistiksel olarak anlamlı ilişki tespit edilmiştir (p<0,05). Patolojik olarak benign grupta olan 37 olgunun (%47,4) benign lehine (kontrastlanma yok) grupta olduğu, patolojik olarak malign olan 53 olgunun (%98,1) gösteren malign lehine (düşük-orta-yüksek kontrastlanma) grupta olduğu belirlenmiştir. Kontrastlanma yoğunluğu benign lehine olanların ağırlıklı olarak benign olduğu, malign lehine olanların ise malign olduğu saptanmıştır.

Tablo 9. Kontrastlanma yoğunlukları ve patolojik sonuçlara ait ikincil analiz verileri

Değişken	Benign (n=78)		Malign (n=54)		İstatistiksel analiz* Olasılık
	n	%	n	%	
Kontrastlanma yoğunluğu [2]					
Benign lehine (Yok)	37	47,4	1	1,9	χ^2=32,343
Malign lehine (Düşük+Orta+Yüksek)	41	52,6	53	98,1	**p<0,001**

*İki nitel değişkenin birbiriyle ilişkilerinin incelenmesinde "Pearson-χ^2" çapraz tabloları kullanılmıştır.

Altın standart patoloji ile kontrastlanma yoğunluğuna ait birincil analizde duyarlılık %79,6, özgüllük %80,8, PPD %74,1, NPD %85,1, acc %80,3, ikincil

analizde duyarlılık %98,2, özgüllük %47,4, PPD %56,4, NPD %97,4, acc %68,2 bulunmuştur.

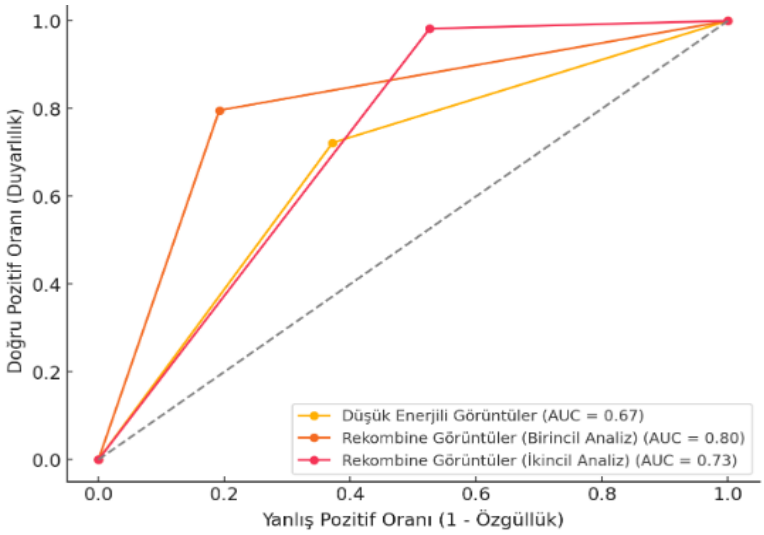

Şekil 8. Düşük enerjili ve rekombine görüntülerin ROC eğrileri ve AUC değerleri

Çalışmada kontrastlanma yoğunluğunun malignite üzerine etkilerinin incelendiği tabloda (Tablo 10); kontrastlanma yoğunluğunun, malignite riskini etkileyen önemli bir parametre olduğu tespit edilmiştir (p<0,05). Kontrastlanmayanlara göre düşük yoğunlukta kontrastlananların 14,231 kat, orta yoğunlukta kontrastlananların 60,126 kat, yüksek yoğunlukta kontrastlananların 158,571 kat yüksek malignite riski mevcuttur.

Tablo 10. Kontrastlanma yoğunluğuna göre kurulan lojistik regresyon modeli

Değişken	**B**	**S.H.**	**Wald**	**sd**	**p**	**OR**	**95% Güven Aralığı (OR)**	
							Alt	**Üst**
Yok*			32,473	3	**<0,001**			
Düşük kont.	2,655	1,080	6,050	1	**0,014**	14,231	1,715	28,077
Orta kont.	4,096	1,109	13,655	1	**<0,001**	60,126	6,846	128,061
Yüksek kont.	5,066	1,097	21,332	1	**<0,001**	158,571	18,473	361,190
Sabit	-3,611	1,013	12,696	1	**<0,001**	0,027		
CCR=80,3%		$\chi^2_{(2)}$=0,000; p=1,000						

*Referans kategori: Kontrastlanma yok

132 lezyonun 17'si (%12,9) homojen (10'u benign 3'ü in situ, 4'ü invaziv), 70'i (%53) heterojen (25'i benign, 24'ü in situ, 21'i invaziv), 7'si (%5,3) kümeleşen (6'sı benign, biri in situ) paternde kontrastlanma paterni gösterdi. 38 (%28,8) hastada ise kontrastlanma olmadığı için patern değerlendirilemedi. p>0,05 olup patern ile patolojik tanı arasında anlamlı istatiksel ilişki saptanmadı.

Tablo 11. Kontrastlanma paternlerinin patolojik tanı ile ilişkileri

t	Kümeleşen (n=7)		Homojen (n=17)		Heterojen (n=70)		İstatistiksel analiz*
	n	%	n	%	n	%	Olasılık
Patoloji							
Benign	6	85,7	10	58,8	25	35,7	χ^2=8,86
İn Situ	1	14,3	3	17,6	24	34,3	**P=0,0648**
İnvaziv	-		4	23,6	21	30,0	

*İki nitel değişkenin birbiriyle ilişkilerinin incelenmesinde "Pearson-χ^2" çapraz tabloları kullanılmıştır.

Düşük enerjili görüntüleri ve rekombine görüntüleri birlikte değerlendirdiğimizde 22 (%16,6) olguda kalsifikasyon bölgesinde parsiyel kontrastlanma, 22 (%16,6) olguda bu dokuyla tamamen örtüşen kontrastlanma, 50 (%37,9) olguda doku dışına taşan kontrastlanma görüldü. 38 (%28,8) olguda ise kontrastlanma olmadığı için değerlendirilemedi.

4.3. Kontrastlı Mamografi ile Patolojik Boyutun Kıyaslanması

Eksizyon bilgisi bulunan kriterlere uygun 21 lezyonda 13 taşan, 4 parsiyel ve 3 örtüşen özellikte kontrastlanma mevcuttu. 1 hastada ise kontrastlanma mevcut değildi. Kontrastlanma izlenmeyen hasta dışarıda bırakılarak yapılan analizlerde düşük enerjili görüntülerde kalsifikasyonlarda ortalama boyut 44,40±32,31 mm, rekombine görüntülerde kontrastlanan ortalama boyut 53,60±33,39 mm ve patolojik ortalama boyut 49,15±33,22 mm bulundu.

Korelasyon analizinde hem düşük enerjili görüntülerde kuşkulu kalsifikasyonlara ait en uzun aks boyutu ile patoloji boyutu arasında (r=0,733;

p<0,001) hem de rekombine görüntülerdeki kontrastlanan alan uzunluğu ile patoloji boyutu arasında (r=0,879; p<0,001) pozitif yönde, yüksek derecede istatistiksel olarak anlamlı ilişki tespit edilmiştir. Düşük enerjili görüntülerde de rekombine görüntülerde de boyut arttıkça patoloji boyutu artacaktır. Rekombine görüntüler daha yüksek r değerine sahip olup düşük enerjili görüntülere kıyasla daha fazla artış-azalma korelasyonu göstermektedir.

Tablo 12. Patolojik eksizyon boyutu ile düşük enerjili ve rekombine görüntülerdeki lezyon boyutu arasındaki ilişkilerin korelasyonunun incelenmesi

Korelasyon*	**Patoloji boyutu (mm)**	
	r	*p*
Mikrokals uzunluğu (mm)	0,733	**<0,001**
Kontrastlanma uzunluğu (mm)	0,879	**<0,001**

*Normal dağılıma sahip olmayan iki nicel değişkenin ilişkilerinin incelenmesinde "Spearman" korelasyon katsayısı kullanılmıştır.

Patoloji uzunluğu, kalsifikasyon uzunluğu ve kontrastlanma uzunluğu arasında istatistiksel olarak anlamlı farklılık saptanmadı (Tablo 13).

Tablo 13. Patolojik eksizyon boyutu ile düşük enerjili ve rekombine görüntülerdeki lezyon boyutu arasındaki istatiksel analizin incelenmesi

Değişken	**Uzunluk (mm)**		**İstatistiksel analiz***
	$\bar{X} \pm S.S.$	**Medyan [IQR]**	**Olasılık**
Patoloji (altın standart)	49,15±33,22	36,0 [50,5]	
Mikrokals uzunluğu	44,40±32,31	40,0 [39,0]	Z=-0,880 p=0,379
Kontrastlanma uzunluğu	53,60±33,39	47,5 [48,8]	Z=1,084 p=0,278

*Normal dağılıma sahip olmayan verilerde iki bağımlı grubun ölçüm değerleriyle karşılaştırılmasında "Wilcoxon" test (Z-tablo değeri) istatistikleri kullanılmıştır.

Yapılan Bland-Altman analizlerinde ise kontrastlanan alan uzunluğun patolojiye göre ortalama fark (bias) değeri +4.45 mm bulunmuştur. Düşük enerjili görüntüdeki kuşkulu kalsifikasyon uzunluğunun patolojiye göre ortalama fark değeri -4.75 mm saptanmıştır. Kontrastlı görüntüler patolojiye göre 4.45 mm daha uzun ölçüm yapmakta, düşük enerjili görüntüler ise

patolojiye kıyasla 4.75 mm kısa ölçülmektedir. Rekombine görüntüler patoloji ile daha yakın korelasyon göstermektedir.

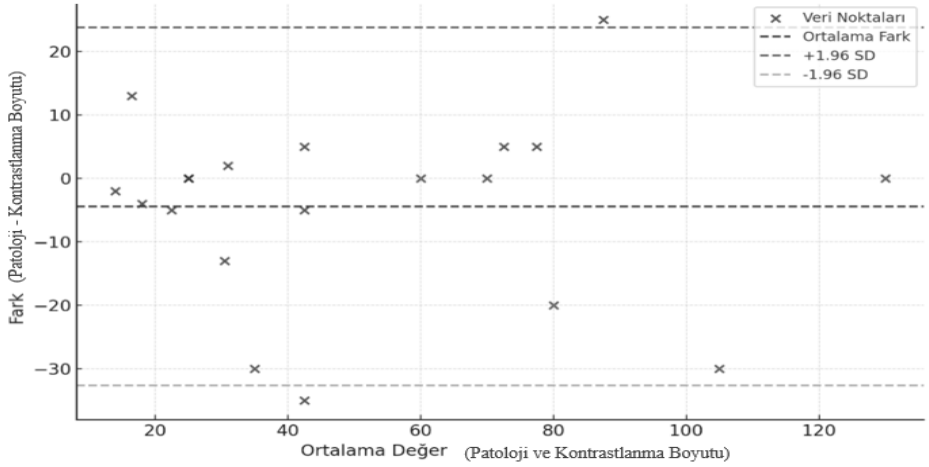

Şekil 9. Rekombine görüntüler ile patolojik uzunluk arasında yapılan Bland Altman grafiği

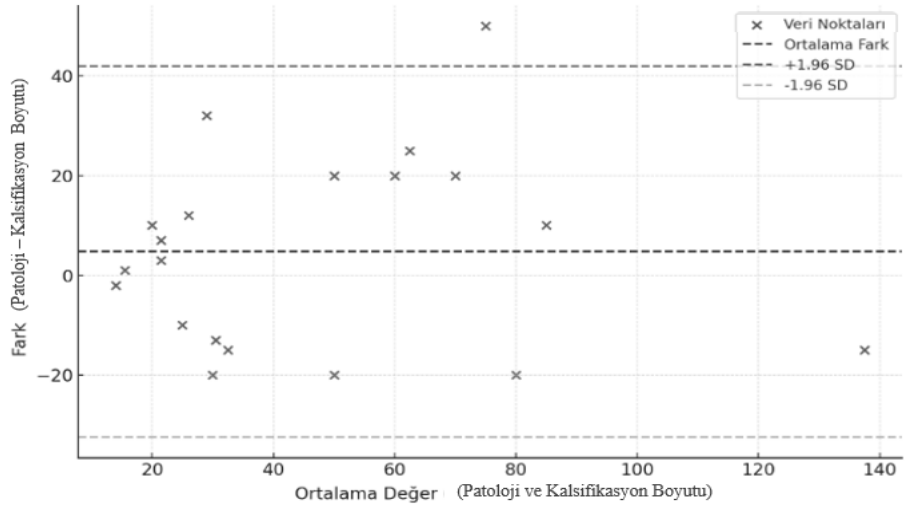

Şekil 10. Düşük enerjili görüntüler ile patolojik uzunluk arasında yapılan Bland Altman grafiği

Düşük enerjili ve rekombine görüntülerde boyutun tamamen örtüştüğü, uzunluk değerlerinin farklılık göstermediği ve iki yöntemi arasındaki kıyaslamayı etkilemeyeceği düşündüren 3 örtüşen kontrastlanma gösteren olguyu çıkardığımızda ise rekombine görüntüler 3.18 mm ortalama fark, düşük enerjili görüntüler -7.65 mm ortalama fark göstermektedir. Rekombine

görüntüler düşük enerjili görüntülere kıyasla bu grupta belirgin derecede daha iyi performans göstermektedir.

Grubun büyük kısmını oluşturan ve düşük enerjili görüntüdeki boyuta kıyasla rekombine görüntüde taşan boyutta kontrastlanma gösteren 13 hastada korelasyon analizinde tüm grupla benzer şekilde hem düşük enerjili görüntülerdeki kalsifikasyon ile patoloji boyutu arasında (r=0,822; p<0,001) hem de rekombine görüntülerdeki kontrastlanan alan ile patoloji boyutu arasında (r=0,825; p<0,001) pozitif yönde, yüksek derecede istatistiksel olarak anlamlı ilişki tespit edilmiştir.

Tablo 14. Taşan tipte kontrastlanma gösteren lezyonlarda patolojik eksizyon boyutu ile düşük enerjili ve rekombine görüntülerdeki lezyon boyutu arasındaki ilişkilerin incelenmesi

Taşan doku	**Patoloji boyutu (mm)**	
Korelasyon*	*r*	*p*
Mikrokals uzunluğu (mm)	0,822	**<0,001**
Kontrastlanma uzunluğu (mm)	0,825	**<0,001**

*Normal dağılıma sahip olan iki nicel değişkenin ilişkilerinin incelenmesinde "Pearson" korelasyon katsayısı kullanılmıştır.

Taşan tipte kontrastlanma gösteren lezyonlarda patoloji ile kontrastlanma uzunluğu arasında istatistiksel olarak anlamlı farklılık yoktur ancak kalsifikasyon uzunluğu ile patoloji uzunluğu arasında anlamlı derecede farklılık tespit edildi (Tablo 15).

Tablo 15. Taşan tipte kontrastlanma gösteren lezyonlarda patolojik eksizyon boyutu ile düşük enerjili ve rekombine görüntülerdeki lezyon boyutu arasındaki istatiksel analizin incelenmesi

Taşan doku	**Uzunluk (mm)**		**İstatistiksel analiz***
Değişken	$\bar{X} \pm S.S.$	**Medyan [IQR]**	**Olasılık**
Patoloji (altın standart)	51,00±29,43	45,0 [52,3]	
Mikrokals uzunluğu	37,00±20,71	40,0 [33,5]	t=-2,947 **p=0,012**
Kontrastlanma uzunluğu	55,38±28,02	60,0 [45,0]	t=0,926 p=0,373

*Normal dağılıma sahip olan verilerde iki bağımlı grubun ölçüm değerleriyle karşılaştırılmasında "Paired Sample" test (t-tablo değeri) istatistikleri kullanılmıştır.

4.4. İnvaziv ve İn situ Karsinomların Kontrastlanma Bulguları

54 malign hastanın 25'i (%46,3) invaziv, 29'u (%53,7) in situ karsinomdu. Kontrastlanma yoğunluğu ile invazivliği kıyaslayan analizlerde iki parametre arasında istatiksel olarak anlamlı ilişki saptanmamıştır (p>0,05).

Tablo 16. Kontrastlanma yoğunluğu ile invaziv ve in situ karsinomların dağılımı

Değişken	Invaziv (n=25)		Non-invaziv (n=29)		İstatistiksel analiz* Olasılık
	n	%	n	%	
Kontrastlanma yoğunluğu					χ^2=1,431
Yok	-	-	1	3,4	p=0,698
Düşük	4	16	6	20,7	
Orta	6	24	8	27,6	
Yüksek	15	60	14	48,3	

*İki nitel değişkenin birbiriyle ilişkilerinin incelenmesinde "Pearson-χ^2" çapraz tabloları kullanılmıştır.

DKİS'ların histopatolojik derecesi ile kontrastlanma yoğunluğu arasındaki ilişkinin değerlendirildiği analizlerde ikisi arasında anlamlı ilişki saptanmamıştır (p>0,05).

Tablo 17. Kontrastlanma yoğunluğu ile DKİS'ların derecelerine göre dağılımı

DKİS / Değişken	Düşük (n=5)		Orta (n=9)		Yüksek (n=12)		İstatistiksel analiz* Olasılık
	n	%	n	%	n	%	
Kontrastlanma yoğunluğu							
Düşük	2	40,0	1	11,2	2	16,7	χ^2=4,554
Orta	2	40,0	4	44,4	2	16,7	p=0,336
Yüksek	1	20,0	4	44,4	8	66,6	

*İki nitel değişkenin birbiriyle ilişkilerinin incelenmesinde "Pearson-χ^2" çapraz tabloları kullanılmıştır.

4.5. Kontrastlanma Eğrisinin Değerlendirilmesi

8 lezyon geç fazı bulunmadığı ve 28 lezyon kontrastlanma göstermediği için bu analize dahil edilmedi. Geriye kalan 46 olguluk benign gruptan 38 olgunun (%82,6) eğri tipinin 1 olduğu, malign olan 16 olgunun (%32,0) eğri tipinin 2, 6 olgunun (%12) eğri tipinin 3 olduğu belirlendi. Malign gruptaki olguların 28 (%56)'i tip 1 eğri göstermekteydi. Malignite ve benignite ile eğri tipi arasında istatistiksel olarak anlamlı ilişki tespit edilmiştir (p<0,05) (Tablo 18).

Tablo 18. Benign ve malign lezyonlar ile kontrastlanma eğrilerinin dağılımı

	Benign (n=46)		Malign (n=50)		İstatistiksel analiz*
Değişken	**n**	**%**	**n**	**%**	**Olasılık**
Eğri tipi					
1	38	82,6	28	56,0	χ^2=7,907
2	6	13	16	32,0	**p=0,019**
3	2	4,4	6	12,0	

*İki nitel değişkenin birbiriyle ilişkilerinin incelenmesinde "Pearson-χ^2" çapraz tabloları kullanılmıştır.

İnvaziv ve in situ karsinomların kontrastlanma eğri tipleri arasında istatistiksel olarak anlamlı ilişki tespit edilmemiştir (p>0,05).

Tablo 19. İnvaziv ve in situ lezyonlar ile kontrastlanma eğrilerinin dağılımı

	İnvaziv (n=24)		İn Situ (n=26)		İstatistiksel analiz*
Değişken	**n**	**%**	**n**	**%**	**Olasılık**
Eğri tipi					
1	11	45,8	17	65,4	χ^2=2,21
2	10	41,7	6	23,1	**p=0,331**
3	3	12,5	3	11,5	

*İki nitel değişkenin birbiriyle ilişkilerinin incelenmesinde "Pearson-χ^2" çapraz tabloları kullanılmıştır

4.6. Ki-67 İndeksinin Değerlendirilmesi

Ki-67 indeksine ait veri bulunan 26 invaziv karsinomda kontrastlanma yoğunluğuna göre Ki-67 (%) değerleri arasında istatiksel açıdan anlamlı doğrusal ilişki saptanmamıştır (p>0,05). Ancak p değeri (p=0,057) 0,05'e oldukça yakın bulunmuştur ve yüksek yoğunluktaki grupta Ki-67 indeksi

ortalama olarak diğerlerinden daha büyük değerlere sahiptir (Tablo 20) (Şekil 11).

Tablo 20. Kontrastlanma yoğunluğuna göre Ki-67 (%) değerlerinin karşılaştırılması

Değişken	Ki-67 (%)			İstatistiksel analiz*
	n	$\bar{X} \pm S.S.$	Medyan [IQR]	Olasılık
Kontrastlanma yoğunluğu				
Düşük	4	19,25±6,75	20,0 [12,3]	F=3,271
Orta	6	14,50±13,71	8,5 [19,5]	p=0,057
Yüksek	15	41,67±29,25	45,0 [60,0]	

*Normal dağılıma sahip olan verilerde üç veya daha fazla bağımsız grubun ölçüm değerleriyle karşılaştırılmasında "ANOVA" test (F-tablo değeri) istatistikleri kullanılmıştır.

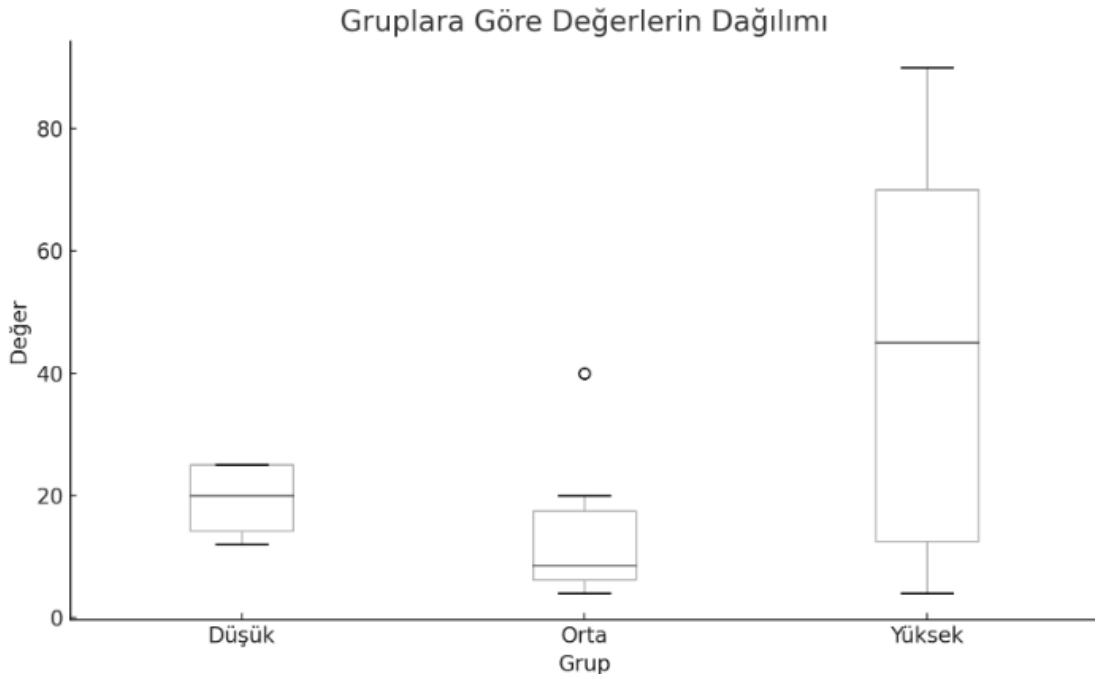

Şekil 11. Ki-67 indeksine (%) ve kontrastlanma yoğunluğuna ait kutu grafiği

Düşük ve orta yoğunlukta kontrastlanma gösteren grup sayıların azlığı sebebiyle birleştirilip yüksek yoğunlukta kontrastlanma gösteren grup ile tekrar

kıyaslandığında ise istatiksel olarak anlamlı sonuçlar (p değeri =0,016) izlenmektedir (Tablo 21).

Tablo 21. Kontrastlanma yoğunluğuna göre düşük ve orta yoğunlukta kontrastlanan grup birleştirildiğinde Ki-67 (%) değerlerinin karşılaştırılması

Değişken	**Ki-67 (%)**			**İstatistiksel analiz***
	n	$\bar{X} \pm S.S.$	**Medyan**	**Olasılık**
Kontrastlanma yoğunluğu				
Düşük+Orta	10	16,40±11,21	13,5	F=6,717
Yüksek	15	41,67±29,25	45,0	p=0,016

*Normal dağılıma sahip olan verilerde üç veya daha fazla bağımsız grubun ölçüm değerleriyle karşılaştırılmasında "ANOVA" test (F-tablo değeri) istatistikleri kullanılmıştır.

4.7. Olgu örnekleri

OLGU 1.

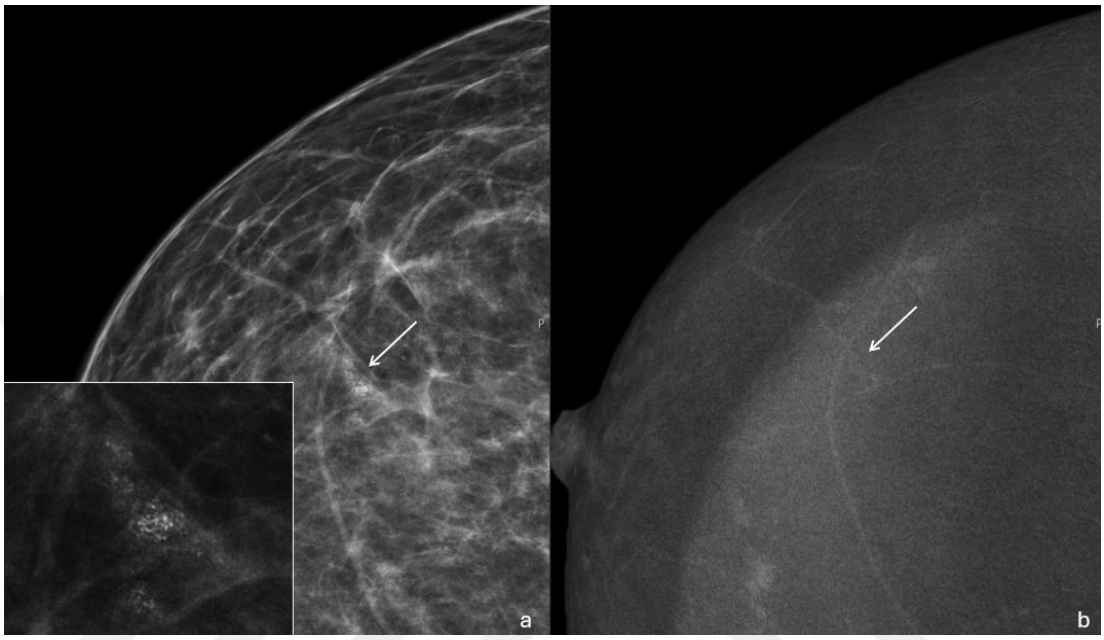

Resim 22. 49 yaş kadın hasta, düşük enerjili MLO görüntüde **(a)** kaba heterojen morfolojide, gruplaşan dağılımda kuşkulu kalsifikasyonlar izlenmekte. Rekombine görüntüde **(b)** kalsifikasyon lojunda kontrastlanma mevcut değil. Olgu histopatolojik olarak fibrokistik değişiklikler/regrese fibroadenom tanısı almıştı.

OLGU 2.

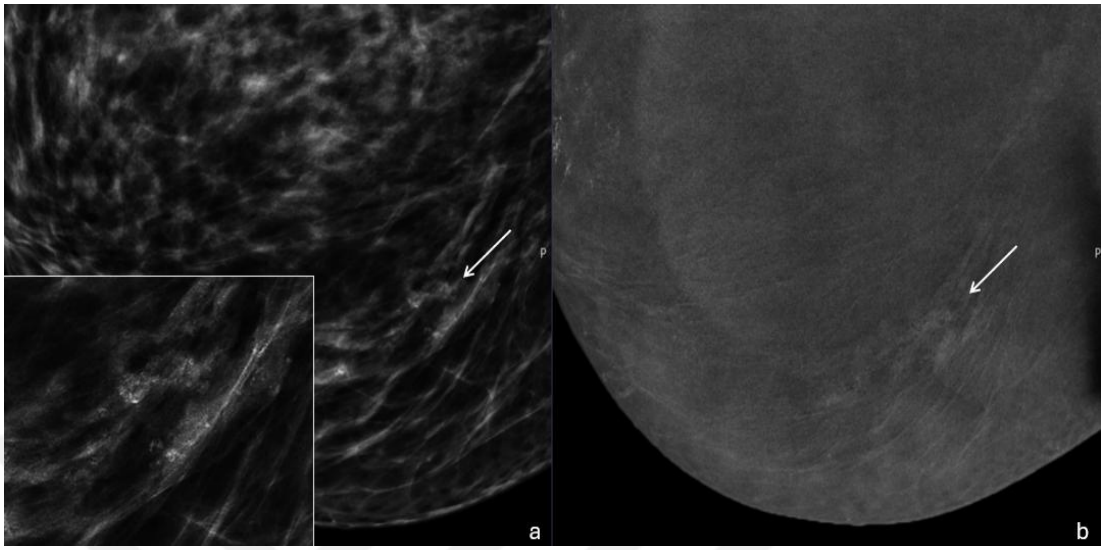

Resim 23. 69 yaşında kadın hastanın düşük enerjili MLO görüntüsünde **(a)** kaba heterojen morfolojide, segmental dağılımda kuşkulu kalsifikasyonları mevcut. Rekombine görüntüde **(b)** kalsifikasyonlarla örtüşen, kümeleşen paternde, düşük yoğunlukta kontrastlanma saptandı ve hastanın histopatolojisi duktal ektazi olarak sonuçlanmıştı.

OLGU 3.

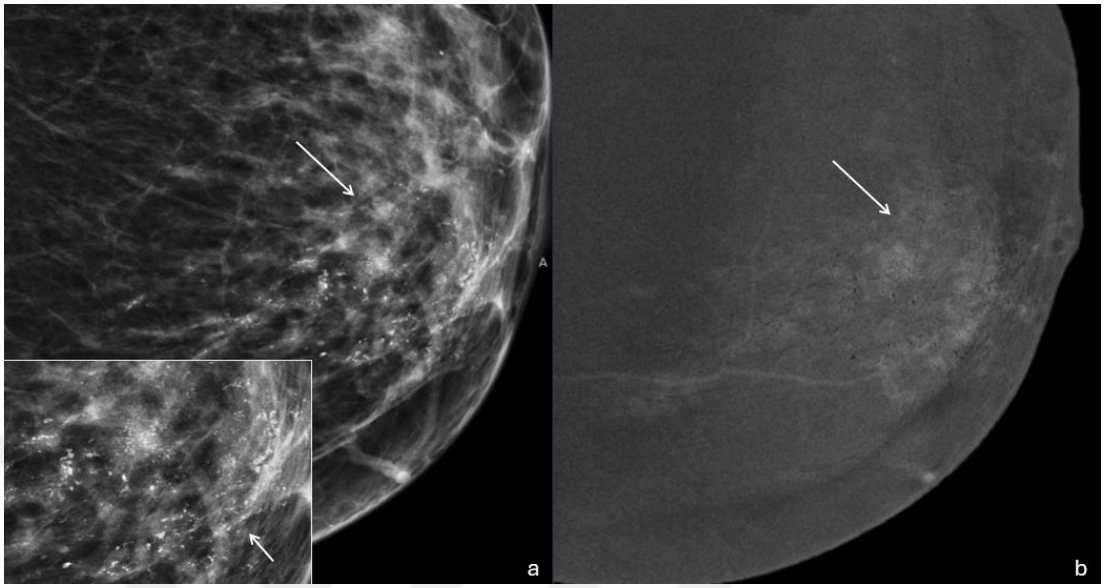

Resim 24. 73 yaşında kadın hastada düşük enerjili MLO görüntüde **(a)** kaba heterojen ve ince çizgisel/ince çizgisel dallanan morfolojide ve segmental dağılımda kuşkulu kalsifikasyonlar izlenmekte. Rekombine görüntüde **(b)** kalsifikasyonlarla örtüşen, heterojen paternde, orta yoğunlukta kontrastlanma görülmekte ve hasta histopatolojik olarak orta dereceli DKİS tanısı almıştı.

OLGU 4.

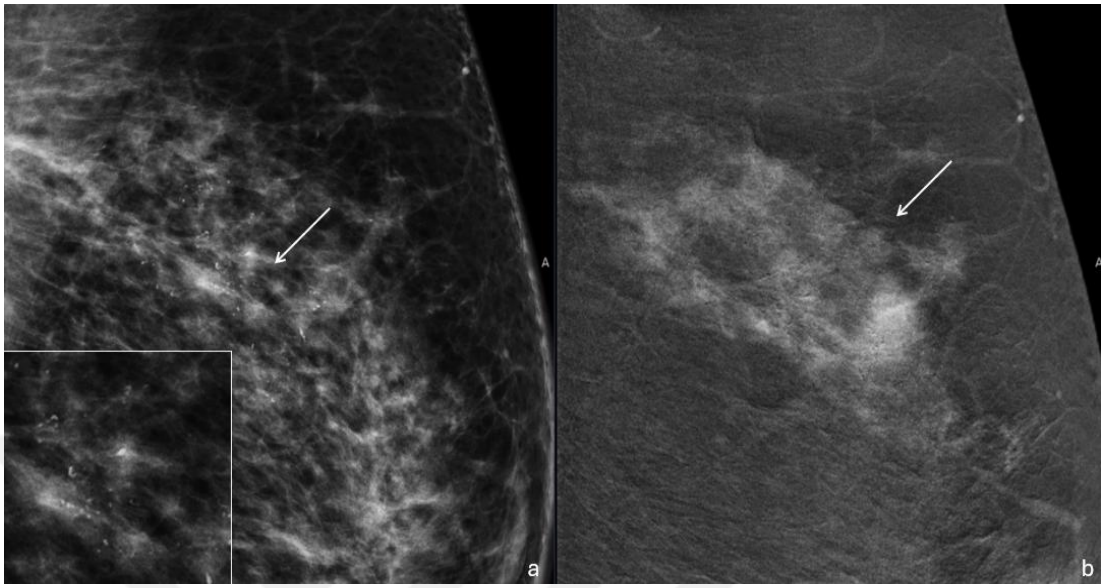

Resim 25. 68 yaşında kadın hastaya ait düşük enerjili MLO görüntüde **(a)** kaba heterojen morfolojide, segmental dağılımda kuşkulu kalsifikasyonlar izlenmekte. Rekombine görüntüde **(b)** kalsifikasyon lojundan taşan özellikte heterojen paternde yüksek yoğunlukta kontrastlanma mevcut. Hastanın örnekleme sonrası tanısı İDK'idi.

OLGU 5.

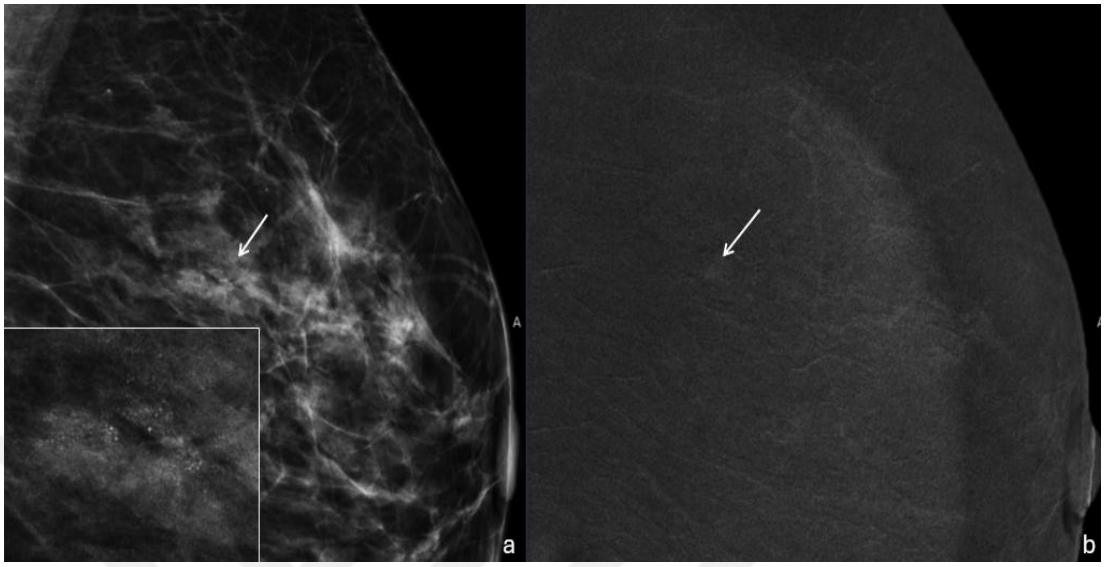

Resim 26. 59 yaşında kadın hastada düşük enerjili MLO görüntüde **(a)** ince pleomorfik morfolojide, segmental dağılımda kuşkulu kalsifikasyonlar saptandı. Rekombine görüntüde **(b)** kalsifikasyonlarla parsiyel örtüşen, homojen paternde, düşük yoğunlukta kontrastlanma mevcut ve hastanın histopatolojik sonucu flat epitelyal atipi olarak sonuçlanmıştı. Patolojik boyutun düşük enerjili görüntüler ile daha yüksek derecede korelasyon gösterdiği saptandı.

OLGU 6.

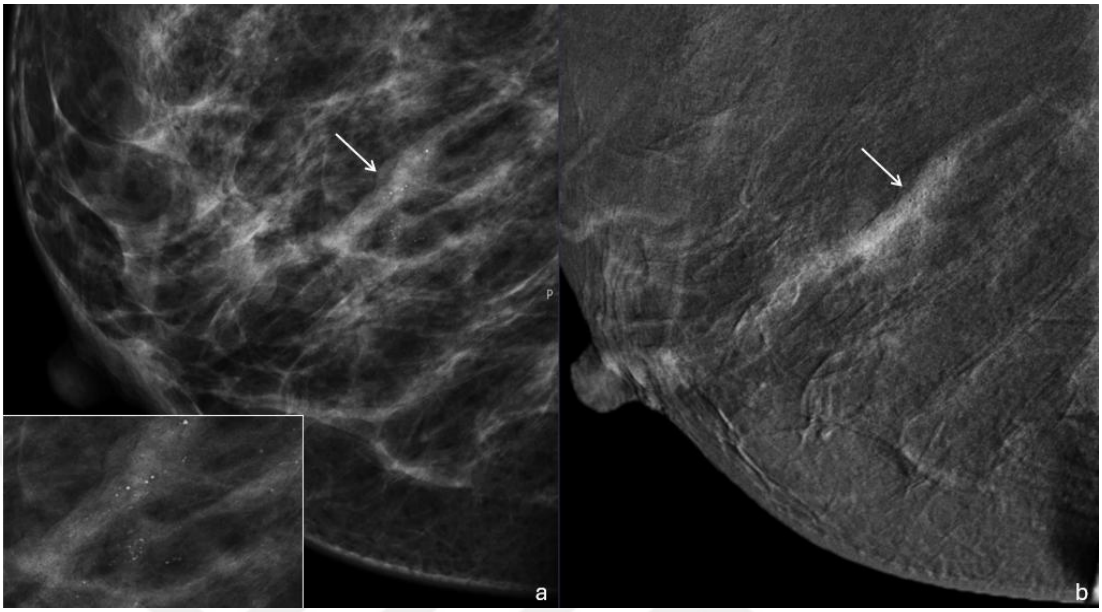

Resim 27. 42 yaş kadın hastanın düşük enerjili MLO görüntüsünde **(a)** ince pleomorfik morfolojide, segmental dağılımda kuşkulu kalsifikasyonlar izlenmekte. Rekombine görüntüde **(b)** kalsifikasyon lojundan taşan özellikte, heterojen paternde, orta yoğunlukta kontrastlanma görülmekte. Hasta örnekleme sonrası yüksek dereceli DKİS tanısı almıştı ve patoloji boyutu rekombine görüntülerde ölçülen ile uyumlu uzunlukta sonuçlanmıştı.

OLGU 7.

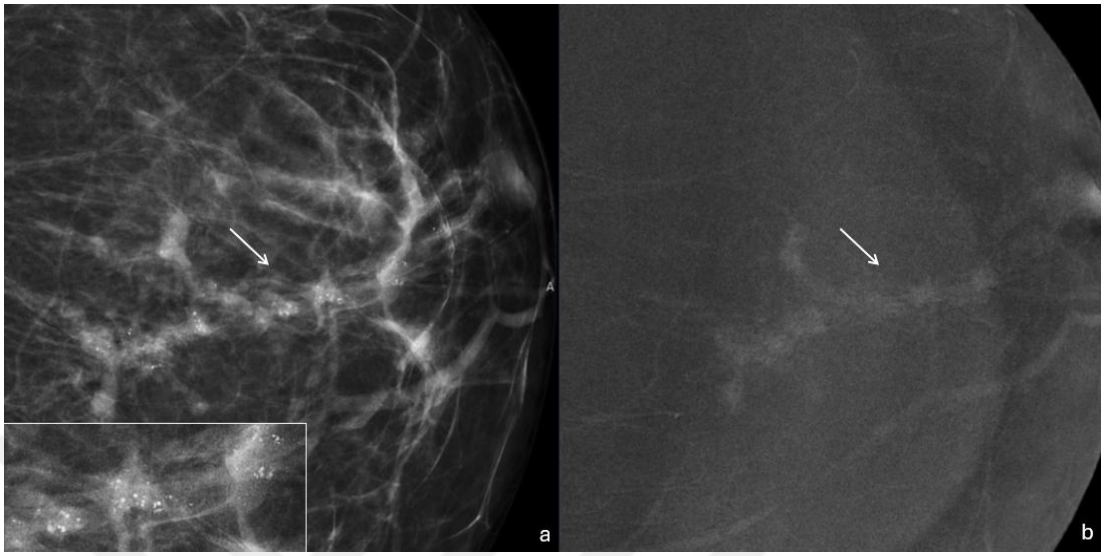

Resim 28. 35 yaşında kadın hastanın düşük enerjili MLO görüntüsünde **(a)** ince pleomorfik morfolojide, segmental dağılımda kuşkulu kalsifikasyonlar izlenmekte. Rekombine görüntüde **(b)** kalsifikasyonlarla örtüşen, heterojen paternde, orta yoğunlukta kontrastlanma mevcut ve hastanın histopatolojik sonucu İDK olarak sonuçlanmış. Her iki görüntüde ölçülen boyut eşit ancak patolojik boyut her iki görüntüden de kısa raporlanmıştı.

OLGU 8.

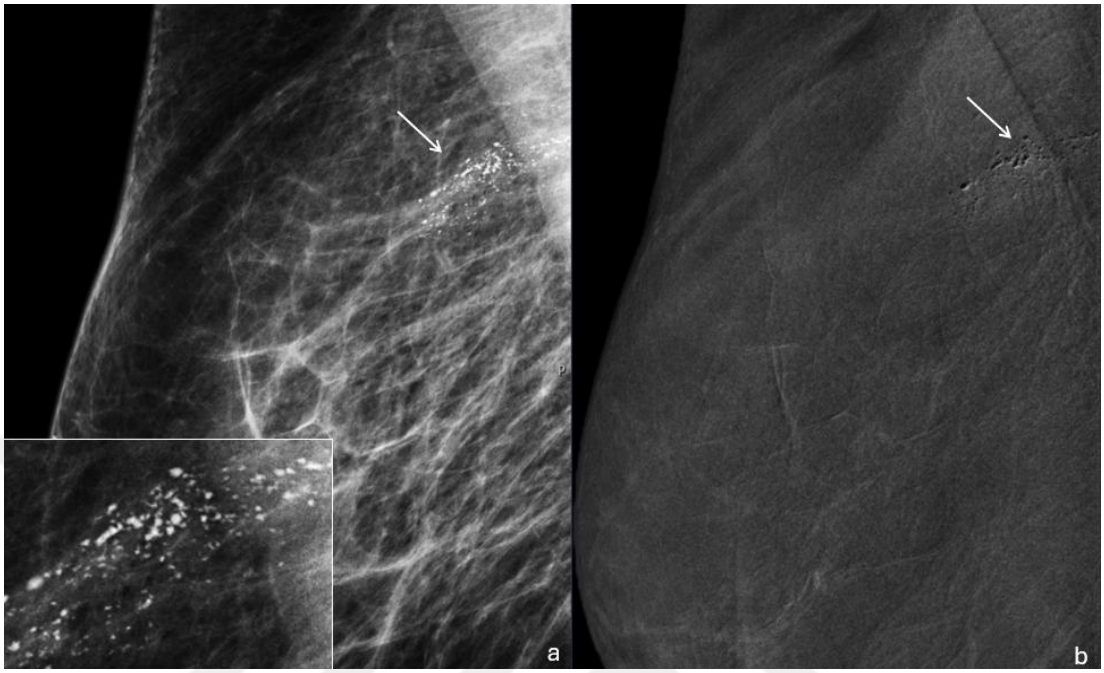

Resim 29. 71 yaş kadın hastada düşük enerjili MLO görüntüde **(a)** kaba heterojen morfolojide, çizgisel dağılımda kuşkulu kalsifikasyonlar mevcut. Rekombine görüntüde **(b)** kontraslanma saptanmadı. Hastaya yapılan histopatolojik örnekleme sonucu orta dereceli DKİS olarak sonuçlanmıştı. Malign olmasına rağmen kontrast tutulumu göstermeyen tek olgumuz bu örnekti.

OLGU 9.

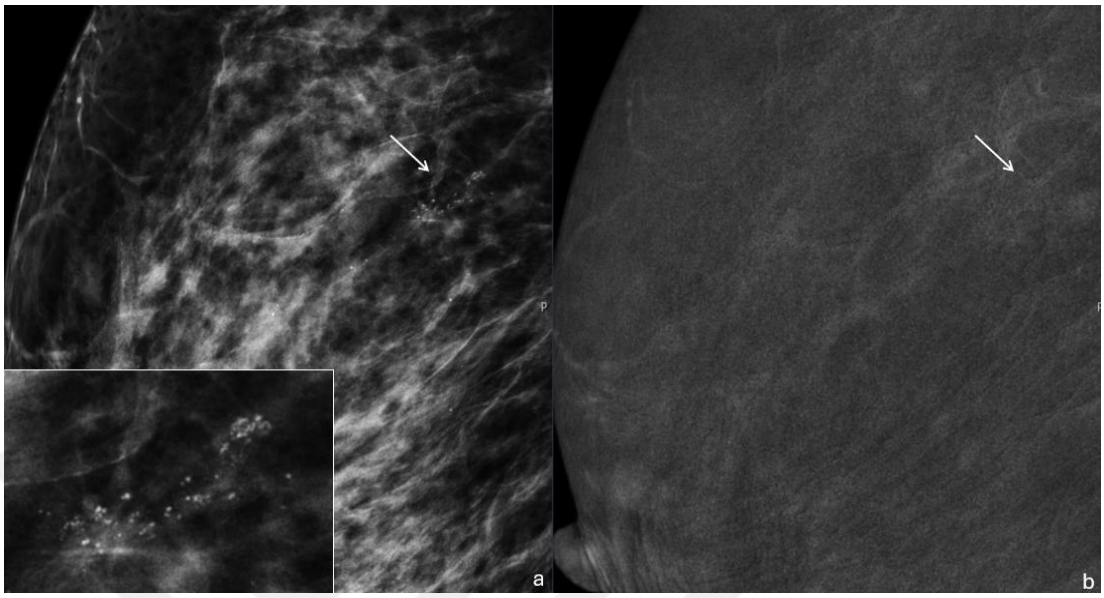

Resim 30. 53 yaşında kadın hastanın düşük enerjili MLO görüntüsünde **(a)** ince pleomorfik morfolojide, çizgisel dağılımda kuşkulu kalsifikasyonlar mevcut. Rekombine görüntüde **(b)** kalsifikasyon lojundan taşan özellikte, heterojen paternde, düşük yoğunlukta kontrastlanma izlenmekte. Hastanın patolojik tanısı tübüler adenom/ papillom ayrımı yapılamayan benign natürlü değişiklikler olarak raporlanmıştı.

OLGU 10.

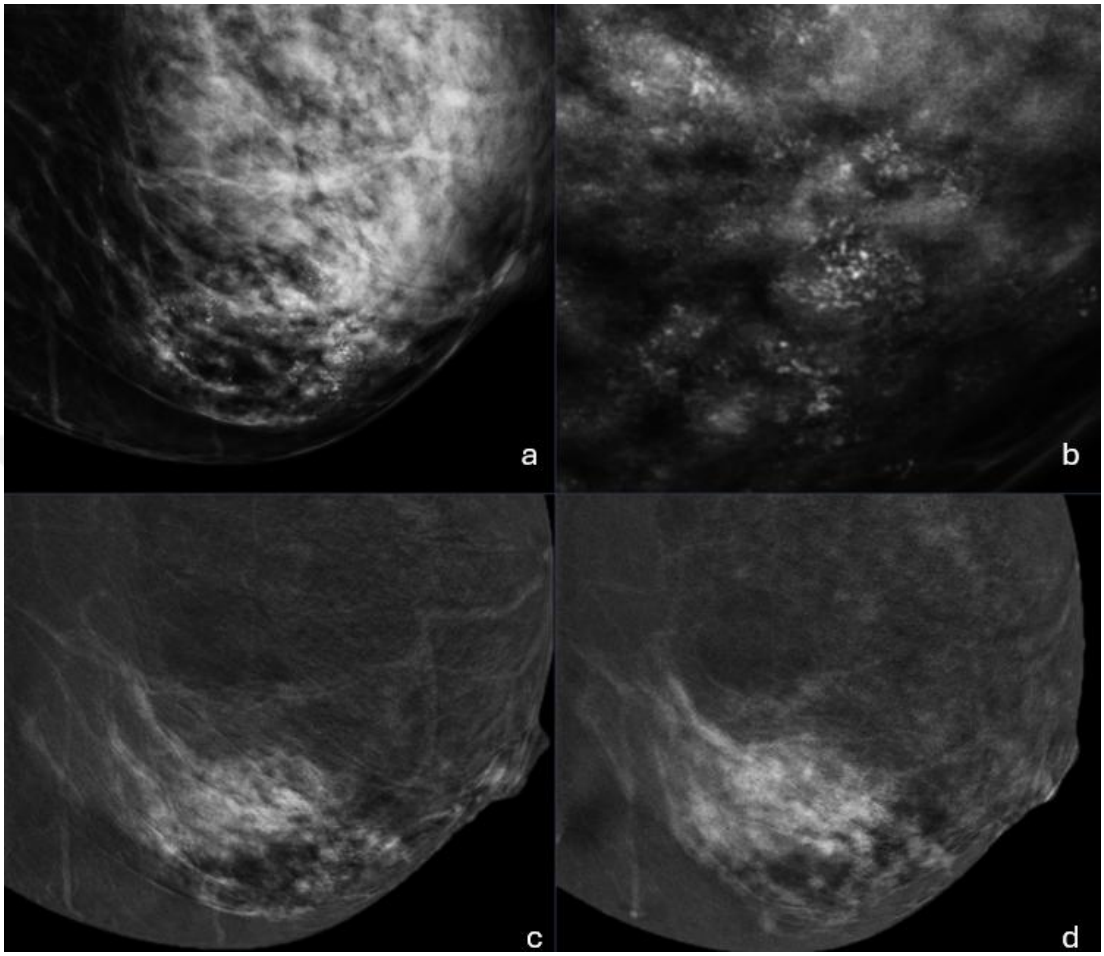

Resim 31. 44 yaşında kadın hastanın düşük enerjili MLO görüntüsünde **(a)** ve aynı görüntüye ait büyütülmüş resimde **(b)** kaba heterojen morfolojide, segmental dağılımda kuşkulu kalsifikasyonlar izlenmekte. Rekombine erken faz **(c)** ve rekombine geç faz **(d)** MLO görüntülerde kalsifikasyon lojuyla örtüşen özellikte, heterojen paternde, yüksek yoğunlukta ve geç fazda erken faza kıyasla artış gösteren (Tip 1) kontrastlanma mevcut. Hastanın patolojik tanısı papillömatöz değişiklikler olarak sonuçlanmış.

OLGU 11.

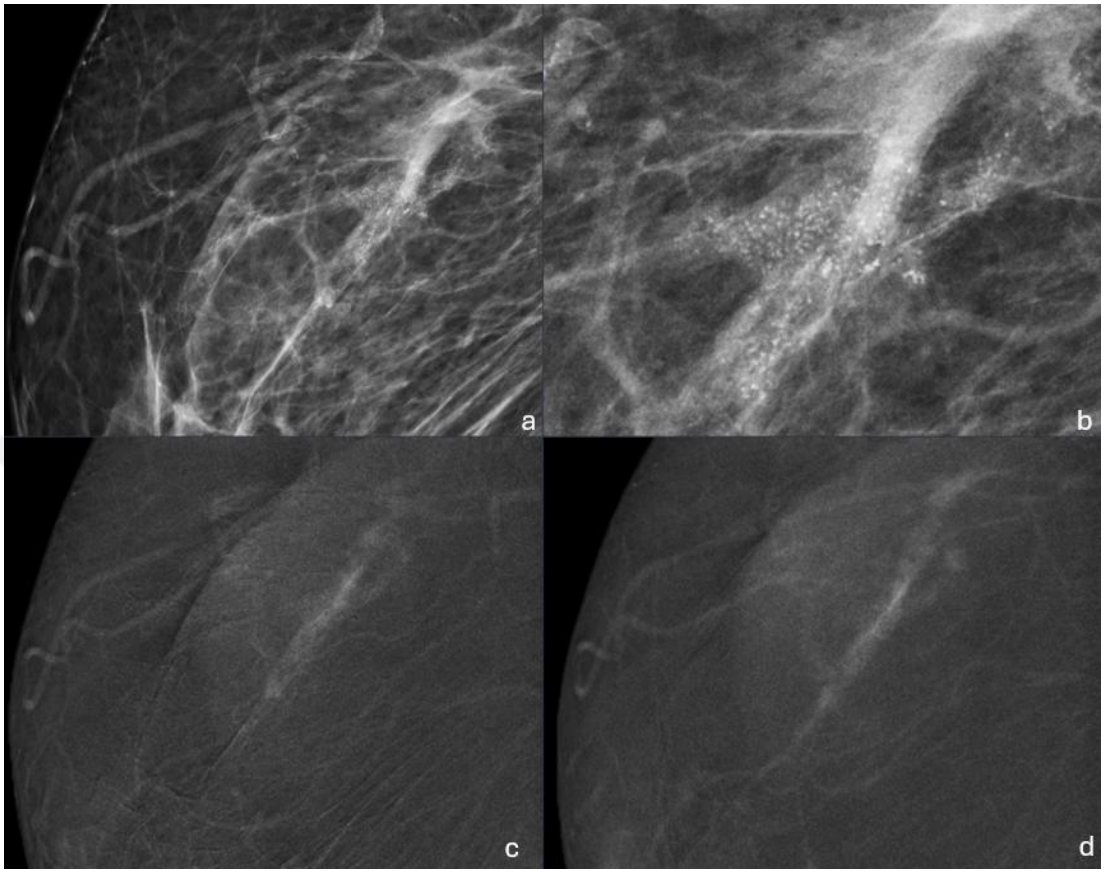

Resim 32. 71 yaş kadın hastanın düşük enerjili MLO görüntüsünde **(a)** ve aynı görüntüye ait büyütülmüş resimde **(b)** ince pleomorfik morfolojide, segmental dağılımda kuşkulu kalsifikasyonlar izlenmekte. Rekombine erken faz **(c)** ve rekombine geç faz **(d)** MLO görüntülerde kalsifikasyon lojundan taşan özellikte, heterojen paternde, orta yoğunlukta ve erken faz ve geç fazda benzer yoğunlukta (Tip 2) kontrastlanma mevcut. Hasta histopatolojik örnekleme sonucu İLK tanısı almıştı.

OLGU 12.

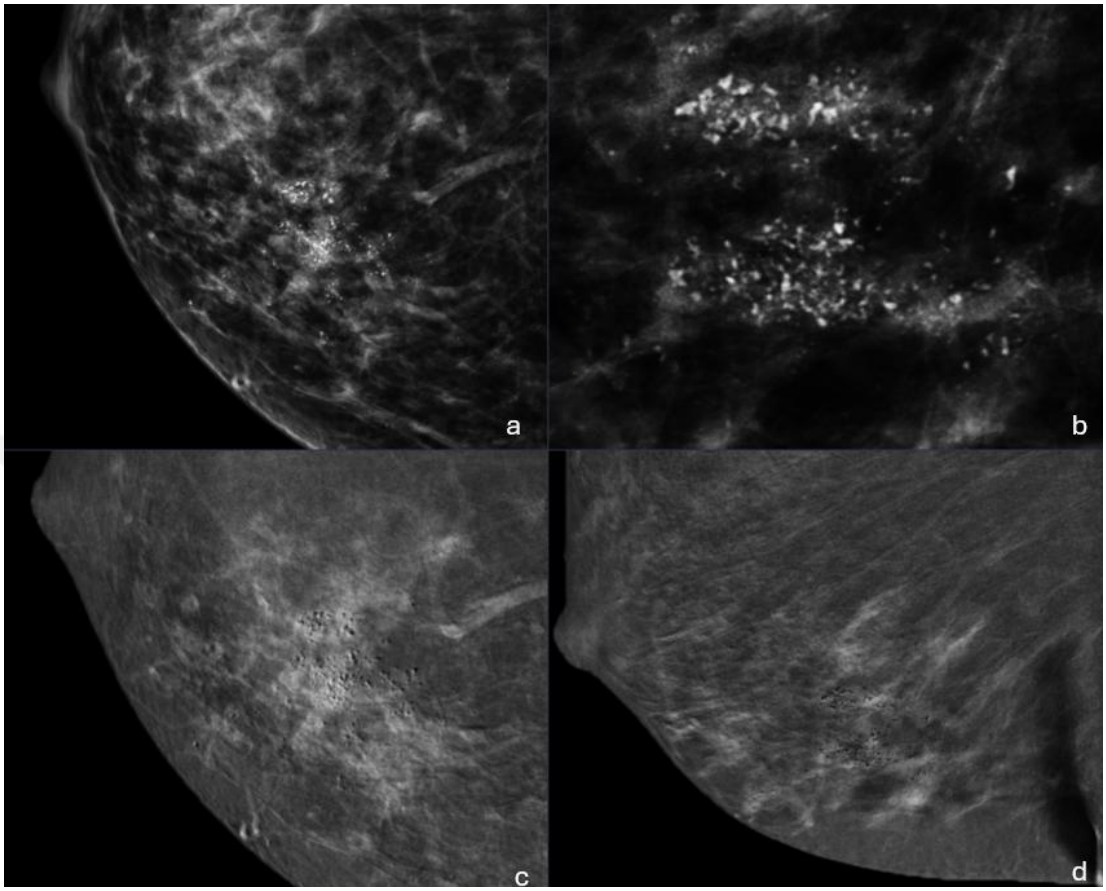

Resim 33. 48 yaş kadın hastanın düşük enerjili MLO görüntüsünde **(a)** ve aynı görüntüye ait büyütülmüş resimde **(b)** kaba heterojen morfolojide, gruplaşan dağılımda kuşkulu kalsifikasyonlar mevcut. Rekombine erken faz CC **(c)** ve rekombine geç faz MLO **(d)** görüntülerde kalsifikasyon lojundan taşan özellikte, heterojen paternde, yüksek yoğunlukta ve erken fazda daha yoğun ve geç fazda azalan (Tip 3) kontrastlanma izlenmekte. Hastanın patolojik sonucu orta dereceli DKİS olarak sonuçlanmıştı.

V. TARTIŞMA

5.1. Düşük Enerjili Görüntülerde Kalsifikasyonların Bulguları

Dijital mamografi eşleniği olarak kabul edilen düşük enerjili görüntülerde morfolojilerine göre kalsifikasyonları analiz ettiğimizde; amorf kalsifikasyonların %16,1'i, kaba heterojenlerin %41,2'si, ince pleomorfiklerin %45,6'sı, ince çizgisel-ince çizgisel dallananların %90'ı maligndi. BI-RADS atlasına (3) kıyasla kaba heterojen morfolojideki kalsifikasyonlarımızın malignite oranı daha yüksekti. Bu grup dışında diğer oranların atlas ile benzer olduğu söylenebilir.

Dağılımlarına göre kalsifikasyonları analiz ettiğimizde; difüz kalsifikasyonların %7,7'si, bölgesellerin %40'ı, gruplaşanların %27,7'si, çizgisellerin %14,3'ü, segmentallerin %61,7'si maligndi. Difüz dağılımlı kalsifikasyonlarda malignite oranı BI-RADS atlasında sıfırdı. Bizim difüz dağılımda kalsifikasyonları bulunan malign tek hastamızda kalsifikasyonların da bulunduğu kitle dışı kontrastlanma gösteren odaktan tru cut biyopsi ile İDK tanısı mevcuttu ve bu sebeple malign gruba dahil edildi ancak bu hastada diğer kadranlara ait histopatolojik tanı olmadığı için difüz benign kalsifikasyonlar ile malign değişikliklerin birbirinden bağımsız şekilde süperpoze olma ihtimali de mevcut. Bölgesel kalsifikasyonlardaki malignite oranımız da atlasa göre daha yüksekti ancak bu gruptaki hasta sayımız oldukça azdı. Çizgisel dağılımdaki malignite oranının düşük olması ise çalışmamızdaki dikkat çeken bir diğer noktaydı. BI-RADS atlasında bu grup için malignite oranı %60'ı iken bizim çalışmamızda oran %14,3 saptandı. Hasta sayımızın az olması verimizin yanıltıcı olabileceğini düşündürdü. Çizgisel dağılımdaki 6 benign hastadan üçü duktusla ilgili benign patolojiler, birisi papillom diğer ikisi ise eski incelemeleriyle kıyasladığımızda stabil olduğu için benign kabul edilen olgulardı.

Morfoloji ve dağılıma göre oluşturulan grupların analizinde; düşük riskli grubun %23,4'ü, orta riskli grubun %52,5'i, yüksek riskli grubun %88,9'u maligndi. Yüksek riskli olup patolojisi benign sonuçlanan tek hastada patolojik tanı duktal hiperplaziydi. Benign de olsa duktusu ilgilendiren bir patoloji olması ince çizgisel-ince çizgisel dallanan morfolojide ve çizgisel dağılımda olmasını açıklamaktadır.

5.2. Rekombine Görüntülerde Kontrastlanma Bulguları

Çalışmamızda malign olup kontrastlanmayan tek bir hasta mevcuttu ve tanısı orta dereceli DKİS'idi. Kontrastlanma yoğunluğu arttıkça grupların kendi içlerinde malign hasta sayısının ve oranının arttığı izlendi (Tablo 7) (Şekil 7). Kontrastlanma bulgusu maligniteyi değerlendirmede istatiksel olarak anlamlı bir bulgu olarak saptandı. Özellikle kontrastlanmayan grup ve yüksek yoğunlukta kontrastlanan grupla patolojik tanı arasında istatiksel ilişki belirgindi. Düşük ve orta yoğunlukta kontrastlanma ise istatiksel olarak tek başlarına anlamlı katkıda bulunmadı.

Düşük kontrastlanmayı ve kontrastlanmamayı benign lehine aldığımız birincil analiz ve sadece kontrastlanmamayı benign lehine aldığımız ikincil analizlerde; ikincil analizde çok daha yüksek bir duyarlılık elde edildiğini gördük. Bu KM'nin malign hastaları kaçırma olasılığının diğer bir değişle yalancı negatiflik olasılığının çok düşük olduğu anlamına gelmektedir. Ancak ikincil analizde düşük kontrastlananları da malign lehine gruba dahil ettiğimizde özgüllük ciddi bir düşüş gösterdi, yanlış pozitif tahmin oranı arttı. PPD azalması da ikincil analizde kontrastlanma bulgusunun maligniteyi tespitinde güvenilirliğinin azaldığını gösterdi. Ancak NPD artışı bir lezyonun kontraslanmaması durumunda KM'nin %97,4 ile maligniteyi ekarte edebildiği anlamına gelmektedir. Düşük kontrastlanma veya kontrastlanmama benignite bulgusu sayılırsa hem malignite hem benignite tespitinde KM daha dengeli ve daha tutarlı bir performans göstermektedir. Yoğunluktan bağımsız sadece kontrastlanma varlığını malignite şüphesi olarak kabul edersek KM %98,2 duyarlılık ile malign hastaları kaçırma ihtimalini neredeyse tamamen ortadan

kaldırmaktadır. Buna karşılık bazı hastalarda malignite lehine yanlış bulgu göstermektedir. Meme kanseri açısından değerlendirdiğimizde hastanın tanı almaması mortalite ile seyredebileceği için öncelikli amaç tanıyı atlamamak olmalıdır. Yanlış pozitif hastalar gereksiz biyopsi ile karşı karşıya kalabilir ancak bu mortalite artışı riskine kıyasla göz ardı edilebilir. Gereksiz biyopsi hasta için stres faktörü olması yanı sıra meme biyopsilerinde oran çok düşük olmakla birlikte kanama ve infeksiyon gibi komplikasyonları olabilir. KM'nin NPD'i oldukça yüksek olduğu için bu gruptaki bazı hastaların gereksiz biyopsi işlemi de önlenebilir. Teorik veri bunu desteklemekle beraber literatürde ve günlük uygulamada kontrastlanma olmasa bile düşük enerjili görüntüdeki morfoloji ve dağılım yüksek şüpheliyse biyopsi yapılmasını önerilmektedir (77,78). Düşük yoğunlukta kontrastlanmanın bazı hastalarda arka plan kontrastlanması ile de karışabilmesi bulgularımızı yanıltmış olabilir. Çalışmamızın kalitatif olması da düşük ve orta yoğunlukta grup arasındaki sınıflandırmayı keskin sınırlarla ayıramamız bir diğer olası kısıtlılık sebebidir.

Kitle dışı kuşkulu kalsifikasyonlara ait, kontrastlanmamanın benignite bulgusu, kontrastlanmanın malignite bulgusu kabul edildiği çeşitli çalışmalarda;

Cheung ve ark.'na ait 59 hastalık çalışmada KM'nin duyarlılığı %90,9, özgüllüğü %83,78, PPD %76,92, NPD %93,94, acc ise %86,4'idi (79). 94 olgu içeren bir başka çalışmalarında ise duyarlılık %88,89, özgüllük %86,56, PPD %72,72, NPD %95.08 ve acc %87,24 bulundu (80).

Houben ve ark.'nın 147 hasta içeren çalışmalarında KM'nin duyarlılığı %93,8, özgüllüğü %36,6, PPD %54, NPD %88,2'idi. Bu çalışmadaki duyarlılığın yüksek olmasına karşın özgüllük düşüklüğü bizim çalışmamızla benzer bir özellikti (78).

Depretto ve ark.'na ait yakın tarihte yayınlanan 184 hastalık çalışmada duyarlılık %70, özgüllük %85, PPD %82, NPD %76 olarak hesaplandı (81).

Nicosia ve ark. 101 olguda %80 duyarlılık, %85,9 özgüllük, %70,6 PPD, %91 NPD, %84,2 acc saptadılar. Aynı çalışmada bizim çalışmamıza benzer şekilde kontrastlanma olmayışını ve düşük kontrastlanmayı benign lehine ve

orta ve yüksek kontrastlanmayı malign lehine kabul eden birincil bir analiz mevcuttu ve duyarlılık %53,3, özgüllük %95,8, PPD %84,2, NPD %82,9, acc %83,2 bulundu. Bize benzer şekilde sadece kontrastlanma varlığı ve yokluğunu değerlendirmek duyarlılığı arttırırken özgüllüğü düşürdü. (82).

Shetat ve ark.'nın 180 kitle dışı kalsifikasyon içeren çalışmalarında invaziv tüm lezyonlar kontrastlanma gösterdi ve benign lezyonların tamamı kontrastlanma göstermedi. İn situ karsinomlarda çeşitli dağılımlar mevcuttu (83).

Luczynska ve ark.'na ait çalışmada 26 olgudaki kitle dışı kuşkulu kalsifikasyonlardan 17'si malign, 9'u benignди. Tüm malign lezyonlar çeşitli derecelerde kontrastlanma gösterdi. Duyarlılık %100'dü. İn sitü karsinomların tamamı ve bir benign lezyon düşük yoğunlukta olmak üzere kontrastlandı. Kalan tüm benign lezyonlar ise kontrastlanma göstermedi (84).

Tablo 22. Çeşitli kitle dışı kalsifikasyonlara ait çalışmalarda KM rekombine görüntülere ait duyarlılık özgüllük, PPD, NPD ve acc

%	Duyarlılık	Özgüllük	PPD	NPD	acc
Bizim çalışmamız birincil analiz*	79,6	80,8	74,1	85,1	80,3
Bizim çalışmamız ikincil analiz	98,2	47,4	56,4	97,4	68,2
Cheung ve ark. (2016) (59)	90,9	83,78	76,92	93,94	86,4
Cheung ve ark. (2021) (99)	88,89	86,56	72,72	95.08	87,24
Houben ve ark. (2019) (147)	93.8	36.6	54	88.2	
Depretto ve ark. (2024) (184)	70	85	82	76	
Nicosia ve ark. (2023) birincil analiz* (101)	53,3	95,8	84,2	82,9	83,2
Nicosia ve ark. (2023) ikincil analiz	80	85,9	70,6	91	84,2

* Birincil analiz: Kontrastlanma göstermeyen+düşük kontrastlanma benignite lehine, orta ve yüksek yoğunlukta kontrastlanma malignite lehine

İkincil Analiz ve diğer çalışmalar: Kontrastlanma göstermemek benignite, kontrastlanma malignite lehine

Çalışmamız ile diğer kitle dışı kalsifikasyonlara ait çalışmalar karşılaştırıldığında (Tablo 22) ikincil analizimizdeki duyarlılık ve NPD şu ana kadar yapılmış çalışmalar arasında en yüksek değere sahipti. %98,2'ye ulaşan duyarlılık ile düşük enerjili görüntü bulguları dikkate alınmaksızın bile neredeyse malign hastaların hemen hiçbiri kaçırılmamış oldu. Düşük enerjili görüntüdeki morfoloji ve dağılım bulgularıyla birlikte değerlendirildiğinde malign olup kontrastlanma göstermeyen ve duyarlılığı düşüren tek hastamızda da histopatolojik örnekleme yoluna gitmiştik. Bu verilerle düşük enerjili ve rekombine görüntü birlikte kullanıldığında KM'nin %100 duyarlılık gösterdiğini söyleyebiliriz. Çalışmaların büyük çoğunluğunda bizimki kadar olmasa da NPD yüksek bulunmuştu. KM'nin, örneklemesi kitlesel meme lezyonlarına kıyasla nispeten daha zor olan kuşkulu kalsifikasyonlarda gereksiz biyopsiyi önleme konusunda önemli bir görüntüleme yöntemi olduğunu desteklemektedir.

Kitle dışı kalsifikasyonlara ait KM çalışması literatürde az sayıdadır. Kitle veya kitle dışı, kalsifikasyon içeren veya içermeyen çeşitli tiplerde lezyonları barındıran ve kontrastlanma yoğunluğunu derecelendiren birkaç adet KM çalışmasında:

Rudnicki ve ark. çeşitli lezyonları içeren çalışmalarında KM'de kontrastlanma yoğunluğunu ölçmek amacıyla kantitatif ölçümler yaptılar ve invaziv kanserler ile benign lezyonlar arasında anlamlı kontrastlanma yoğunluğu farkı elde ettiler ancak in situ lezyonları ayırmak için istatiksel olarak anlamlı bulgular saptamadılar (85). Rudnicki ve ark. 107 olguluk diğer çalışmalarında da benzer şekilde benign lezyonlarda çoğunlukla düşük veya orta, malign lezyonlarda çoğunlukla yüksek yoğunlukta kontrastlanma gördüler (86). Bizim çalışmamız kalitatif olmakla beraber benzer sonuçlara ulaşıldığını söyleyebiliriz.

Deng ve ark. da benzer şekilde kantitatif ölçümlerle malign lezyonların benign lezyonlara kıyasla daha yüksek yoğunlukta kontrastlandığı sonucuna ulaştılar ancak invaziv-in situ ayrımı için bir yorumda bulunmadılar. Bu çalışmada aynı zamanda kontrastlanma yoğunluğu için cut-off değeri hesaplandı (87).

Kamal ve ark. 46 kitle dışı kontrastlanan lezyonda kontrastlanma yoğunluğunu düşük ve yoğun olarak iki gruba ayırdılar ve benign lezyonların çoğunun (%79,2) hafif, malign lezyonların çoğunun (%86,4) yoğun kontrastlandığını söylediler. Bu oranlar bizim çalışmamızla büyük oranda benzerdi ancak bu çalışmadaki 46 olgunun sadece 13'ü kitle dışı kalsifikasyondu (88).

Chi ve ark. çalışmalarında BI-RADS 4 kategorideki lezyonlarda %2-95 arası değişen malignite oranı olduğunu, farklı derecelendirmeler yapılabildiğini vurguladılar ve BI-RADS 3 ve 4 lezyonları içeren 312 lezyonluk çalışmalarında kontrastlanan lezyonları, arka plan kontrastlanmasını da göz önünde bulundurarak 3'e ayırdılar. Arka plan ile benzer olanlara hafif kontrastlanma, arka plandan daha fazla olanlara orta yoğunlukta kontrastlanma, arka plandan belirgin derecede yüksek olanlara ise yüksek kontrastlanma olarak isim verdiler. Kontrastlanma yoğunluğu ile patoloji arasında orta dereceli korelasyon görüldü. Ayrıca bu çalışmada BI-RADS ile kontrastlanma yoğunluğunu ve kontrastlanma paternini birleştirerek bir sınıflama oluşturdular. Minimum skorun 3 maksimum skorun 10 olduğu ve BaC ismini verdikleri bu skorlamada en iyi cut off değeri 7 kabul edildi ve sensitivite %69,46, spesifite %87,16, PPD %91, NPD %60,5 bulundu. AUC değerleri KM'nin 0,790 BI-RADS'ın 0,814 ve skorlama sistemlerinin 0,858 bulundu. Bizim çalışmamızda AUC, KM birincil analizde 0,80, ikincil analizde 0,73, düşük enerjili görüntülerde ise 0,67'idi. Bu çalışmada iki görüntünün birleştirilmesi AUC değerini arttırdı. Biz iki görüntüyü birleştiren bir analiz yapmadık ancak bu çalışmadaki bulgular iki görüntünün birlikte kullanılmasının başarıyı arttıracağı yönündeki tezimizi desteklemektedir. Örnek çalışmada kontrastlanmanın tek başına sensitivitesi %50,74 ile oldukça düşük bulundu ancak bunun sebebi kontrastlanma göstermeyen lezyonların dahil edilmemesi olabilir. Düşük enerjili görüntüler ile rekombine görüntüleri birleştirerek yeni bir sınıflama oluşturmasıyla orijinal bir çalışmadır ancak hem kitle hem kitle dışı lezyonları içermektedir ve kontrastlanma göstermeyen lezyonlar çalışmaya dahil edilmemiştir (89).

Bazzochi ve ark. 64 hastada sadece kitle dışı kalsifikasyonlar için MRG'nin duyarlılığını %80, özgüllüğünü %79, PPD'ini %86, NPD'ini %71 ve acc %80 hesapladılar (90). Bizim ikincil analizimizle kıyaslandığında MRG'nin duyarlılığı KM'ye kıyasla oldukça düşük kalmaktadır, birincil analizimiz ile ise benzer değerler saptandı.

2016 yılına ait bir metaanalizde kontrastlanma varlığı/yokluğunu değerlendiren çalışmalarda MRG'nin ortalama duyarlılığı %92, özgüllüğü %75, PPD'i %78, NPD'i %93 bulundu. Ancak bu metaanalizde bazı çalışmalarda kalsifikasyonların kitle ile ilişkili olup olmadığı belirtilmemişti. Kitle ile ilişkili lezyonların tanısal özelliklerinin kitle dışı lezyonlara kıyasla daha belirgin olması olasıdır. Bu çalışmada BI-RADS sınıflarına göre ise BI-RADS 3 ve 5 lezyonlarda tanı için yeterli olmadığı ancak BI-RADS 4 lezyonlarda kullanılabileceği ve kontrastlanmamanın maligniteyi dışlama amaçlı değerlendirilebileceği sonucuna varıldı (91).

Taşkın ve ark. 444 kuşkulu kalsifikasyon içeren MRG çalışmalarında 325 hastada kontrastlanma tespit ettiler. İnvaziv karsinomların tamamında, in situ karsinomların %87,9'unda kontrastlanma mevcuttu. 8 in situ karsinomda ise yalancı negatiflik oluştu (%4,76). Bunlardan birisi yüksek dereceli diğerleri ise orta-düşük dereceliydi. MRG'nin mamografide tespit edilmiş kuşkulu kalsifikasyonları değerlendirmede sensitivite, spesifite, PPD ve NPD değerleri sırasıyla %95,2, %40,2, %49,2, %93,3 bulundu (92). Bu bulgular bizim ikincil analizimiz ile oldukça benzerdir ancak bizim çalışmamızda duyarlılık bir miktar daha yüksektir.

MRG'nin doku fonksiyonunu ve neoanjiogenezi değerlendirmede başarısı yadsınamaz bir gerçektir ve KM fikrinin temelini oluşturmaktadır. KM'nin kitle dışı kuşkulu kalsifikasyonları değerlendirmede MRG'ye en önemli üstünlüğü morfoloji ve dağılımı değerlendirdiğimiz düşük enerjili görüntünün hemen üzerine fonksiyonel bilgiyi örtüşür şekilde eklemesidir. MRG de ise kalsifikasyonları görmek mümkün olmayıp sadece doku fonksiyonu yorumlanabilir. Değerlendirme için dijital mamografiyle beraber inceleme gerekir ve iki ayrı görüntüleme yönteminde MRG'de pron, mamografide ayakta

iki farklı pozisyonda inceleme yapmak üç boyutlu yaklaşımı ve anatomik olarak kalsifikasyonlarla kontrastlanmayı eşleştirmeyi zorlaştırabilir. Ayrıca MRG'nin daha uzun sürede elde olunması, nispeten zor ulaşılabilirliği, hastalar tarafından tolere edilebilirliğinin düşük olması ve yüksek maliyeti bu hasta grubunda alternatif yöntem gerekliliğini desteklemektedir. Hobbs ve ark. çalışmalarında hastaların KM'yi MRG'ye kıyasla daha hızlı olması, daha az gürültülü bir görüntüleme yöntemi olması ve daha konforlu olması sebebiyle daha çok tercih ettiklerini ve hastalarda daha az anksiyeteye sebep olduğunu belirtmişler (93).

Bir diğer rekombine görüntü bulgusu olan kontrastlanma paternini değerlendirdiğimizde (Tablo 11); hastalarımızın çoğu heterojen paternde kontrastlanma gösterdi. Paternler ile patoloji arasında p>0,05 olup (p=0,0648) anlamlı istatiksel ilişki saptanmadı ancak p<0,1 olduğu için ılımlı bir ilişki olabileceğini düşünüldü. Özellikle heterojen kontrastlanma paterni olan hastalarda malign grubun daha belirgin olduğu ve homojen kontrastlananların yarısından fazlasının benign lezyonlar olduğu görüldü. Chi ve ark. ve Kamal ve ark. da çalışmalarında heterojen kontrastlanan lezyonların malign olma ihtimalini, homojen kontrastlanan lezyonların benign olma ihtimalini daha fazla bulmuştu (88,89).

5.3. Düşük enerjili ve Rekombine Görüntülerin Kıyaslanması

Düşük enerjili görüntüdeki morfoloji ve dağılıma ait oluşturulan yeni grupların performasını değerlendirdiğimiz analiz ile rekombine görüntülerin kıyaslanmasında; tek başına rekombine görüntülerin duyarlılığı ve NPD ikincil analizde daha belirgin şekilde olmak üzere her iki analizde de düşük enerjili görüntülere kıyasla yüksektir. Rekombine görüntüde yapılan birincil analize ait özgüllük ve PPD'de düşük enerjili görüntülere kıyasla yüksektir. İkincil analizde ise bu değerler düşük enerjili görüntülere kıyasla daha düşüktür. Acc ise her iki rekombine analizde düşük enerjili görüntüye kıyasla yüksektir (Tablo 23). Bu değerler kıyaslanırken KM'ye ait standart mamografi eşleniği olan düşük enerjili görüntü ve rekombine görüntü birbirleriyle kıyaslanmıştır ancak KM her

iki görüntüyü de içerdiği için bulguların birlikte değerlendirilmesinin tüm değerleri iyi yönde belirgin arttıracağı ön görülebilir. ROC eğrilerinde de acc ile benzer şekilde rekombine görüntülerin AUC değeri düşük enerjili görüntüden yüksektir (Şekil 8).

Tablo 23. Düşük enerjili görüntüler ile rekombine görüntülere ait duyarlılık**,** özgüllük, PPD, NPD ve acc

%	Duyarlılık	Özgüllük	PPD	NPD	acc
Düşük Enerjili Görüntü	72,2	62,8	57,3	76,5	66,7
Rekombine Görüntü Birincil Analiz	79,6	80,8	74,1	85,1	80,3
Rekombine Görüntü İkincil Analiz	98,2	47,4	56,4	97,4	68,2

Düşük Enerjili Görüntü: Morfoloji ve dağılıma göre oluşturulan yeni gruplarda düşük riskli grup benignite, orta ve yüksek riskli grup malignite lehine

Rekombine Görüntü Birincil analiz: Kontrastlanma göstermemek+düşük kontrastlanma benignite lehine, orta ve yüksek yoğunlukta kontrastlanma malignite lehine

Rekombine Görüntü İkincil Analiz: Kontrastlanma göstermemek benignite, kontrastlanma malignite lehine

Long ve ark. düşük enerjili ve rekombine görüntüleri ayrı olarak gözlemcilere değerlendirttikleri çalışmalarında bizim çalışmamıza benzer şekilde kalsifikasyonları morfoloji ve dağılıma göre yüksek ve düşük riskli iki gruba ayırdılar. Gözlemcilerin yüksek riskli grupta sadece düşük enerjili ve düşük enerjili+rekombine görüntüler arasında anlamlı performans farkı göstermediğini gördüler ancak düşük riskli grupta rekombine görüntülerle beraber yanlış tanı oranı düştü, PPD daha yüksek bulundu (94).

5.4. Kontrastlı Mamografi ile Patolojik Boyutun Kıyaslanması

Çalışmamızda rekombine görüntüler düşük enerjili görüntülere kıyasla daha düşük ortalama fark ile ve daha yüksek korelasyon katsayısı ile (r=0,879, r=0,733 ve +4,45 mm, -4,75 mm) daha başarılı performans sergiledi. Kontrastlanma, boyutu olduğundan abartarak gösterdi. İki görüntü arasında anlamlı fark göstermeyen 3 hastayı çıkardığımızda rekombine görüntülerin

düşük enerjili görüntülere üstünlüğü belirginleşti (+3.18 mm, -7.65 mm). Taşan kontrastlanma gösteren hastalar ‘’Patolojik doku düşük enerjili görüntüde izlenenden daha geniş olabilir mi?’’ tezimizi değerlendirmek için önemliydi. Bu grupta da rekombine görüntülerin r değeri düşük enerjililere kıyasla yüksek bulunmuş olup (r=0,822, r=0,825) taşan tipteki hastaların korelasyonu daha fazladır. Ayrıca bu grupta düşük enerjili görüntüler ile patoloji arasında istatiksel olarak anlamlı derecede farklılık gözlendi (Tablo 15).

Chueug ve ark. 18 hastanın patolojik sonucunu içeren çalışmalarında düşük enerjili görüntülerde patolojiye göre 4,2 mm daha yüksek ortalama fark buldu. Rekombine görüntüler ise patolojiye kıyasla 0,5 mm daha yüksek ölçüm yaptı (79). Rekombine görüntülerin düşük enerjili görüntülere kıyasla daha yakın ölçüm vermesi bizim çalışmamızla benzerdir ancak bizim ortalama farkımız daha yüksekti.

Houben ve ark. çalışmalarında Cheung’un tam tersi şekilde düşük enerjili görüntülerinde ortalama farkı 0,3 mm buldu ancak rekombine görüntüler 4,5 mm daha yüksek ölçüm yaptı. Ölçüm farklarının cerrahın yaklaşımı açısından anlamlı değişiklik yaratmayacağını vurguladılar (78). Rekombine görüntülerin boyutu patolojiden ortalama 4,5 mm büyük göstermesi açısından çalışmamız Houben ve ark. ile benzer olmakla beraber bizim düşük enerjili görüntülerimizin performansı rekombine görüntülere kıyasla daha kötüydü ve boyutu olduğundan düşük gösterdi.

Sadece kitle dışı kuşkulu kalsifikasyonları içeren, boyutsal anlamda KM ve patolojiyi kıyaslayan başka çalışma bildiğimiz kadarıyla mevcut değil. Ancak çeşitli lezyonları KM’de değerlendiren veya MRG ile KM’yi çeşitli lezyonlarda patolojiyle kıyaslayan çeşitli çalışmalar mevcut.

Luczynska ve ark. kitle ve kitle dışı çeşitli lezyonları içeren iki çalışmalarında da hem düşük enerjili hem de rekombine görüntülerin boyutu arttırdığını tespit etti. Rekombine görüntülerin performansı daha başarılıydı. Ortama fark düşük enerjili görüntülerde de 2,38 mm ve 3,3 mm iken rekombine görüntülerde 2,29 mm ve 3 mm idi (84,95).

Patel ve ark. 88 hastada sırasıyla mamografi, USG ve KM için ortalama farkı -1,3 mm, -2,8 mm ve 2,9 mm, korelasyon katsayılarını ise 0,598, 0,639 ve 0,859 buldu. USG ve mamografi boyutları patolojiye göre daha düşüktü, KM ise daha yüksekti (96). Düşük enerjili görüntülerin yani mamografinin ortalama farkının patolojiden düşük olması ve korelasyon katsayısı ile bizim çalışmamızla benzerdir. Bu çalışmada iki ayrı istatiksel analiz yöntemi arasında kısmi uyumsuzluk olduğunu söyleyebiliriz. Ortalama fark olarak düşük enerjili görüntüler daha başarılı gibi görünse de KM'nin yani rekombine görüntülerin korelasyon katsayısı çok daha yüksekti.

Fallenberg ve ark. çeşitli lezyonları içeren çalışmalarında mamografininin patolojiden ortalama farkını -0,6 mm, KM'nin ise 0,6 mm buldu. Korelasyon katsayısı KM için 0,72, MG için 0,64 idi. Bizim çalışmamızda ise bu değerler 0,879 ve 0,733 ile daha yüksekti. Ancak farklılığın sebebi mamografi ve KM'nin iki ayrı seansta elde edilmiş olması olabilir. Buna rağmen KM korelasyonu daha yüksekti (97).

Fallenberg ve ark. diğer çalışmalarında 59 hastada MRG ile KM'nin patolojik boyutu belirlemedeki performansı arasında istatiksel olarak anlamlı farklılık bulmadı ve ikisini de başarılı olarak değerlendirdi. Ancak KM'nin korelasyonu istatiksel olarak minimal de olsa daha yüksekti. Düşük enerjili görüntüler ve MRG, patoloji ve KM'ye göre daha düşük ölçümler yaptı (98).

Xing ve ark. çeşitli lezyonları içeren çalışmalarında KM ile patoloji arasında ortalama farkı −0,01 mm ve MRG ile −0,55 mm tespit etti. İki yöntem de patolojiden daha düşük ölçümler yaptı. Korelasyon analizinde KM'de r =0,771, MRG'de r =0,774 saptandı. İstatiksel olarak anlamlı farklılık göstermemekle beraber MRG'nin korelasyonu minimal daha yüksekti (99). Bizim çalışmamızda ise rekombine görüntülerde r= 0,879 değeri ile her ikisinden de daha korele bulundu.

Lobbes ve ark.'nın çalışmalarında ortalama fark KM'de 0,03 mm, MRG'de ise 2,12 mm ölçülmüştür. MRG boyutu abartılı göstermekteydi ve r >0,9'idi (100). Bir başka çalışmada ise KM ile patoloji farkını 1,4 mm buldular (101).

Nicosia ve ark. 160 hastada ortalama farkı KM'de 0,16 mm MRG'de 0,43 mm buldu. USG ve düşük enerjili görüntülere kıyasla KM ve MRG belirgin başarılıydı. MRG ile KM arasında istatiksel anlamlı fark saptanmadı ancak KM'nin ortalama farkı daha küçüktü (102).

Bazzochi ve ark. MRG'nin kitle ve kitle dışı kalsifikasyonlardaki performansını değerlendirdikleri çalışmalarında ortalama farkı dijital mamografi ve patoloji arasında 3,91 mm ve MRG ile patoloji arasında 7,33 mm buldular ve MRG'nin ameliyat öncesi değerlendirmede boyutu öngörmede yetersiz kalacağı kanısına vardılar (90). Bu çalışmadaki ortalama fark, çalışma kitle eşlik eden kalsifikasyonları da içermesine rağmen yukarıda bahsedilen tüm lezyonları içeren MRG çalışmalarına kıyasla en yüksek olanıydı. Sadece kitle dışı kalsifikasyonları içeren bir çalışmada ortalama farkın MRG'de daha da yüksek olması beklenebilir.

Çalışmalarda çeşitli farklılıklar bulunmakla beraber kitle dışı kalsifikasyonlar ile diğer tüm meme lezyonlarını içeren çalışmaları beraber değerlendirdiğimizde tümünde rekombine görüntüler boyutu patolojiden uzun veya büyük oranda patolojiye yakın göstermektedir. KM'nin boyutu abartmasının sebebi kontrast maddenin vasküler yapılardaki artmış geçirgenlik sebebiyle çevre dokuya kaçış göstermesiyle ve çekim sırasında uygulanan kompresyonun da bu kaçışı ve dokuları yayarak çapı arttırmasıyla açıklanabilir. Çeşitli lezyonları içeren bazı çalışmalarda düşük enerjili görüntülerin de boyutu olduğundan büyük gösterdiği görülmektedir. Bunu da çekim sırasında uygulanan kompresyonun kalsifikasyonların yayılmasına neden olmasına bağlamaktadırlar. Ancak bizim çalışmamızda bu tezin aksine düşük enerjili görüntüler boyutu patolojiye kıyasla olduğundan küçük göstermektedir. Bu da meme korucuyu cerrahi yapılacak olgularda sadece mamografik görüntünün ve mikrokalsifikasyonların dağılımının baz alınması cerrahi sınır pozitifliğini arttırır tezimizi desteklemektedir. Kanser özelinde bakıldığında meme koruyucu cerrahide rezidü doku bırakmaktansa daha geniş bir eksizyon yapmak daha tercih edilebilir olmalıdır. Fazla ya da az göstermesinden bağımsız olarak bakarsak Houben ve ark. dışında tüm çalışmalarda rekombine görüntüler patoloji ile daha koreledir. MRG ile KM

kıyaslamasında ise KM bazı çalışmalarda daha başarılı boyutsal performans gösterse de genel kanı ikisi arasında anlamlı farklılık bulunmadığıdır. Ancak bu çalışmalar kitle ve kitle dışı, kalsifikasyon ve kalsifikasyon dışı tüm lezyonları beraber içermektedir. Sadece kitle dışı kalsifikasyonları ayrı olarak MRG ve KM'de kıyaslayan çalışma bildiğimiz kadarıyla yoktur.

5.5. İnvaziv ve İn Situ Karsinomların Kıyaslanması

Çalışmamızda invaziv ve in situ karsinomların kontrastlanma yoğunlukları arasında anlamlı istatiksel ilişki görülmedi. Tezimiz invaziv karsinomların in situ karsinomlara kıyasla daha yüksek yoğunlukta kontrastlanma göstermesi lehineydi. İn situ karsinomlu 1 hasta hariç tüm invaziv ve in situ hastalar kontrastlandı ancak çeşitli yoğunluklardaydı. İnvaziv karsinomlardan 4'ü düşük, 6'sı orta, 15'i yüksek kontrastlanma gösterdi. İn situ karsinomlardan 6'sı düşük, 8'i orta ve 14'ü yüksek kontrastlanma gösterdi.

Shetat ve ark.'nın çalışmalarında 25 lezyon invaziv kanser iken 110 lezyon in situ karsinomdu. Histopatolojik olarak 22'si düşük, 11'i orta, 77'si yüksek dereceliydi. İnvaziv karsinomların hepsi kontrastlanma gösterdi bu yönüyle bizim çalışmamıza benzerdi ancak kontrastlanmayan DKİS'ların sayısının yüksek olması bizim sonucumuz ile uyumsuzdu. Bu çalışmada kontrastlanma yoğunluğu derecelendirilmemişti ve invaziv-in situ ayrımı için hesaplama yapılmamıştı. Düşük dereceli DKİS'ların hiçbiri, 5 orta dereceli DKİS ve yüksek dereceli DKİS'lardan 1'i kontrastlanma göstermedi. Yüksek dereceli DKİS saptamada veya invazivlik+yüksek dereceli DKİS saptamada başarılı sonuçlar elde ettiler. (83).

Cheung ve ark. çalışmalarında DKİS ve İDK'u karşılaştırdılar ve KM'nin invaziv kanseri tanısındaki performansını değerlendirdiler. 22 invaziv hastanın tamamı kontrastlandı. 27 DKİS'dan ise 18'i kontrastlanma gösterdi (80). Bir diğer çalışmalarında da 8 İDK'un tamamı ve 19 DKİS'dan 16'sı kontrastlandı (103).

Depretto ve ark. çalışmalarında 72 hasta DKİS iken 16 lezyon invaziv karsinomdu. 16 invaziv kanserin tamamı kontrastlandı. 6 düşük dereceli

DKİS'nun tamamı, 35 orta dereceli DKİS'nun 15'i ve 31 yüksek dereceli DKİS'in 5'i kontrastlanmadı. (81)

Houben ve ark çalışmalarında 33 lezyon DKİS iken 32 lezyon invazivdi. Tüm invaziv kanserlerin 27'si kontrastlanma gösterdi. DKİS'ların 27'si kontrastlanma gösterdi. 18 yüksek dereceli DKİS'dan 16'sı, 14 orta dereceli DKİS'dan 10'u ve tek vaka olan düşük dereceli DKİS kontrastlandı. Bu çalışmada invaziv ve in situ karsinomları ayırmada ve DKİS derece ayrımında KM'nin yetersiz olduğu sonucuna vardılar. (78).

Luczynska ve ark.'nın çeşitli meme lezyonlarını içeren çalışmaları 9'u İDK, 6'sı DKİS olmak üzere kitle dışı kalsifikasyonlar içermekteydi. İDK'lardan 3'ü düşük, 3'ü orta ve 3'ü yüksek yoğunlukta kontrastlanma gösterdi. DKİS'lardan 6'sı da düşük kontrastlanma gösterdi (84). Bizim çalışmamızla benzer şekilde invaziv ve in situ karsinomları kontrastlanma yoğunluğuna göre ayıran tek benzer çalışma bu çalışma olmakla beraber bu çalışma, genelinde kitle ile ilişkili lezyonları da içermekte ve kitle dışı kuşkulu kalsifikasyon olgusu sayıca azdır. DKİS'ların tamamının düşük kontrastlanma göstermesi invaziv-in situ ayrımı açısından iyi yönde bir veri olmakla beraber İDK'ların farklı yoğunluklarda kontrastlanması tutarsızlığa sebep olmaktadır. Çalışmanın tümüne baktığımızda ise invaziv kanserlerin çoğunun orta ve yüksek kontrastlanma göstermesi bizim çalışmamızla benzerdir ancak in situ karsinomların hiçbirinde yüksek kontrastlanma görülmemektedir.

Çalışmaların geneline bakıldığında bizim çalışmamız gibi invaziv ve in situ karsinomları ve in situ karsinomların derecelerini kendi içinde kontrastlanma yoğunluğuna göre ayıran kitle dışı kalsifikasyon çalışması mevcut değildir diyebiliriz. Çalışmalar genel olarak invaziv ve in situ vakaları içermekle birlikte sadece kontrastlanma varlığı/yokluğu değerlendirilmiş. Bizim çalışmamızda ise tüm invaziv ve bir hasta hariç in situ hastalarımızın tamamı kontrastlanma göstermişti. Sonuçlarımıza göre kontrastlanma varlığı invaziv-insitu ayrımı için yeterli bir veri değildir. Kontrastlanma yoğunluğu açısından bakıldığında invaziv karsinomların çoğunun yüksek kontrastlanma göstermesi tezimizi destekleyebilir ancak in situ grubun da yarısında yüksek yoğunlukta

kontrastlanma mevcuttu. Bu da yoğunluk ile invaziv/in situ arasında anlamlı istatiksel sonuç elde edememe mize neden oldu. Rudnicki ve ark. çalışmalarında invaziv ve in situ karsinomlara ait kontrastlanma yoğunluğunu kantitatif şekilde ölçtüler ve bu iki grup arasında anlamlı istatiksel ilişki bulmadılar. Bu çalışma çeşitli meme lezyonlarını içeren bir çalışmaydı (85).

Çalışmamızda istatiksel olarak kontrastlanma yoğunluğu ile DKİS histopatolojik derecesi arasında da anlamlı ilişki saptanmadı ancak yüksek histopatolojik derecelilerin %66,6'sı, düşük histopatolojik derecelilerin sadece %16,7si yüksek yoğunlukta kontrastlanma gösterdi. Yüksek dereceli olup düşük kontrastlanan hasta sayısı 1 (%20)'idi. İstatiksel olarak anlamlı ilişki saptanmasa bile yüksek derecelilerin yüksek kontrastlanma eğiliminin daha belirgin olduğunu söyleyebiliriz. Daha geniş gruplarla yapılacak çalışmalar daha sağlıklı sonuç verebilir.

5.6. Kontrastlanma Eğrisinin Değerlendirilmesi

Çalışmamızda kontrast madde uygulanmasından sonra erken ve geç dönemde alınan mamogramlardaki kontrastlanma dereceleri kıyaslanarak, MRG'dekine benzer bir yaklaşımla kontrast madde dinamiği yorumlandı. Benign lezyonların %82,6'sında tip 1 (persistan) eğri, malign lezyonların %44'ünde tip 2 (plato) ve tip 3 (yıkanma) eğri izlendi. Malign gruptaki olguların %56'sı da tip 1 eğri gösterdi ancak eğri tipleri açısından bakıldığında eğri tipi 2 ve 3 olanların büyük çoğunluğu (%72,7 ve %75) maligndi ve istatiksel açıdan anlamlı bulgular izlendi (p=0,019). İn situ ve invaziv karsinomlar arasında ise eğri tipleri açısından anlamlı bulgu ayırt edilmedi.

Deng ve ark. çeşitli lezyonları içeren çalışmalarında kantitatif ölçümle normal KM protokolünde erken-geç faz arasında kıyaslama yaptılar ve dinamik MRG'ye benzer şekilde benign ve malign lezyonlar ile eğri tipi arasında anlamlı istatiksel ilişki buldular (87). Eğri tipleri açısından bakıldığında eğri tipi 1 olanların bizim hasta grubumuzda ağırlıklı olarak benign olduğu izlenirken bu çalışmada maligndi. Ancak hasta gruplarındaki malign hasta sayısının daha fazla olması buna sebep olmuş olabilir. Eğri tipi 2 ve 3 olanlar (%92,86 ve

%94,29) ise bu çalışmada çalışmamıza kıyasla (%72,7 ve %75) daha fazla oranda olmakla beraber benzer şekilde çoğunluğu maligndi. Malign olgular açısından bakılırsa bizim çalışmamızda malign olguların %56'sı tip 1, %32'si tip 2, %12'si tip 3 iken bu çalışmada malign lezyonların %19,4'ü tip 1, %13,2'si tip 2, %67,3'ü tip 3'tü.

Rudnicki ve arkadaşları çeşitli lezyonları içeren çalışmalarında MRG'de malign lezyonlarda tip 3 eğrinin %72,5 oranında olduğunu, bunu %18,8 ile tip 2'nin izlediğini tespit ettiler. Benign lezyonların %70,4'ünde ise tip 1 eğri saptandı. Aynı çalışmada KM'deki kontrastlanma yoğunluğu ile MRG'deki eğri tiplerini de kıyasladılar ve orta ve yüksek yoğunlukta kontrastlanma ile tip 2 ve tip 3 eğri arasında anlamlı ilişki gördüler. Benign lezyonlarda ise zayıf kontrastlanma yaygınlığıyla beraber eğri tipi non-spesifik bulundu (86). Bu çalışmada Deng ve ark.'na kıyasla benign lezyonların çoğunda tip 1 eğri görülmesi bizim çalışmamıza yakınlık göstermektedir. Üç çalışmada da tip 2 ve tip 3 eğri maligniteyi belirgin desteklemektedir. Ancak çalışmamızda tip 1 eğrili lezyonlara göre benign demek hastalarımızın yarısında yanlış negatifliklere sebep olacaktı. Çalışmamız kitle dışı lezyonları içerdiği için kitle formasyonu kazanmış bir lezyon ile daha farklı kontrastlanma davranışı gösterebilir. Malign olgularımızın yaklaşık yarısının tip 1 eğri göstermesi diğer çalışmalarda kitle formasyonu oluşturmuş lezyonların daha hızlı metabolik aktiviteye sahip olmasına da bağlanabilir. Ancak tek başına kitle dışı kalsifikasyonları ele alan çalışma bildiğimiz kadarıyla mevcut değildir. Bulgularımız iyotlu kontrast maddenin meme lezyonlarında gadolinyumla bazı anlamlarda benzer davranış özelliği gösterdiğini ve KM'de eğri tiplerinin kullanılabilirliğini desteklemektedir.

5.7. Ki-67 İndeksinin Değerlendirilmesi

Ki-67 indeksi tümör hücrelerinin proliferasyonunu gösteren bir belirteçtir ve meme kanserinde bağımsız prognostik bir faktördür. Yüksekliği relaps ve düşük sağkalım ile ilişkilidir (104). Tru-cut materyalinde Ki-67 indeksinin her zaman doğru değerlendirilemeyebileceği şüphesi ve tedavi öncesinde prognoz

tahmini yapmanın tedavi protokolünde yaratabileceği değişiklikler son yıllarda hastalarda Ki-67 indeksinin ve dolaylı yoldan prognozunun görüntülemelerden saptanabilirliğinin araştırılmasına sebep olmuştur. Ki-67 indeksi analizine ait farklı görüntüleme yöntemlerini ve parametreleri değerlendiren az sayıda çalışma mevcuttur (105–107).

Bildiğimiz kadarıyla literatürde KM'yi içeren iki çalışma da Depretto ve ark.'na aittir (81,108). Çalışmalarında kontrastlanma varlığı ile Ki-67 için cut off olarak belirledikleri %20 değerini birlikte değerlendirdiler ve kontrastlanma olmayan lezyonların %90,9'unda Ki-67<%20 buldular. Kontrastlanan malign kalsifikasyonların %61,5'inde Ki-67>%20'idi (81).

Çalışmamızda sadece invaziv karsinomlara ait Ki-67 indeksi ve kontrastlanma yoğunluğu değerlendirildi ve sayısal değer ile kontrastlanma yoğunluğu arasındaki doğrusal ilişki kıyaslandı. Herhangi bir cut off değeri seçilmedi. İnvaziv hastalarımızın tamamı kontrastlanma gösteriyordu. Düşük ve orta yoğunlukta kontrastlanma gösteren gruplar yüksek yoğunlukta kontrastlanma gösteren gruba göre sayıca azdı. Orta yoğunluktaki kontrastlanma gösteren lezyonların Ki-67 indeksinin düşük yoğunluktakilere kıyasla daha düşük olması doğrusal anlamlı ilişkiyi bozsa da p değeri (p=0,057) 0,05'e oldukça yakın bulundu. Yüksek yoğunluktaki grup ortalama olarak diğerlerinden daha büyük değerlere sahipti. Çalışmamızın kalitatif olması düşük ve orta yoğunluktaki kontrastlanma gruplarının ayrımında yanıltıcı olmuş olabilir. Bu iki grubu birleştirdiğimizde ise kontrastlanma yoğunluğunun yüksekliği ile Ki-67 indeksi yüksekliği arasında bariz istatiksel ilişki saptandı (p değeri =0,016). Çalışmanın bu kısmına in situ karsinomların Ki-67 verisi tamamında bulunmadığı için sadece invaziv karsinomlar dahil edildi bu sebeple olgu sayısı azdı. Analize dahil edilmemekle beraber kontrastlanma göstermeyen tek malign hastanın (DKİS) Ki-67 indeksi %1'idi. Tanı anında daha yüksek yoğunlukta kontrastlanma dolaylı yoldan da olsa kötü prognostik faktör kabul edilebilir mi sorusuna cevap bulmak için daha büyük hasta gruplarında çok sayıda çalışmak gerekmekle beraber bulgularımız bu yöndeki gelişmelerin önünün açık olduğu yönünde fikir vermektedir.

5.8. Sınırlılıklar

Çalışmamız retrospektif olarak gerçekleştirildi. Benign lezyonların bir kısmının tanısı tipik görüntüleme özellikleri ve takiple konulmuştu ve histopatolojik örneklemeleri yoktu. Cerrahi geçiren hastaların bir kısmı dış merkezliydi ve bu hastaların hepsinin patolojik tümör boyutuna ulaşılamadı. Patolojik boyutla kıyaslama yaptığımız ölçümlerde sadece görüntülemede tek düzlemdeki en uzun boyut ve patolojik olarak raporda verilen en uzun boyut kullanıldı. Çalışmamızdaki diğer ölçümler kalitatifti. Çalışmamız tek merkezli bir çalışmadır.

VI. SONUÇ

Kitle dışı kuşkulu kalsifikasyonları bulunan olgularda KM'de hem kalsifikasyon morfoloji ve dağılımının değerlendirilebilmesi hem de dokunun fonksiyonel özelliği hakkında bilgi sahibi olunabilmesi, doku fonksiyonunu değerlendiren ve birçok açıdan altın standart sayılan MRG'ye göre üstün bir özelliktir. Doku fonksiyonunu değerlendirmek ve patolojik sonuç ile uyumunu kıyaslamak için yaptığımız çeşitli analizlerde kontrastlanmanın varlığının malignite tanısında yüksek duyarlılık gösterdiğini, kontrastlanma yoğunluğunun artışının malignite olasılığını arttırdığını, mamografi eşleniği düşük enerjili görüntüler ile MRG alternatifi rekombine görüntülerin birleştiği KM'nin sadece mamografiye kıyasla daha yüksek performans gösterdiğini, patolojinin yayılımı hakkında vereceği fikrin cerrahi yaklaşıma yardımcı olabileceğini, invaziv-in situ ayrımında veya in situ karsinomların histopatolojik derece ayrımında kontrastlanma yoğunluğunun fikir verebileceğini ancak istatiksel olarak kullanımının uygun olmadığını, MRG'ye benzer şekilde zaman-yoğunluk eğrileri oluşturmanın karakterizasyona yardımcı olabileceğini, kontrastlanma yoğunluğunun bir prognostik faktör olarak kullanılabilirliğinin ihtimal dahilinde olduğunu tespit ettik. Bu alt grubu içeren KM çalışma sayısı az olup daha geniş hasta gruplarıyla, daha çok merkezde yapılacak çok sayıda çalışma daha tutarlı sonuçlar verilebilir. KM, radyologlar arasında halen daha tam olarak konsensusun sağlanamadığı, rutin uygulamada farklı yaklaşımlar izlenen, patolojik örneklemenin görece zor olduğu kitle dışı kuşkulu kalsifikasyonlarda yüz güldürücü sonuçlar vermeye adaydır.

VII. ÖZET

Amaç: Çalışmamızın amacı kontrastlı mamografinin (KM) kitle dışı kuşkulu kalsifikasyonları değerlendirmedeki performansını tespit etmektir.

Gereç ve Yöntem: Merkezimizde Şubat 2021-Aralık 2023 tarihleri arasında elde olunmuş KM'lerde kuşkulu kitle dışı kalsifikasyonları bulunan hastalar çalışmaya dahil edildi. Düşük enerjili görüntülerde kalsifikasyonların morfoloji, dağılım ve en uzun aksta uzunlukları, rekombine görüntülerde kontrastlanma yoğunluğu, paterni, en uzun aksta uzunlukları ve kontrastlanma eğrileri retrospektif olarak incelendi. Bu hastalara ait patolojik tanı, derece, Ki-67 indeksi, varsa operasyon spesimenindeki en uzun lezyon boyutu not edildi. Altın standart patoloji kabul edilerek KM'de çeşitli parametrelerin bu grup kalsifikasyonlardaki performansı değerlendirildi.

Bulgular: Çalışmaya dahil edilen 132 lezyonun 78'i benign, 54'ü maligndi. Duyarlılık, özgüllük, PPD ve NPD sırasıyla düşük enerjili görüntülerde %72,2, %62,8, %57,3, %76, rekombine görüntülerde birincil analizde %79,6, %80,8, %74,1, %85,1, ikincil analizde %98,2, %47,4, %56,4, %97,4 saptandı. Kontrastlanma yoğunluğunun, malignite riskini etkileyen önemli bir parametre olduğu tespit edildi ($p<0,05$). Uzunluk kıyaslamasında düşük enerjili ve rekombine görüntülerle patoloji arasında yüksek derecede istatiksel ilişki saptandı ($r=0,733$, $r=0,879$) ve ortalama fark -4,75 mm ve +4,45 mm tespit edildi. Kontrastlanma yoğunluğu ile invaziv-in situ karsinom ayrımında ve DKİS derece ayrımında ($p>0,05$) istatiksel olarak anlamlı ilişki saptanmadı. Patoloji ile kontrastlanma eğri tipi arasında istatistiksel olarak anlamlı ilişki tespit edildi ($p=0,019$). Ki-67 ile kontrastlanma yoğunluğu arasında istatiksel açıdan anlamlı doğrusal ilişki saptanmadı ancak p değeri 0,05'e yakındı ($p=0,057$).

Sonuç: KM dijital mamografi ve MRG'deki bazı özellikleri kombine ederek kitle dışı kuşkulu kalsifikasyonlarda başarılı performans göstermektedir. Daha geniş gruplarla yapılacak daha fazla çalışma daha sağlıklı veriler verecektir.

Anahtar Kelimeler: Kontrastlı Mamografi, Kuşkulu Kalsifikasyonlar

VIII. ABSTRACT

Aim: The aim of our study is to determine the performance of contrast-enhanced mammography (CEM) in evaluating suspicious non-mass calcifications.

Materials and Methods: Patients with suspicious non-mass calcifications detected on CEM performed at our center between February 2021-December 2023 were included in the study. Retrospectively, the morphology, distribution, and longest axis length of the calcifications were assessed on low-energy images, contrast enhancement intensity, pattern, longest axis length, and enhancement curves were analyzed on recombined images. The pathological diagnosis, grade, Ki-67 index, and the longest lesion size in the surgical specimen were recorded. Using pathology as the gold standard, CEM parameters were evaluated for their performance in assessing this group.

Results: Of the 132 lesions included in the study, 78 were benign, 54 were malignant. Sensitivity, specificity, PPV, and NPV were determined as follows: 72.2%, 62.8%, 57.3%, and 76% in low-energy images; 79.6%, 80.8%, 74.1%, and 85.1% in the primary analysis of recombined images; and 98.2%, 47.4%, 56.4%, and 97.4% in the secondary analysis. Contrast enhancement intensity was identified as a significant parameter influencing malignancy risk. A strong statistical correlation was observed between lesion length in low-energy and recombined images compared to pathology ($r=0.733$ and $r=0.879$), with mean differences of -4.75 mm and +4.45 mm. No statistically significant relationship was found between contrast enhancement intensity and the distinction between invasive and in situ carcinoma or the differentiation of DCIS grade ($p>0.05$). A significant correlation was found between pathology and contrast enhancement curve type ($p=0.019$), while Ki-67 and contrast enhancement intensity showed a near-significant trend ($p=0.057$).

Conclusion: CEM effectively assesses suspicious non-mass calcifications by integrating mammography and MRI features. Larger studies are needed.

Keywords: Contrast Enhanced Mammography, Suspicious Calcifications

IX. KAYNAKLAR

1. Sung H, Ferlay J, Siegel RL, Laversanne M, Soerjomataram I, Jemal A, et al. Global Cancer Statistics 2020: GLOBOCAN Estimates of Incidence and Mortality Worldwide for 36 Cancers in 185 Countries. CA Cancer J Clin. 2021 May 4;71(3):209–49.
2. Lorena Arancibia Hernández P, Taub Estrada T, López Pizarro A, Lorena Díaz Cisternas Carla Sáez Tapia M. Breast calcifications: description and classification according to BI-RADS 5th Edition. 2016;
3. Sickles E, D'Orsi CJ, Bassett LW, et al. ACR BI-RADS® Mammography. In: ACR BI-RADS® Atlas, Breast Imaging Reporting and Data System. Reston, VA, American College of Radiology. 2013.
4. Horvat J V., Keating DM, Rodrigues-Duarte H, Morris EA, Mango VL. Calcifications at Digital Breast Tomosynthesis: Imaging Features and Biopsy Techniques. RadioGraphics. 2019 Mar;39(2):307–18.
5. Patel BK, Lobbes MBI, Lewin J. Contrast Enhanced Spectral Mammography: A Review. Seminars in Ultrasound, CT and MRI. 2018 Feb;39(1):70–9.
6. Kuhl C. The Current Status of Breast MR Imaging Part I. Choice of Technique, Image Interpretation, Diagnostic Accuracy, and Transfer to Clinical Practice. Radiology. 2007 Aug;244(2):356–78.
7. Lalji UC, Jeukens CRLPN, Houben I, Nelemans PJ, van Engen RE, van Wylick E, et al. Evaluation of low-energy contrast-enhanced spectral mammography images by comparing them to full-field digital mammography using EUREF image quality criteria. Eur Radiol. 2015 Oct 27;25(10):2813–20.
8. Javed A, Lteif A. Development of the human breast. Semin Plast Surg. 2013;27(1):5–12.
9. Alex A, Bhandary E, McGuire KP. Anatomy and physiology of the breast during pregnancy and lactation. In: Advances in Experimental Medicine and Biology. Springer; 2020. p. 3–7.
10. Berg WA, Leung J. Diagnostic Imaging: Breast. 2019.

11. Rivard AB, Galarza-Paez L, Peterson DC. Anatomy, Thorax, Breast. StatPearls [Internet]. 2023 Jul 17 [cited 2024 Sep 22]; Available from: https://www.ncbi.nlm.nih.gov/books/NBK519575/

12. Sci-Hub | Lymphatic Drainage of the Breast: from Theory to Surgical Practice. International Journal of Morphology, 27(3) | 10.4067/S0717-95022009000300038 [Internet]. [cited 2024 Sep 26]. Available from: https://sci-hub.se/10.4067/S0717-95022009000300038

13. Łukasiewicz S, Czeczelewski M, Forma A, Baj J, Sitarz R, Stanisławek A. Breast Cancer—Epidemiology, Risk Factors, Classification, Prognostic Markers, and Current Treatment Strategies—An Updated Review. Cancers 2021, Vol 13, Page 4287 [Internet]. 2021 Aug 25 [cited 2024 Oct 12];13(17):4287. Available from: https://www.mdpi.com/2072-6694/13/17/4287/htm

14. Globocan-Küresel Kanser İnsidansı Mortalite ve Prevalansı, "Türkiye IARC Kanser verileri," World Health Organization, vol. 792, pp. 1–2, 2022, [Online]. Erişim Tarihi:12.10.2024.

15. Breast cancer https://www.who.int/news-room/fact-sheets/detail/breast-cancer Erişim Tarihi: 13.10.2024.

16. Orrantia-Borunda E, Anchondo-Nuñez P, Acuña-Aguilar LE, Gómez-Valles FO, Ramírez-Valdespino CA. Subtypes of Breast Cancer. In: Breast Cancer. Exon Publications; 2022. p. 31–42.

17. Wilkinson L, Thomas V, Sharma N. Microcalcification on mammography: approaches to interpretation and biopsy. Br J Radiol. 2017 Jan;90(1069):20160594.

18. Cox RF, Morgan MP. Microcalcifications in breast cancer: Lessons from physiological mineralization. Bone. 2013 Apr;53(2):437–50.

19. Guray M, Sahin AA. Benign Breast Diseases: Classification, Diagnosis, and Management. Oncologist. 2006 May 1;11(5):435–49.

20. Stachs A, Stubert J, Reimer T, Hartmann S. Benign Breast Disease in Women. Dtsch Arztebl Int. 2019 Aug 9;116(33–34):565–74.

21. Venta LA, Kim JP, Pelloski CE, Morrow M. Management of complex breast cysts. American Journal of Roentgenology. 1999 Nov;173(5):1331–6.

22. AÇAR ÇR, ÖRGÜÇ Ş. Meme Kistik Lezyonlarında Radyolojik Görüntüleme. Türkiye Klinikleri Radyoloji - Özel Konular [Internet]. 2024 [cited 2024 Nov 13];17(3):83–92. Available from: https://www.turkiyeklinikleri.com/article/tr-meme-kistik-lezyonlarinda-radyolojik-goruntuleme-109560.html

23. Pinder SE, Ellis IO. The diagnosis and management of pre-invasive breast disease: Ductal carcinoma in situ (DCIS) and atypical ductal hyperplasia (ADH) – current definitions and classification. Breast Cancer Research. 2003 Oct 1;5(5):254.

24. Houssami N, Cheung MNK, Dixon JM. Fibroadenoma of the breast. Medical Journal of Australia. 2001 Feb;174(4):185–8.

25. Zimmermann N, Ohlinger R. Diagnostic Value of Palpation, Mammography, and Ultrasonography in the Diagnosis of Fibroadenoma: Impact of Breast Density, Patient Age, Ultrasonographic Size, and Palpability. Ultraschall in der Medizin - European Journal of Ultrasound. 2011 Jun 10;33(07):E151–7.

26. Salati SA. Breast fibroadenomas: a review in the light of current literature. Polish Journal of Surgery. 2020 Dec 7;93(1):40–8.

27. Jochelson MS, Lobbes MBI. Contrast-enhanced Mammography: State of the Art. Radiology. 2021 Apr;299(1):36–48.

28. Taskin F, Unsal A, Erkus M, Ozbas S, Karaman C. Sclerosing adenosis of the breast: radiographic appearance and efficiency of core-needle biopsy. Diagnostic and Interventional Radiology. 2011;

29. Visscher DW, Nassar A, Degnim AC, Frost MH, Vierkant RA, Frank RD, et al. Sclerosing adenosis and risk of breast cancer. Breast Cancer Res Treat. 2014 Feb 8;144(1):205–12.

30. El Aouni N, Balleyguier C, Mansouri D, Mathieu M, Suciu V, Delaloge S, et al. Adenosis tumor of the breast: Cytological and radiological features of a case confirmed by histology. Diagn Cytopathol. 2008 Jul 4;36(7):496–8.

31. Mulligan AM, O'Malley FP. Papillary Lesions of the Breast. Adv Anat Pathol. 2007 Mar;14(2):108–19.

32. Brookes MJ, Bourke AG. Radiological appearances of papillary breast lesions. Clin Radiol. 2008 Nov;63(11):1265–73.

33. Ohuchi N, Abe R, Kasai M. Possible cancerous change of intraductal papillomas of the breast. A 3-D reconstruction study of 25 cases. Cancer. 1984;54(4):605–11.

34. Cardenosa G, Eklund GW. Benign papillary neoplasms of the breast: mammographic findings. Radiology. 1991 Dec;181(3):751–5.

35. Tan PH, Lai LM, Carrington EV, Opaluwa AS, Ravikumar KH, Chetty N, et al. Fat necrosis of the breast—A review. The Breast. 2006 Jun;15(3):313–8.

36. Bilgen IG, Ustun EE, Memis A. Fat necrosis of the breast: clinical, mammographic and sonographic features. Eur J Radiol. 2001 Aug;39(2):92–9.

37. Sweeney D, Wylie E. Mammographic appearances of mammary duct ectasia that mimic carcinoma in a screening programme. Australas Radiol. 1995 Feb 28;39(1):18–23.

38. Asch T, Frey C. Radiographic Appearance of Mammary-Duct Ectasia with Calcification. New England Journal of Medicine. 1962 Jan 11;266(2):86–7.

39. Hu J, Huang X. Combining ultrasonography and mammography to improve diagnostic accuracy of plasma cell mastitis. J Xray Sci Technol. 2020 Jun 9;28(3):555–61.

40. Sickles EA. Breast calcifications: mammographic evaluation. Radiology. 1986 Aug;160(2):289–93.

41. Park JS, Park YM, Kim EK, Kim SJ, Lee SJ, Ryu JH, et al. Mastitis showing bizarre calcifications in a systemic lupus erythematosus patient. European Journal of Radiology Extra. 2010 Nov;76(2):e47–50.

42. Oktay A, Esmat HA, Aslan Ö, Mirzafarli I. Lupus Mastitis in a Young Female Mimicking a Breast Carcinoma; a Rare Entity Through a Case Report and Review of the Literature. Eur J Breast Health. 2022 Dec 30;18(1):13–5.

43. Handa P, Leibman AJ, Sun D, Abadi M, Goldberg A. Granulomatous mastitis: changing clinical and imaging features with image-guided biopsy correlation. Eur Radiol. 2014 Oct 25;24(10):2404–11.

44. Burstein HJ, Polyak K, Wong JS, Lester SC, Kaelin CM. Ductal Carcinoma in Situ of the Breast. New England Journal of Medicine. 2004 Apr;350(14):1430–41.

45. Olivotto IA, Bancej C, Goel V, Snider J, McAuley RG, Irvine B, et al. Waiting times from abnormal breast screen to diagnosis in 7 Canadian provinces. CMAJ. 2001 Aug 7;165(3):277–83.

46. Stomper PC, Connolly JL, Meyer JE, Harris JR. Clinically occult ductal carcinoma in situ detected with mammography: analysis of 100 cases with radiologic-pathologic correlation. Radiology. 1989 Jul;172(1):235–41.

47. Ernster VL. Detection of Ductal Carcinoma In Situ in Women Undergoing Screening Mammography. CancerSpectrum Knowledge Environment. 2002 Oct 16;94(20):1546–54.

48. Stomper PC, Connolly JL. Ductal carcinoma in situ of the breast: correlation between mammographic calcification and tumor subtype. AJR Am J Roentgenol. 1992 Sep;159(3):483–5.

49. Barreau B, Mascarel I de, Feuga C, MacGrogan G, Dilhuydy MH, Picot V, et al. Mammography of ductal carcinoma in situ of the breast: Review of 909 cases with radiographic–pathologic correlations. Eur J Radiol. 2005 Apr;54(1):55–61.

50. Yamada T, Mori N, Watanabe M, Kimijima I, Okumoto T, Seiji K, et al. Radiologic-Pathologic Correlation of Ductal Carcinoma in Situ. RadioGraphics. 2010 Sep;30(5):1183–98.

51. Georgian-Smith D, Lawton TJ. Calcifications of Lobular Carcinoma In Situ of the Breast. American Journal of Roentgenology. 2001 May;176(5):1255–9.

52. Wen HY, Brogi E. Lobular Carcinoma In Situ. Surg Pathol Clin. 2018 Mar;11(1):123–45.

53. Scoggins M, Krishnamurthy S, Santiago L, Yang W. Lobular Carcinoma In Situ of the Breast. Acad Radiol. 2013 Apr;20(4):463–70.

54. Flanagan MR, Rendi MH, Calhoun KE, Anderson BO, Javid SH. Pleomorphic Lobular Carcinoma In Situ: Radiologic–Pathologic Features and Clinical Management. Ann Surg Oncol. 2015 Dec 17;22(13):4263–9.

55. Khoury T, Karabakhtsian RG, Mattson D, Yan L, Syriac S, Habib F, et al. Pleomorphic lobular carcinoma in situ of the breast: clinicopathological review of 47 cases. Histopathology. 2014 Jun 25;64(7):981–93.

56. Mann RM, Hoogeveen YL, Blickman JG, Boetes C. MRI compared to conventional diagnostic work-up in the detection and evaluation of invasive lobular carcinoma of the breast: a review of existing literature. Breast Cancer Res Treat. 2008 Jan 15;107(1):1–14.

57. Cangiarella J, Simsir A, Tabbara SO, editors. Breast Cytohistology. Cambridge University Press; 2013.

58. Berg WA, Gutierrez L, NessAiver MS, Carter WB, Bhargavan M, Lewis RS, et al. Diagnostic Accuracy of Mammography, Clinical Examination, US, and MR Imaging in Preoperative Assessment of Breast Cancer. Radiology. 2004 Dec;233(3):830–49.

59. Lopez JK, Bassett LW. Invasive Lobular Carcinoma of the Breast: Spectrum of Mammographic, US, and MR Imaging Findings. RadioGraphics. 2009 Jan;29(1):165–76.

60. Kim SH, Cha ES, Park CS, Kang BJ, Whang IY, Lee AW, et al. Imaging features of invasive lobular carcinoma: comparison with invasive ductal carcinoma. Jpn J Radiol. 2011 Aug 1;29(7):475–82.

61. American Cancer Society. Breast Cancer Facts & Figures 2013–2014. Atlanta: American Cancer Society Inc; p. 9.

62. Otto PM, Blecher CB. Controversies surrounding screening mammography. Mo Med. 2014;111(5):439–43.

63. Jafari SH, Saadatpour Z, Salmaninejad A, Momeni F, Mokhtari M, Nahand JS, et al. Breast cancer diagnosis: Imaging techniques and biochemical markers. J Cell Physiol. 2018 Jul 19;233(7):5200–13.

64. Mann RM, Hooley R, Barr RG, Moy L. Novel Approaches to Screening for Breast Cancer. Radiology. 2020 Nov;297(2):266–85.

65. Spangler ML, Zuley ML, Sumkin JH, Abrams G, Ganott MA, Hakim C, et al. Detection and Classification of Calcifications on Digital Breast Tomosynthesis and 2D Digital Mammography: A Comparison. American Journal of Roentgenology. 2011 Feb;196(2):320–4.

66. Hooley RJ, Scoutt LM, Philpotts LE. Breast ultrasonography: state of the art. Radiology [Internet]. 2013 Sep [cited 2024 Oct 25];268(3):642–59. Available from: https://pubmed.ncbi.nlm.nih.gov/23970509/

67. Mann RM, Cho N, Moy L. Breast MRI: State of the Art. Radiology. 2019 Sep;292(3):520–36.

68. Schnall M, Orel S. Breast MR Imaging in the Diagnostic Setting. Magn Reson Imaging Clin N Am. 2006 Aug;14(3):329–37.

69. Wellings E, Vassiliades L, Abdalla R. Breast Cancer Screening for High-Risk Patients of Different Ages and Risk - Which Modality Is Most Effective? Cureus. 2016 Dec 28;8(12):e945.

70. Westerhof JP, Fischer U, Moritz JD, Oestmann JW. MR imaging of mammographically detected clustered microcalcifications: is there any value? Radiology. 1998 Jun;207(3):675–81.

71. Ghaderi KF, Phillips J, Perry H, Lotfi P, Mehta TS. Contrast-enhanced Mammography: Current Applications and Future Directions. RadioGraphics. 2019 Nov;39(7):1907–20.

72. Sorin V, Yagil Y, Yosepovich A, Shalmon A, Gotlieb M, Neiman OH, et al. Contrast-Enhanced Spectral Mammography in Women With Intermediate Breast Cancer Risk and Dense Breasts. American Journal of Roentgenology. 2018 Nov;211(5):W267–74.

73. Sardanelli F, Fallenberg EM, Clauser P, Trimboli RM, Camps-Herrero J, Helbich TH, et al. Mammography: an update of the EUSOBI recommendations on information for women. Insights Imaging. 2017 Feb 16;8(1):11–8.

74. Tardivel AM, Balleyguier C, Dunant A, Delaloge S, Mazouni C, Mathieu MC, et al. Added Value of Contrast-Enhanced Spectral Mammography in Postscreening Assessment. Breast J. 2016 Sep;22(5):520–8.

75. Tagliafico AS, Bignotti B, Rossi F, Signori A, Sormani MP, Valdora F, et al. Diagnostic performance of contrast-enhanced spectral mammography: Systematic review and meta-analysis. The Breast. 2016 Aug;28:13–9.

76. Lee CH, Phillips J, Sung JS, Lewin JM, Newell MS. ACR BI-RADS® ATLAS-MAMMOGRAPHY CONTRAST ENHANCED MAMMOGRAPHY (CEM) (A supplement to ACR BI-RADS® Mammography 2013) 2022.

77. Cozzi A, Schiaffino S, Fanizza M, Magni V, Menicagli L, Monaco CG, et al. Contrast-enhanced mammography for the assessment of screening recalls: a two-centre study. Eur Radiol. 2022 Jun 1;32(11):7388–99.

78. Houben IP, Vanwetswinkel S, Kalia V, Thywissen T, Nelemans P, Heuts E, et al. Contrast-enhanced spectral mammography in the evaluation of breast suspicious calcifications: diagnostic accuracy and impact on surgical management. Acta radiol. 2019 Sep 24;60(9):1110–7.

79. Cheung YC, Tsai HP, Lo YF, Ueng SH, Huang PC, Chen SC. Clinical utility of dual-energy contrast-enhanced spectral mammography for breast microcalcifications without associated mass: a preliminary analysis. Eur Radiol. 2016 Apr 10;26(4):1082–9.

80. Cheung YC, Chen K, Yu CC, Ueng SH, Li CW, Chen SC. Contrast-Enhanced Mammographic Features of In Situ and Invasive Ductal Carcinoma Manifesting Microcalcifications Only: Help to Predict Underestimation? Cancers (Basel). 2021 Aug 30;13(17):4371.

81. Depretto C, D'Ascoli E, Della Pepa G, Irmici G, De Berardinis C, Ballerini D, et al. Assessing the malignancy of suspicious breast microcalcifications: the role of contrast enhanced mammography. Radiol Med. 2024 Apr 12;129(6):855–63.

82. Nicosia L, Bozzini AC, Signorelli G, Palma S, Pesapane F, Frassoni S, et al. Contrast-Enhanced Spectral Mammography in the Evaluation of Breast Microcalcifications: Controversies and Diagnostic Management. Healthcare. 2023 Feb 9;11(4):511.

83. Shetat OMM, Moustafa AFI, Zaitoon S, Fahim MII, Mohamed G, Gomaa MM. Added value of contrast-enhanced spectral mammogram in assessment of suspicious microcalcification and grading of DCIS. Egyptian Journal of Radiology and Nuclear Medicine. 2021 Dec 29;52(1):186.

84. Łuczyńska E, Niemiec J, Hendrick E, Heinze S, Jaszczyński J, Jakubowicz J, et al. Degree of Enhancement on Contrast Enhanced Spectral Mammography (CESM) and Lesion Type on Mammography (MG): Comparison Based on Histological Results. Medical Science Monitor. 2016 Oct 21;22:3886–93.

85. Rudnicki W, Heinze S, Niemiec J, Kojs Z, Sas-Korczynska B, Hendrick E, et al. Correlation between quantitative assessment of contrast enhancement in contrast-enhanced spectral mammography (CESM) and histopathology—preliminary results. Eur Radiol. 2019 Nov 14;29(11):6220–6.

86. Rudnicki W, Heinze S, Piegza T, Pawlak M, Kojs Z, Łuczyńska E. Correlation Between Enhancement Intensity in Contrast Enhancement Spectral Mammography and Types of Kinetic Curves in Magnetic Resonance Imaging. Med Sci Monit. 2020 Mar 4;26:e920742.

87. Deng CY, Juan YH, Cheung YC, Lin YC, Lo YF, Lin G, et al. Quantitative analysis of enhanced malignant and benign lesions on contrast-enhanced spectral mammography. Br J Radiol. 2018 Jun 1;91(1086).

88. Mohamed Kamal R, Hussien Helal M, Wessam R, Mahmoud Mansour S, Godda I, Alieldin N. Contrast-enhanced spectral mammography: Impact of the qualitative morphology descriptors on the diagnosis of breast lesions. Eur J Radiol. 2015 Jun;84(6):1049–55.

89. Chi X, Zhang L, Xing D, Gong P, Chen Q, Lv Y. Diagnostic value of the enhancement intensity and enhancement pattern of CESM to benign and malignant breast lesions. Medicine. 2020 Sep 11;99(37):e22097.

90. Bazzocchi M, Zuiani C, Panizza P, Del Frate C, Soldano F, Isola M, et al. Contrast-Enhanced Breast MRI in Patients with Suspicious Microcalcifications on Mammography: Results of a Multicenter Trial. American Journal of Roentgenology. 2006 Jun;186(6):1723–32.

91. Bennani-Baiti B, Baltzer PA. MR Imaging for Diagnosis of Malignancy in Mammographic Microcalcifications: A Systematic Review and Meta-Analysis. Radiology. 2017 Jun;283(3):692–701.

92. Taskin F, Kalayci CB, Tuncbilek N, Soydemir E, Kurt N, Kaya H, et al. The value of MRI contrast enhancement in biopsy decision of suspicious mammographic microcalcifications: a prospective multicenter study. Eur Radiol. 2021 Mar 16;31(3):1718–26.

93. Hobbs MM, Taylor DB, Buzynski S, Peake RE. Contrast-enhanced spectral mammography (CESM) and contrast enhanced MRI (CEMRI): Patient preferences and tolerance. J Med Imaging Radiat Oncol. 2015 Jun 21;59(3):300–5.

94. Long R, Cao K, Cao M, Li XT, Gao F, Zhang FD, et al. Improving the Diagnostic Accuracy of Breast BI-RADS 4 Microcalcification-Only Lesions Using Contrast-Enhanced Mammography. Clin Breast Cancer. 2021 Jun;21(3):256-262.e2.

95. Luczyńska E, Heinze-Paluchowska S, Dyczek S, Blecharz P, Rys J, Reinfuss M. Contrast-Enhanced Spectral Mammography: Comparison with Conventional Mammography and Histopathology in 152 Women. Korean J Radiol. 2014;15(6):689.

96. Patel BK, Garza SA, Eversman S, Lopez-Alvarez Y, Kosiorek H, Pockaj BA. Assessing tumor extent on contrast-enhanced spectral mammography versus full-field digital mammography and ultrasound. Clin Imaging. 2017 Nov;46:78–84.

97. Fallenberg EM, Dromain C, Diekmann F, Renz DM, Amer H, Ingold-Heppner B, et al. Contrast-enhanced spectral mammography: Does mammography provide additional clinical benefits or can some radiation exposure be avoided? Breast Cancer Res Treat. 2014 Jul 2;146(2):371–81.

98. Fallenberg EM, Dromain C, Diekmann F, Engelken F, Krohn M, Singh JM, et al. Contrast-enhanced spectral mammography versus MRI: Initial results in the detection of breast cancer and assessment of tumour size. Eur Radiol. 2014 Jan 19;24(1):256–64.

99. Xing D, Lv Y, Sun B, Xie H, Dong J, Hao C, et al. Diagnostic Value of Contrast-Enhanced Spectral Mammography in Comparison to Magnetic Resonance Imaging in Breast Lesions. J Comput Assist Tomogr. 2019 Mar;43(2):245–51.

100. Lobbes MBI, Lalji UC, Nelemans PJ, Houben I, Smidt ML, Heuts E, et al. The Quality of Tumor Size Assessment by Contrast-Enhanced Spectral Mammography and the Benefit of Additional Breast MRI. J Cancer. 2015;6(2):144–50.

101. Lobbes MBI, Lalji U, Houwers J, Nijssen EC, Nelemans PJ, van Roozendaal L, et al. Contrast-enhanced spectral mammography in patients referred from the breast cancer screening programme. Eur Radiol. 2014 Apr 3;

102. Nicosia L, Bozzini AC, Palma S, Montesano M, Signorelli G, Pesapane F, et al. Contrast-Enhanced Spectral Mammography and tumor size assessment: a valuable tool for appropriate surgical management of breast lesions. Radiol Med. 2022 Sep 23;127(11):1228–34.

103. Cheung YC, Juan YH, Lin YC, Lo YF, Tsai HP, Ueng SH, et al. Dual-Energy Contrast-Enhanced Spectral Mammography: Enhancement Analysis on BI-RADS 4 Non-Mass Microcalcifications in Screened Women. PLoS One. 2016 Sep 9;11(9):e0162740.

104. Petrelli F, Viale G, Cabiddu M, Barni S. Prognostic value of different cut-off levels of Ki-67 in breast cancer: a systematic review and meta-analysis of 64,196 patients. Breast Cancer Res Treat. 2015 Oct 4;153(3):477–91.

105. Nie T, Feng M, Yang K, Guo X, Yuan Z, Zhang Z, et al. Correlation between dynamic contrast-enhanced MRI characteristics and apparent diffusion coefficient with Ki-67-positive expression in non-mass enhancement of breast cancer. Sci Rep. 2023 Dec 5;13(1):21451.

106. Juan MW, Yu J, Peng GX, Jun LJ, Feng SP, Fang LP. Correlation between DCE-MRI radiomics features and Ki-67 expression in invasive breast cancer. Oncol Lett. 2018 Oct;16(4):5084–90.

107. Tagliafico AS, Bignotti B, Rossi F, Matos J, Calabrese M, Valdora F, et al. Breast cancer Ki-67 expression prediction by digital breast tomosynthesis radiomics features. Eur Radiol Exp. 2019 Dec 14;3(1):36.

108. Depretto C, Borelli A, Liguori A, Presti G, Vingiani A, Cartia F, et al. Contrast-enhanced mammography in the evaluation of breast calcifications: preliminary experience. Tumori Journal. 2020 Dec 9;106(6):491–6.