TÜRKİYE CUMHURİYETİ
MANİSA CELAL BAYAR ÜNİVERSİTESİ
SAĞLIK BİLİMLERİ ENSTİTÜSÜ

DENEYSEL İN-VİTRO NEKROTİZAN ENTEROKOLİT MODELİNDE, SUKRALFATIN BARSAK EPİTELİ ÜZERİNE ETKİSİ VE MEKANİZMALARININ ARAŞTIRILMASI

HAZIRLAYAN

Prof. Dr. AYDIN ŞENCAN

DOKTORA TEZİ

HİSTOLOJİ-EMBRİYOLOJİ ANABİLİM DALI

DANIŞMAN

Prof. Dr. H. SEDA VATANSEVER

MANİSA- 2023

TÜRKİYE CUMHURİYETİ
MANİSA CELAL BAYAR ÜNİVERSİTESİ
SAĞLIK BİLİMLERİ ENSTİTÜSÜ

DENEYSEL İN-VİTRO NEKROTİZAN ENTEROKOLİT MODELİNDE, SUKRALFATIN BARSAK EPİTELİ ÜZERİNE ETKİSİ VE MEKANİZMALARININ ARAŞTIRILMASI

HAZIRLAYAN

Prof. Dr. AYDIN ŞENCAN

DOKTORA TEZİ

HİSTOLOJİ-EMBRİYOLOJİ ANABİLİM DALI

DANIŞMAN

Prof. Dr. H. SEDA VATANSEVER

MANİSA- 2023

BEYAN

Bu tez çalışmasının kendi çalışmam olduğunu, tezin planlanmasından, veri toplanması ve yazımına kadar bütün safhalarda etik dışı davranışımın olmadığını, bu tezdeki bütün bilgileri akademik ve etik kurallar içinde elde ettiğimi, bu tez çalışmayla elde edilmeyen bütün bilgi ve yorumlara kaynak gösterdiğimi ve bu kaynakları da kaynaklar listesine aldığımı, yine bu tezin çalışılması ve yazımı sırasında patent ve telif haklarını ihlal edici bir davranışımın olmadığı beyan ederim.

Prof. Dr. Aydın ŞENCAN

TEŞEKKÜR

Bu proje Manisa Celal Bayar Üniversitesi Bilimsel Araştırma Projeleri Koordinasyon Birimi tarafından 2021/073 proje numarası ile desteklenmiştir. Bilimsel Araştırma Koordinasyon Birimi'ne teşekkür ederim.

Histoloji-Embriyoloji Anabilim Dalı'nda Doktora programına başlamam için beni cesaretlendiren ve tez çalışmamın her aşamasında desteklerini esirgemeyen tez danışmanım ve Histoloji-Embriyoloji Anabilim Dalı Başkanı Prof. Dr. H. Seda Vatansever'e,

Doktora eğitimim sırasında bilgi, deneyim ve sıcak ilgilerini her zaman üzerinde hissettiğim saygıdeğer hocalarım Prof. Dr. Kemal Özbilgin'e, Prof. Dr. M. İbrahim Tuğlu'ya, Prof. Dr. Elgin Türköz Uluer'e ve Doç. Dr. Erdoğan Kocamaz'a,

Laboratuvar çalışmaları sırasında yardımlarını esirgemeyen Araştırma Görevlisi Damla Akoğulları'na ve Dr. Hilal Kabadayı Ensarioğlu'na sonsuz teşekkürlerimi sunarım.

Prof. Dr. Aydın ŞENCAN

KISALTMA ve SİMGELER

NEK:	Nekrotizan enterokolit
PAF:	Platelet Activating Factor
TNF-α:	Tumor Necrosis Factor -alfa
LPS:	lipopolisakkarit
IL-8:	Interleukin 8
TLR4:	Toll Like Reseptör 4
RIPK:	Receptor Interacting Protein Kinase
MLKL:	Mixed Lineage Kinase domain Like
MadCAM:	Mucosal addressin cell adhesion molecule 1
MEM	Minimum Eagle's Medium
FBS	Fetal Bovine Serum (Fötal Sığır Serumu)
PBS	Phospate Buffer Solution (Fostat Tampon Solüsyonu)
DMSO	Dimetilsülfoksit
HRP	Horseradish Peroxidase
TMB	Tetrametilbenzidin
ELISA	Enzyme-Linked ImmunoSorbent Assay
TUNEL	Terminal deoxynucleotididyl transferase dUTP nick end-labeling
FADD:	Fas-Associated protein with Death Domain
TRADD:	Tumor necrosis factor Receptor type 1- Associated Death Domain
TRIF.	TIR-domain-containing adapter-inducing interferon-β
NF-Kʙ:	Nuclear Factor Kappa β
IP:	Inositol phosphate
IFNδ:	Interferon δ

İÇİNDEKİLER

	Sayfa
BEYAN……...	**i**
TEŞEKKÜR……	**ii**
KISALTMA VE SİMGELER……...	**iii**
İÇİNDEKİLER……..	**iv**
ŞEKİL DİZİNİ……..	**vi**
TABLO DİZİNİ……..	**vii**
RESİM DİZİNİ……...	**viii**
1. ÖZET……..	**1**
2. ABSTRACT……...	**3**
3. GİRİŞ ve AMAÇ……...	**5**
4. GENEL BİLGİLER…….....	**6**
4.1. İnce ve kalın barsağın embriyolojisi…… ……	**6**
4.2. İnce barsak ve kalın barsağın anatomisi…… ……	**6**
4.3. İnce barsak histolojisi…… ……..	**8**
4.4. Kalın barsağın histolojisi……..	**9**
4.5. Nekrotizan enterokolit……..	**10**
4.6. Nekrotizan enterokolitin patofizyolojisi …… ……	**12**
4.7. Nekrotizan enterokolitte hücre adhezyon moleküllerinin önemi ……..	**13**
4.8. Nekrotizan enterokolitin patogenezinde apoptozis ve nekroptozisin rolü	**14**
4.9. Sukralfat ……	**16**
4.10. Nekrotizan enterokolit çalışmalarında kullanılan intestinal epitel hücreleri	**18**
4.11. Nekrotizan enterokolitin tanısı, tedavisi ve profilaksisi ……..	**19**
5. GEREÇ VE YÖNTEM ……	**21**
5.1. Materyal ……	**21**
5.2. Yöntem ……	**22**
5.2.1. Enterosit Hücre Kültürü …….	**22**
5.2.2. Nekrotizan enterokolit modelinin belirlenmesi …….	**22**
5.2.3. Sukralfat uygulama sonrası hücrelerin canlılık testi 3-(4,5-dimetiltiazol-2yl)-2,5-difenil tetrazolyum bromit (MTT) ve uygun dozun belirlenmesi ……	**23**
5.2.4. Deney grupları ……..	**24**

5.2.5 TUNEL (Terminal deoxynucleotidyl transferase dUTP transferase-mediated nick end-labeling) yöntemi …….. **24**

5.2.6. Immünositokimyasal boyama ……. **25**

5.2.7. ELISA …… **26**

5.2.8. İstatistiksel Analiz ……..... **26**

6. BULGULAR …….. 28

6.1. IEC-6 hücrelerinin kültür bulguları ……. **28**

6.2. IEC-6 hücrelerinde oluşturulan NEK modeli…….. …… **29**

6.3. MTT sonuçları…… ……..... **31**

6.4. TUNEL boyama sonuçları …….. **34**

6.5. İmmunohistokimya boyama sonuçları …… **37**

7. TARTIŞMA ……... 68

8. SONUÇ VE ÖNERİLER …….. 75

9. KAYNAKLAR ……... 76

10. EKLER…….. 83

11. ÖZGEÇMİŞ ……. 86

ŞEKİLLER DİZİNİ

		Sayfa
Şekil 1:	24 ve 48 saatlik süre zarfında IEC-6 hücrelerine LPS ve LPS+IL1β uygulanması sonucu ELISA yöntemi ile saptanan TNF-α konsantrasyonları……..	**30**
Şekil 2:	24 ve 48 saatlik süre zarfında IEC-6 hücrelerine LPS ve LPS+IL1β uygulanması sonucu ELISA yöntemi ile saptanan IL8 konsantrasyonları……..	**30**
Şekil 3:	1:2 dilüsyonda hazırlanan farklı dozlardaki sükralfat solüsyonlarının, IEC-6 hücrelerine, 24 saat uygulanması sonucu elde edilen hücre canlılık oranları…….……	**32**
Şekil 4:	5:1 dilüsyonda farklı dozlarda hazırlanan sükralfat solüsyonunun, IEC-6 hücrelerine, 24 saat süreyle uygulanması sonucu elde edilen hücre canlılık oranları……..	**32**
Şekil 5:	2:1 dilüsyonda farklı sükralfat dozlarda hazırlanan solüsyonların, IEC-6 hücrelerine, 48 saat uygulanması sonucu elde edilen hücre canlılık oranları…….	**33**
Şekil 6:	5:1 dilüsyonda farklı sükralfat dozlarında hazırlanan solüsyonların, IEC-6 hücrelerine, 48 saat uygulanması sonucu elde edilen hücre canlılık oranları……	**33**
Şekil 7:	TUNEL pozitif hücrelerin yüzdesi……..	**35**
Şekil 8:	Deney gruplarında kaspaz 3'ün immunoreaktivite dağılımına göre hesaplanan H Skorları……..	**40**
Şekil 9:	Deney gruplarında kaspaz 8'in immunoreaktivite dağılımına göre hesaplanan H Skorları……..	**43**
Şekil 10:	Deney gruplarında kaspaz 9 (Cas9)'un immunoreaktivite dağılımına göre hesaplanan H Skorları……	**46**
Şekil 11:	Deney gruplarında RIPK1'in immunoreaktivite dağılımına göre hesaplanan H Skorları……..	**49**
Şekil 12:	Deney gruplarında RIPK3üin immunoreaktivite dağılımına göre hesaplanan H Skorları……..	**52**
Şekil 13:	Deney gruplarında MLKL'nın immunoreaktivite dağılımına göre hesaplanan H Skorları……..	**55**
Şekil 14:	Deney gruplarında ICAM-1'in immunoreaktivite dağılımına göre hesaplanan H Skorları …….	**58**
Şekil 15:	Deney gruplarında MadCAM-1'in immunoreaktivite dağılımına göre hesaplanan H Skorları……..	**61**
Şekil 16:	Deney gruplarında okludin'nin immunoreaktivite dağılımına göre hesaplanan H Skorları…….	**64**
Şekil 17:	Deney gruplarında klaudin'nin immunoreaktivite dağılımına göre hesaplanan H Skorları……..	**679**

TABLOLAR DİZİNİ

		Sayfa
Tablo 1	IEC-6 hücrelerinin lipoplisakkarit (LPS) veya lipopolisakkarit + Interleukin-1 beta (IL-1β)'ya karşı oluşturduğu TNF-α ve IL-8 düzeyleri…….	**29**
Tablo 2	Grupların TUNEL pozitif hücre yüzdeleri……..……	**34**
Tablo 3	Kaspaz 3 antikoru ile yapılan immunohistokimyasal boyamada, boyama şiddetinin 3 farklı alanda değerlendirilmesi ve H skorları……	**39**
Tablo 4	Kaspaz 8 antikoru ile yapılan immunohistokimyasal boyamada, boyama şiddetinin 3 farklı alanda değerlendirilmesi ve H skorları…….	**42**
Tablo 5	Kaspaz 9 antikoru ile yapılan immunohistokimyasal boyamada, boyama şiddetinin 3 farklı alanda değerlendirilmesi ve H skorları…….	**45**
Tablo 6	RIPK1 antikoru ile yapılan immunohistokimyasal boyamada, boyama şiddetinin 3 farklı alanda değerlendirilmesi ve H skorları…….	**48**
Tablo 7	RIPK3 antikoru ile yapılan immunohistokimyasal boyamada, boyama şiddetinin 3 farklı alanda değerlendirilmesi ve H skorları…….	**51**
Tablo 8	MLKL antikoru ile yapılan immunohistokimyasal boyamada, boyama şiddetinin 3 farklı alanda değerlendirilmesi ve H skorları…….	**54**
Tablo 9	ICAM-1 antikoru ile yapılan immunohistokimyasal boyamada, boyama şiddetinin 3 farklı alanda değerlendirilmesi ve H skorları…….	**57**
Tablo 10	MadCAM-1 antikoru ile yapılan immunohistokimyasal boyamada, boyama şiddetinin 3 farklı alanda değerlendirilmesi ve H skorları……	**60**
Tablo 11	Okludin antikoru ile yapılan immunohistokimyasal boyamada, boyama şiddetinin 3 farklı alanda değerlendirilmesi ve H skorları	**63**
Tablo 12	Klaudin antikoru ile yapılan immunohistokimyasal boyamada, boyama şiddetinin 3 farklı alanda değerlendirilmesi ve H skorları…….	**66**

RESİMLER DİZİNİ

		Sayfa
Resim 1	IEC-6 hücrelerinin 3., 7., 12. ve 19. günlerinde kültür kabındaki dağılımları…….	**28**
Resim 2	IEC-6 hücrelerinde deney gruplarının ve TUNEL (+) Kontrola ait TUNEL boyama sonuçları……	**36**
Resim 3	Immunohistokimyasal boyama için, çalışmada araştırılan kaspaz 3, kaspaz 8, kaspaz 9, RIPK1, RIPK3 gibi antikorlarının 8 gözlü kültür kaplara eklenmesi……...	**37**
Resim 4	Her bir deney grubu için hazırlanmış 8 gözlü kuyucuklu kaplar….	**37**
Resim 5	IEC-6 hücrelerinde deney gruplarının kaspaz-3 dağılımı……	**38**
Resim 6	IEC-6 hücrelerinde deney gruplarının kaspaz-8 dağılımı……	**41**
Resim 7	IEC-6 hücrelerinde deney gruplarının kaspaz-9 dağılımı……	**44**
Resim 8	IEC-6 hücrelerinde deney gruplarında RIPK1'in immonoreaktivite dağılımı……...	**47**
Resim 9	IEC-6 hücrelerinde deney gruplarında RIPK3'ün immunoreaktivite dağılımı……...	**50**
Resim 10	IEC-6 hücrelerinde deney gruplarında MLKL'nın immunoreaktivite dağılımı……...	**53**
Resim 11	IEC-6 hücrelerinde deney grupların ICAM-1'in immunoreaktivite dağılımı…….	**56**
Resim 12	IEC-6 hücrelerinde deney gruplarının MadCAM-1 immunoreaktivite dağılımı……...	**59**
Resim 13	IEC-6 hücrelerinde deney gruplarında okludin'in immunoreaktivite dağılımı……...	**62**
Resim 14	IEC-6 hücrelerinde deney gruplarında klaudin'nin immunoreaktivite dağılımı……...	**65**

Deneysel in-vitro nekrotizan enterokolit modelinde, sukralfatın barsak epiteli üzerine etkisi ve mekanizmalarının araştırılması

Öğrenci: Prof. Dr. Aydın ŞENCAN
Danışman: Prof. Dr. H. Seda Vatansever
Anabilim Dalı: Histoloji-Embriyoloji

1. ÖZET

Amaç: İn-vitro nekrotizan enterokolit (NEK) modelinde sukralfatın enterositler üzerindeki etkisini ve mekanizmalarını araştırmaktır.

Gereç ve Yöntem: İntestinal epitel hücre hattı (IEC-6) kullanılarak 5 deney grubu oluşturuldu. NEK indüksiyonu lipopolisakkarit (LPS) ile gerçekleştirildi ve. ELISA ile TNF-α ve IL-8 düzeyleri ölçülerek gösterildi Sukralfatın uygulama dozu, MTT yöntemiyle belirlendi. Kontrol grubu (KG) sadece IEC-6''ndan oluşuyordu. IEC-6, sham grubunda (SG) sukralfat, NEK grubunda LPS ile 48 saat enkübe edildi. Tedavi grubunda (TG) 48 saat LPS sonrası, 48 saat sukralfat; profilaksi grubunda (PG) ise 48 saat sukralfat sonrası 48 saat LPS uygulaması yapıldı. Örneklere TUNEL boyama yapıldı. Kaspaz-3-8-9, RIPK1, RIPK3, MLKL, okludin, klaudin, ICAM-1 ve MadCAM-1'in H skorları hesaplandı. Gruplar arasındaki farklar one way-ANOVA testi ile karşılaştırıldı. $p<0.05$ değerler anlamlı kabul edildi.

Bulgular: NEK grubunda TNF-α ve IL-8 düzeyleri KG'ye göre yüksekti ($p<0.05$), Sukralfat 2:1 dilüsyonda 106µL/cm^2 uygulandı. TUNEL pozitif hücreler NEK grubunda %65,6±8,26, TG'nda %15,4±3,28, PG'nda 23,4±4,21 saptandı ($p<0.05$). Kaspaz3'ün H skorları arasında anlamlı farklılık yoktu. Kaspaz 8-9 ve RIPK1, NEK grubunda yüksekti ($p<0.05$). NEK grubu hem TG hem de PG ile kıyaslandığında RIPK3'de bir azalma saptandı ($p<0.05$). MLKL ekspresyonu NEK grubunda, KG'na göre yüksek ($p<0.05$), TG ve PG'na göre ise düşüktü ($p<0.05$). ICAM-1 ekspresyonu gruplar arasında anlamlı farklılık oluşturmadı. MadCAM-1, NEK grubunda KG'na göre yüksekti ($p<0.05$), sukralfat uygulaması hem PG'nda hem de TG'nda MadCAM-1 ekspresyonunu düşürdü ($p<0.05$). Okludin dağılımı, TG'nda daha yüksek klaudin dağılımı ise daha düşüktü ($p<0.05$).

Sonuç: İn-vitro NEK modelinde apoptosis ve nekroptozis artar, hücre adhezyon moleküllerinin ekspresyonu değişir. Sukralfat, apoptozis ve nekroptozisi baskılar, hücre adhezyon moleküllerinin korunmasına yardımcı olur. Sukralfatın profilaktik verilmesi, tedavi amaçlı verilmesi kadar etkili gözükmemektedir.

Anahtar Kelimeler: Nekrotizan enterokolit, sukralfat, hücre kültürü, apoptosis, nekroptosis, hücre adhezyon molekülleri

Investigation of the effects and mechanisms of sucralfate on the intestinal epithelium in an experimental in-vitro model of necrotizing enterocolitis.

Student: Prof. Dr. Aydın ŞENCAN
Supervisor: Prof. Dr. H. Seda Vatansever
Department: Histology and Embryology

2. ABSTRACT

Objective: To investigate the effects and mechanisms of sucralfate on enterocytes in an experimental in-vitro model of necrotizing enterocolitis (NEC).

Materials and Methods: 5 experimental groups were formed by using intestinal epithelial cell line (IEC-6). NEC induction was performed with lipopolysaccharide (LPS) and. TNF-α and IL-8 levels were measured by ELISA. The non-toxic dose of sucralfate was determined by the MTT method. The control group (KG) consisted of IEC-6 only. IEC-6 were incubated with sucralfate in the sham group (SG) and with LPS in the NEC group for 48 hours. In the treatment group (TG), after 48 hours of LPS, 48 hours of sucralfate; in the prophylaxis group (PG) after 48 hours of sucralfate, 48 hours of LPS was applied. TUNEL staining was performed on the samples. H scores of Caspase-3-8 and 9, RIPK1, RIPK3, MLKL, occludin, claudin, ICAM-1 and MadCAM-1 were calculated. Differences between groups were compared with the one-way-ANOVA test. $P<0.05$ values were considered significant.

Results: TNF-α and IL-8 levels were higher in the NEC group compared to CG ($p<0.05$). The application dose of sucralfate was 106μL/cm^2 at 2:1 dilution. While TUNEL positive cells were 65.6±8.26% in NEC group, 15.4±3.28% in TG and 23.4±4.21 in PG ($p<0.05$). There was no significant difference between the H scores of Caspase3. Caspase 8-9 and RIPK1 were elevated only in the NEC group ($p<0.05$). There was a decrease in RIPK3 when the NEK group was compared with both TG and PG ($p<0.05$). MLKL expression was higher in NEC group compared to KG ($p<0.05$) and lower than TG and PG ($p<0.05$). ICAM-1 expression did not differ significantly between the groups. MadCAM-1 was higher in NEC group compared to KG ($p<0.05$), sucralfate

administration decreased MadCAM-1 expression in both PG and TG ($p<0.05$). Occludin distribution was higher in TG, while claudin distribution was lower ($p<0.05$).

Conclusion: In in-vitro NEC model, apoptosis and necroptosis increase and the expression of cell adhesion molecules changes. Sucralfate administration suppresses apoptosis and necroptosis and helps protect cell adhesion molecules. Prophylactic administration of sucralfate does not appear to be as effective as therapeutic administration.

Keywords: Necrotizing enterocolitis, sucralfate, cell culture, apoptosis, necroptosis, cell adhesion molecules

3. GİRİŞ ve AMAÇ

Nekrotizan enterokolit (NEK) özellikle prematüre bebekleri etkileyen ve halen önemli morbidite ve mortalitesi olan bir hastalıktır. Patogenezi tam olarak açıklanamasa da barsağın mukozal bariyerinin bozulması ve özellikle de gram negatif bakterilerin barsak duvarına invazyonu, klinik tabloyu oluşturur (Patel et al., 2015). Günümüzde, NEK'e yönelik profilaksi ve tedavi arayışları devam etmesine karşın bir çözüme ulaşamamıştır. Sadece anne sütü ve bazı probiyotiklerın NEK'i önlemede etkili olabildiği düşünülmektedir. Daha önce yenidoğan sıçanlarda oluşturduğumuz NEK modelinde, oral yolla verilen sukralfatın (sucralfate) gerek NEK'in önlenmesinde gerekse de tedavisinde kısmen etkili olduğunu göstermiştik (A. Şencan et al., 2003; A. B. Şencan et al., 2005). Ancak bu çalışmada oral yolla verilen sukralfatın, hasarlı barsak alanına ne ölçüde ulaştığı belirsizdi ve sukralfatın oluşturduğu etkilerin mekanizması ortaya konulmamıştı.

Bu çalışmanın amacı, özafageal, peptik ve duodenal ülser tedavisi için rutin kullanımda olan sukralfat molekülünün, prematüre yenidoğanların önemli bir problemi olan ve özellikle terminal ileumu etkileyen NEK patolojisindeki rolünü incelemektir. Bu amaçla, in-vitro deneysel NEK modeli oluşturulmuş ve sukralfatın enterositler üzerindeki etkisini ve bu etkinin mekanizmaları ve sukralfatın enterositleri korumada etkin bir bariyer oluşturup oluşturulmadığı araştırılmıştır. Ayrıca NEK hücre kültür modelinde, apoptotik yolun mu yoksa nekroptotik yolun mu daha ön planda olduğu, hücre adezyon moleküllerinin nasıl etkilendiği ve eğer sukralfat intestinal epitel hücreler üzerinde koruyucu bir tabaka oluşturuyorsa bu etkiyi hücre adezyon moleküllerini koruyarak mı gerçekleştiriyor sorularının yanıtları araştırılmıştır. Bu soruların açığa kavuşması, NEK'li hastalarda sukralfatın klinik kullanımı için uygun bir molekül olup olmadığı hakkında kaynak oluşturacak verilerin elde edilmesini sağlayacaktır.

4. GENEL BİLGİLER

4.1. İnce ve Kalın Barsağın Embriyolojisi

Sindirim sisteminin epitel ve bileşenleri endodermal, bağ, kas ve peritoneyal bölümleri ise mezedermal kaynaklıdır. Barsak kanalının farklı bölümleri farklı transkripsiyon faktörlerinin salgılanmasını uyaran retinoik asidin gradiyenti ve barsak endodermi ile mezoderminin etkileşimi (epiteliyal-mezenşimal etkileşim) ile ilişkilidir. Sonic hedgehog barsak endoderminden salgılanır ve mezodermde yer alan HOX genlerini uyarır, HOX genleri de barsağın kranio-kaudal organizasyonunu denetler. Embriyoner dönemde barsaklar faringeal barsak, ön barsak, orta barsak ve son barsak bölümlerinden oluşur. Ön barsaktan özefagus, trakea, akciğer tomurcukları, mide, koledoğun açıldığı noktaya kadar ki olan duodenum gelişir. Ayrıca duodenumun üst endodermal parçasından da karaciğer, pankreas ve safra yolları gelişir. Karaciğer parankiminde yer alan Kupffer ve bağ dokusu hücreleri ise mezoderm kökenlidir. Pankreas ise ventral ve dorsal tomurcuklardan gelişir. Orta barsak primitif barsak halkasını oluşturur. Orta barsak koledoğun açıldığı noktanın altında kalan duodenumdan başlar ve kolonun 2/3 proksimal bölümüne kadar devam eder. Embriyoner gelişimin 6. haftasında barsakların çok hızlı büyümesi nedeniyle barsaklar umbilikal kord içine herniasyon gösterir. Yaklaşık 4 hafta sonra da (10. hafta) fizyolojik herniasyon gösteren barsaklar karın boşluğuna geri dönmeye başlar. Bu süreç zarfında da barsaklar 270 derecelik rotasyonunu tamamlar. Sonbarsak transvers kolonun 1/3 distalinden başlar, anal kanala kadar uzanır. Anal kanalın üst bölümü endodermden gelişirken alt bölümü ektoderm tabakasından gelişir (Başaklar Can, 2017).

4.2. İnce ve Kalın Barsağın Anatomisi

İnce barsaklar duodenum, jejenum ve ileumdan meydana gelir. Erişkinlerde ortalama uzunluğu 3-5 m. arasında değişir. Nekrotizan enterokolit hastalığı sıklıkla terminal ileum ve kolono tuttuğu için bu bölümde ince barsakların ileum bölümü ve kolonun anatomisi ayrıntılandırılmıştır. İleum arteriyel beslenmesini, superior

mezenterik arterin sol ve lateral bölümünden çıkan dallardan alır. Bu dallar doğrudan düz bir şekilde ileal duvara ulaşmadan önce sayıları 2-6 arasında değişen arkad biçiminde şekillenir. Daha sonra dallar mezentere paralel şekilde ileumun her iki yüzüne dağılır. Terminal ileal arkadlar, ileokolik arterin ileal dalı ve superior mezenterik arterin son ileal dalı tarafından beslenir. İleokolik ve superior mezenterik arter bölgelerini birkaç başka damar birbirine bağlar, bu da ileokolik arterin kaynağına kadar cerrahi diseksiyonunu nispeten basit hale getirir. İnce barsak, çekum ve transvers kolonun venöz drenajı superior mezenterik ven aracılığı ile gerçekleşir. İnce bağırsağın lenfatik sistemi, doku sıvısı homeostazını düzenler, bağışıklık denetimine katılır ve barsak lümeninden diyet yağını ve yağda çözünen vitaminleri taşır. Muskularis eksternada iki kas tabakası arasında lenfatik bir pleksus bulunur. Mezenterik lenfatikler, mezenterin katmanları arasından geçer ve bölgesel mezenterik damarların çevresinde yoğunlaşan bir dizi mezenterik lenf nodu yoluyla boşalır. İnce barsağın innervasyonu ise jejunum ve ileumda, superior mezenterik pleksus yoluyla parasempatik ve sempatik lifler tarafından sağlanır. Sempatik sinirler, jejunum ve ileumun damar sistemi için vazokonstriktör ve inhibitördür. Sempatik nörotransmiterler ayrıca mukoza ile ilişkili lenfoid dokuyu etkileyerek immünomodülatör bir role sahiptir (Gabe, 2016).

Kalın barsak ileoçekal bileşkeden anüse kadar uzanan bölümü kapsar. Yetişkinlerde uzunluğu yaklaşık 1-1.5 m kadardır. Arteriyel dolaşımını hem superior hem de inferior arterden sağlar. Çekum, apendiks, çıkan kolon ve transvers kolonun proksimal üçte ikisi superior mezenterik arterin ileokolik, sağ kolik ve orta kolik dallarından beslenir. Transvers kolonun distal üçte biri, inen ve sigmoid kolon, rektum ve üst anal kanal ise inferior mezenterik arterden sol kolik, sigmoid ve superior rektal arterler yoluyla beslenir. Kalın barsağın venöz drenajı, superior ve inferior mezenterik damarlar aracılığıyla vena portaya gerçekleşir. Rektumdan bir miktar venöz drenaj orta rektal damarlar yoluyla internal iliak damarlara ve inferior rektal damarlar inferior ve iç pudendal damarlara doğru gerçekleşir (Lunniss, 2016).

4.3. İnce Barsak Histolojisi

İnce barsak duodenum, jejnum ve ileum olmak üzere üç anatomik bölümden oluşur. Duodenum ince barsağın ilk bölümünü oluşturur. Pilordan Treitz ligamanına kadar uzanır. Jejenum, duodeno-jejeunal bileşkeden (Treitz ligamanı) başlar yaklaşık 2,5 m kadardır. İleum, organizmanın sıvı ve elektrolit dengesinin sağlanması, gıdaların sindirilmesi ve absorbsiyonunda çok büyük öneme sahip ince barsağın 3/5'lik distal bölümüdür ve ileo-çekal bölgede sonlanır. Önemli miktarlardaki sıvı ve elektrolitler barsağın bu bölümünden geri emilir (Temel & Uçar, 2017).

Sindirim sistemi histolojik olarak içten dışa doğru, tunika mukoza, tunika submukoza, tunika muskularis ve tunika seroza veya adventisiya'dan oluşur:

Tunika mukoza; epitel, lamina propria ve muskularis mukozadan meydana gelir. Epitel tek katlı prizmatik epiteldir (enterosit). Nükleusları bazal yerleşimlidir. Sahip olduğu plika sirkularis, villuslar, mikrovilluslar ve enzim içeren glikokaliksler apikal yüzeyin absorbsiyon alanını önemli ölçüde artırır. Mikrovilluslar ışık mikroskopunda barsağın luminal yüzeyinde çizgili kenar şeklinde görülürler. Mukozal bariyerin en önemli bileşenlerinden biri ve vücudun en büyük lenfoid dokusu olan GALT (gut-associated lymphoid tissue) mukozanın lamina propriasında yer alır. Bağışıklık sisteminin makrofaj, nötrofil lenfosit gibi pek çok hücresini barındırır ve antijenlere karşı spesifik IgA salgılar (Dağdeviren & Ünver Saraydın, 2020; Temel & Uçar, 2017). Kümelenen nodüler lenfoid dokular peyer plaklarını oluştururlar ve terminal ileumda sayıları daha fazladır. Prematüre bebeklerde barsak immatürasyonu nedeniyle GALT'ın patojen bakterilere karşı verdiği yanıtta bir yetersizliğe ve sonuçta NEK tablosuna yol açabilmektedir ki NEK'te en fazla etkilenen barsak bölümü terminal ileum ve kolondur. Tunika mukozada mukozal, submukozal bezler de yer alır. Mukozal bezler lamina propriaya kadar uzanır. Submukozal bezler salgılarını ya direkt lümene ya da mukozal bezlerin lümenine boşaltırlar. Özefagus ve anal kanalda lamina propriada mukus salgılayan bez kümeleri vardır. Barsak mukozasında enterosit, goblet, paneth, enteroendokrin ve M (mikrokatlantı) hücreleri olmak üzere 5 tip hücre çeşidi bulunur ve bu hücreler birbirlerine hücre adhezyon molekülleri (sıkı bağlantılar) ile bağlanırlar. Sıkı bağlantılar barsak lümeni ile epiteliyal intersellüler kompartıman arasında bariyer görevi

yaparlar. Enterositlerin ana fonksiyonu absorbsiyon, goblet hücrelerinin müsin salgılanması, paneth hücrelerinin mukozal bağışıklığın sürdürülmesi, enteroendokrin hücrelerin parakrin ve endokrin hormonlarn (kolesistokinin, gastrik inhibitör polipeptit, motilin somatostatin, histamin gibi) salgılanması, M hücrelerinin de antijen taşıma (lümendeki mikroorganizma ve makromoleküllerin endositotik veziküller içine alınması) olarak özetlenebilir (Temel & Uçar, 2017).

Tunika submukoza: Düzensiz sıkı bağ dokusu, kan, lenf damarları ve submukozal sinir pleksusundan (Meissner plexus) oluşur (Temel & Uçar, 2017).

Tunika muskularis: Kas tabakası iç tarafta sirküler, dış tarafta ise longutidinal olarak uzanır. Sirküler ve longutidinal kas tabakaları arasında da parasempatik sinir ganglionları ve liflerinin yer aldığı myenterik pleksus (Auerbach plexus) mevcuttur. Duodenumın ayırt edici özelliği submukozal bezlerin (Brunner bezleri) bulunmasıdır. Sirküler kaslar barsağın segmental hareketini, longitudinal kaslar sirküler kaslar ile peristaltizmi sağlarlar (Temel & Uçar, 2017).

Tunika seroza: barsağın en dış bölümünde yer alır. Tek katlı yassı epitel (mezotel) ve hemen altında yer alan ince bağ dokusundan oluşur. Anatomideki vissereal peritona karşılık gelen bölümdür. Sindirim sisteminin periton ile örtülü olmayan bölümü ise komşu organların bağ dokusu ile birliktelik gösterir ve tunika seroza yerine tunika adnentisiya olarak isimlendirilir (Temel & Uçar, 2017).

4.4. Kalın Barsağın Histolojisi

Kalın barsak, çekum, appendiks vermiformis, kolon, rektum ve anal kanaldan oluşur ve temel görevi su ve elektrolitlerin geri emilimi ve sindirilmemiş gıdaların atılmasıdır. Kolon ve çekumun dış yüzeyinde görülen tenya koliler, muskularis eksternanın longitudinal tabakasının oluşturduğu bantlardır. Tenya kolilerin arasında görülen kesecikler de haustra koli olarak isimlendirilir (Temel & Uçar, 2017).

Mukoza: Epiteli prizmatik emilim yapan hücrelerdir. Kalın barsakta, ince barsaktan farklı olarak plika sirkularis ve villuslar bulunmaz. Mukozada çok sayıda tübüler yapıda tek katlı prizmatik epitelden oluşan bezler (Liberkühn kritaları) bulunur. Epitel tabakası, Paneth hücreleri hariç ince barsak epiteli ile aynı hücre tiplerine sahiptir ancak goblet

hücrelerinin sayısı ince barsaktakilerden daha fazladır. Ayrıca emilim yapan hücreler glikokaliks salgılamalarına rağmen enzim içermezler. Epitel ve goblet hücrelerinin döngü süresi yaklaşık 6 gündür. Bu döngü endokrin hücrelerde 4 haftaya kadar uzayabilmektedir (Temel & Uçar, 2017).

Lamina propriya: Epitelin bazal tabakası altında kollajen ve proteoglikanlardan oluşan kalın bir kollajen tablaya sahiptir. Görevi, intersellüler alandan vasküler kompartımana sıvı ve elektrolit taşınmasının düzenlenmesidir. Lamina propriyada yer alan perikriptal fibroblast kılıfı, fibroblastlardan oluşur ve bu hücrelerin daha sonra makrofajlara dönüştüğü düşünülmektedir. Bu alandaki GALT ince barsaklara göre daha fazla yaygındır. Bez yapılarının arasında da seyrek olarak lenf damarları vardır (Temel & Uçar, 2017).

Muskularis eksterna: dış tabakası tenya koli bandlarını oluşturmaktadır. Bu bandlar arasında kas tabakası ince bir demet halinde yerleşir ve bu demetten ayrılan kas lifleri, iç sirküler kas tabakasına penetre olurlar. Muskularis eksterna kolonun segmental ve peristaltik hareketlerini oluşturur (Temel & Uçar, 2017).

Submukoza ve seroza: Tek katlı yassı epitel (mezotel) ve hemen altında yer alan ince bağ dokusundan oluşur. İnce barsakta olduğu gibi kolonun da periton ile örtülü olmayan bölümü komşu organların bağ dokusu ile birliktelik gösterir ve tunika adnentisiya adını alır (Temel & Uçar, 2017).

4.5. Nekrotizan Enterokolit

Nekrotizan enterokolit sıklıkla terminal ileum ve kolonu tutan, barsakta inflamasyon ve iskemik nekroz ile karakterize morbidite ve mortalitesi yüksek bir hastalıktır. Erken tanı ve tedaviye rağmen çeşitli serilerde mortalite %15-30 arasında değişmektedir. Hastalığın etiyopatogenezi tam olarak açıklığa kavuşmamış olsa da, barsakların immatüritesi, mikrobiyal disbiyozis, enteral beslenme, hipoksi, iskemi, enflamasyon, hiperozmolar ajanların ve H2 reseptör blokerlerinin, kullanılması ve anemi gibi bazı tetikleyici faktörler sorumlu tutulmaktadır. Özellikle prematür bebeklerin oral beslenme sonrası barsaklarda oluşan bakteri kolonizasyonu ve bu bakterilerin stimülasyonuna bağlı immatür enterositlerin verdiği yanıta bağlı geliştiği düşünülür (Meister et al., 2020;

Nanthakumar et al., 2000). Hastalık neredeyse 100 yıl önce tanımlanmasına karşın ilk vaka serileri 1940-1950 yılları arasında yayınlanmaya başlamıştır. NEK'in patogenezi, önlenmesi ve tedavisine yönelik arayışlar ise halen devam etmektedir. NEK için risk faktörlerini tanımlamada en önemli zorluk, yenidoğanın inflamatuar barsak hastalığına yol açan klinik tablonun, çok sayıdaki farklı nedenden oluşan nihai bir ortak yolu temsil etmesinden kaynaklanmaktadır. Klasik NEK tablosu dışında kan transfüzyonu sonrası barsaklarda iskemi-reperfüzyon hasarına benzer şekilde oksidatif hasarlanma, intrauterin gelişme geriliğine bağlı oluşan hipoksi ve iskemi de NEK tablosu yaratabilmektedir (Duchon et al., 2021; Meister et al., 2020; Neu, 2020).

Günümüzde NEK'in tanısı beslenme intoleransı, abdminal distansiyon, gaitada gizli kan, serum inflamasyon belirteçlerinde yükselme ve ayakta direkt karın grafisinde sebat eden luplar gibi özgül olmayan birtakım verilere dayanmaktadır. Hastalık hakkındaki klinik bilgiler arttıkça, zamanında doğmuş bebeklerde görülen NEK'in, prematür doğmuş bebeklerden farklı tetikleyicileri olduğu anlaşılmaktadır. Ayrıca barsağı %80'nini nekroza götüren NEK ile, daha hafif ilerleyen NEK'in nedenleri de farklı olmaktadır. Bu nedenle son zamanlarda NEK'in birden fazla hastalık antitesini temsil ettiği düşünülür ve bu temsil ettiği antitelere göre de hastalığın risk faktörleri değişmektedir (Duchon et al., 2021; Guner et al., 2008; Kafetzis et al., 2003; J. S. Lee & Polin, 2003).

NEK, yenidoğan yoğun bakım ünitelerine kabul edilen bebeklerin yaklaşık %3-15'inde görülür. Gestasyonel yaş düştükçe görülme sıklığı artar. Etkilenen bebeklerin büyük bir kısmı 32. gestasyonel haftanın altındaki prematüre bebeklerdir. Prematüre bebeklerde belirtiler yaşamın ilk birkaç haftasında belirgin olurken, zamanında doğan bebeklerde yaşamın ilk birkaç gününde ortaya çıkmaktadır. Cinsiyet, NEK insidansını etkilemez. NEK için en önemli risk faktörü prematüritedir. Term ya da terme yakın doğan bebeklerdeki risk faktörleri ise gastointestinal ve kardiyovasküler sistem anomalilerinin varlığı ve asfiksi şeklinde özetlenebilir. Termdeki bebeklerde hastalağın şiddeti, preterm bebeklere göre daha hafif seyretmektedir. NEK'e yönelik pek çok araştırma yapılmasına karşın NEK'in ne insidansında ne de tedavisinde önemli ilerlemeler kaydedilmemiştir (Guner et al., 2008; Kafetzis et al., 2003; J. S. Lee & Polin, 2003; Meister et al., 2020; Neu, 2020).

4.6. Nekrotizan Enterokolitin Patofizyolojisi:

NEK gelişiminde çok sayıda patogenezin etkili olması, hastalığı karmaşıklaştırmaktadır. Ancak patogenezde ana faktörler prematürite, mikrobiyal disbiyozis, beslenme ve barsak oksijenasyonun bozulması gibi görünmektedir. Prematürite bebeklerde, barsak immatürdür, barsak bariyeri tam olgunlaşmamıştır, motilite ve sindirim fonksiyonları yetersizdir ve anneden bebeğe geçen IgG miktarında azlık söz konusudur (Duchon et al., 2021; Meister et al., 2020). Tüm bu etmenlerin yanında patogenezde aşırı enflamatar yanıtta söz konudur. Bakteri, lipopolisakkarit (LPS) gibi uyaranlar nötrofillerin uyarılmasına bu da doku hasarının artmasına neden olmaktadır. Yenidoğanın hipokside kalması veya mama ile beslenmesi de NEK için önemli risk faktörleridir.

NEK gelişen barsakta, mukozal ödem, koagülasyon nekrozu ve hemoraji gibi patolojiler oluşabilir. Oluşan patolojinin şiddeti, enflamatuar yanıtın şiddeti ile korelasyon gösterir. Enflamatuar yanıtta, PAF (Trombositleri aktive edici faktör), TNF-a (Tümör nekroz faktörü alfa), interlökinler (IL-1, IL-6, IL-8, IL-10, IL-12) gibi sitokinlerin aracılık ettiği düşünülmektedir (Duchon et al., 2021; Eckmann et al., 1993; Nanthakumar et al., 2000). NEK'de ayrıca Toll like reseptör 4 (TLR4)'ün ekspresyonunda bir artış olduğu bilinmektedir. TLR4, bakteri toksini olan lipopolisakkaritin reseptörüdür. Çalışmalar, TLR4'ü eksik olan farelerin, NEK'den korunduğunu göstermiştir. TLR4 aktive olduktan sonra, enterositlerde apoptoz indüklenmekte ve mukozal onarım ve enterosit proliferasyonunda azalma olmaktadır. Sonuç olarak bu olaylar, mukozanın bozulmasına ve bakteriyel translokasyona yol açarak NEK'de görülen klasik sepsis tablosuna yol açmaktadır (Duchon et al., 2021; Meister et al., 2020; Nanthakumar et al., 2000). Prematüre bebeklerin zamanında doğmuş bebeklere göre TLR4 ekspresyonunun daha yüksek olduğu gösterilmiştir (Duchon et al., 2021; Morecroft et al., 1994; Nanthakumar et al., 2000). Özellikle hipoksi gibi bazı çevresel faktörlerin tetiklemesi ile TLR4 ekspresyonu up-regüle olmaktadır.

Barsak mikrobiatası, barsağın bariyer fonksiyonu, sindirim, anjiogenezis ve konakçı bağışıklık sisteminin eğitiminde rol alan genlerin düzenlenmesinde etkilidir (Collier-

Hyams & Neish, 2005; Duchon et al., 2021; Neish et al., 2000). NEK'de barsak mikrobiatası değişmektedir. Özellikle geniş spektrumlu antibiyotiklerin kullanılması, barsak florasını bozmakta ve patojen mikroorganizmaların çoğalmasına neden olmaktadır. Bazı çalışmalar, NEK gelişmeden önce gammaproteo bakterilerinin barsakta arttığını göstermiştir (de la Cochetière et al., 2004; Duchon et al., 2021; Warner et al., 2016). İn-vitro çalışmalarda, salmonella ve escherichia coli gibi gammaproteo bakteri ailesinden olan mikroorganizmaların özellikle immatür intestinal epitelde abartılı inflamatuar yanıta yol açtığı raporlanmıştır (Claud et al., 2003, 2004; Nanthakumar et al., 2000).

Çalışmalar NEK'in patogenezinde apoptozis ve nekroptozisinde önemli olduğunu göstermiştir. Apoptosis ile nekroptosisin ortak kesiştiği noktalar olsa da birbirlerinden farklı yolaklara sahiptir. Bu nedenle NEK sırasında hangi hücre ölüm şeklinin ön planda olduğunun anlaşılması, tedavisi için geliştirilecek ajanlar açısından önem arz edebilir.

4.7. Nekrotizan Enterokolitte Hücre Adhezyon Moleküllerinin Önemi

Hücre adhezyon molekülleri, hücrelerin birbirine bağlı kalması ve hücrelerin ekstrasellüler matrikse ile olan bağlantısını sağlaması açısından önemlidir. Barsak bariyerinin düzenlenmesinde sıkı bağlantı proteinleri büyük önem taşımaktadır. Hücrelerarası sıkı bağlantıları, zona okludenler, klaudinler ve kavşak (junctional) adhezyon proteinleri oluşturur. Okludin ve klaudin, zona okludens proteinleridir (Müftüoğlu S, 2017). Bu proteinin bazıları bariyer bazıları ise por formundadır(Günzel & Yu, 2013). Okludin hücrelerin apikal ve lateral yüzeyleri arasındaki bağlantıyı (bariyeri) sağlar (Müftüoğlu S, 2017). Makromoleküllerin parasellüler transportu ve regülasyonunda önemli rol oynar (Al-Sadi et al., 2011). Okludin sadece yapısal bütünlük için değil aynı zamanda sinyalleşmedeki bir transmembran proteini olarak da önemlidir (Cummins, 2012). Klaudin hücreler arasındaki sıvı diffüzyonu için gerekli su kanallarını oluşturur ve sıvı-iyon diffüzyonunu düzenler. Bu, transmembran proteinleri, birbirine komşu hücreler arasındaki hücrelerarası boşluğu kapatırlar. Okludin ve klaudinler aynı zamanda aktin hücre iskeleti ile de bağlantılıdırlar. Sonuç olarak sıkı bağlantı proteinleri, barsağın luminal boşluğunu, hücrelerarası alandan ayırmış olur. Okludinin upregüle

olması, intestinal bariyerin bütünlüğünü artırır. Epitelial ve endotel hücrelerinde okludinin azalması, intestinal bariyerde permeabilitenin artması ile sonuçlanmaktadır (Antonetti et al., 1998; Ye et al., 2011). Rho kinaz (ROCK) yolağı, sıkı adhezyon molekülleri özellikle de bariyer formundaki protein olan okludini regüle eder. Böylece barsak bariyer permeabilitesi düzenlenmiş olur. İnsanlar NEK barsak örneklerinde de okludinin down regüle olduğu gösterilmiştir. Bakteriyel invazyonun önlemesinde epiteliyal bariyerden bağımsız olarak endoteliyal bariyerde önemlidir. Endoteliyal bariyerde makro ve mikro moleküllerin parasellüler transportunu sağlayan sıkı bağlantı molekülleri ile korunur (Grothaus et al., 2018). İmmunoglobulin superailesinden olan ICAM-1(intercelluler cell adhesion molecule-1), hücrelerin adhezyonunda, farklılaşmasında, anjiogenezde, enflamasyonda, mikroorganizaların tutunması gibi fonksiyonlarda kilit rol oynamaktadır (Müftüoğlu S, 2017).

Pekçok deneysel çalışmada NEK modeli LPS'ler ile oluşturulmaktadır. Kendi hücre duvarındaki LPS'leri eksprese eden gr (-) bakterilerin, barsak bariyer bütünlüğünü bozduğu gösterilmiştir (Bein et al., 2017). LPS'ler sıkı bağlantı proteinlerinde TLR4 değişikliklerini indüklemektedir ki bu da intestinal permeabilitenin artması ile sonuçlanmaktadır. Bu nedenle bizde çalışmamızda NEK modelini LPS ile oluşturduk

Barsağın enflamatuar durumlarında indüklenen bir diğer hücre adhezyon molekülü de MadCAM (Mucosal addressin cell adhesion molecule) dir. Sonuç olarak biz de in-vitro NEK modelinde sukralfat uygulamasının, hücre adhezyon moleküllerini (okludin, klaudin, ICAM-1 ve MadCAM) ne yönde etkilediğini immunohistokimyasal yöntemle araştırdık.

4.8. Nekrotizan Enterokolitin Patognezinde Apoptozis ve Nekroptozisin Rolü.

NEK'in patogenezinde apoptozisin mi yoksa nekroptozisin mi ön planda olduğunun bilinmesi, tedavi ile ilgili araştırmalarda apoptozis ya da nekroptozis inhibitörlerinin kullanılması açısından önem arz edebilir. Bu nedenle biz de oluşturduğumuz in-vitro

NEK hücre kültür modelinde, apoptozisin mi yoksa nekroptozisin mi ön planda olduğunu araştırmayı planladık.

Apoptozise uğrayan hücrelerde hücre membranının bütünlüğü korunurken, nekroptozise giren hücrelerde nekrozun temel özelliği olan hücre membranında bozulma söz konusudur. Bu nedenle standart histolojik teknikler, nekroptoz geçiren hücrelerin, nekroza uğrayan hücrelerden ayrımını yapamaz. Bu ayrım içinde özel immunohistokimyasal boyama teknikleri gerekir. Önceleri apoptoz ve nekrozun iki farklı hücre ölüm şekli olduğuna inanılıyordu. Apoptozisin programlanmış ya da düzenlenmiş bir hücre ölüm şekli olduğu savunulurken nekrozun dış faktörlere bağlı olduğu belirtiliyordu (Bertheloot et al., 2021; Khoury et al., 2020). Ancak çalışmalar moleküler düzenleme sonucu gerçekleşen ölümün sadece apoptozise özgü olmadığını ve bazı nekroz biçimlerinin de membran reseptörleri ve hücre içi sinyal iletişim moleküllerini kullanarak gerçekleştiğini göstermiştir. Apoptozisde hücre içi sinyal iletiminde temel olarak kaspazlar etkili olurken, nekroptozda bu görevi reseptör etkileşimli protein kinazlar (RIPK) üstlenmektedir. Bazı durumlarda apoptozis ve nekroptozisin tetikleyicileri ortaktır ve aynı zamanda apoptozisin ve nekroptozisin sinyal iletişim yolları da birçok noktada kesişmektedir. Örneğin, apoptotik yolaktaki kaspaz 8, nekroptoz aracılarını parçalayarak nekroptozisi antagonize etmeye çalışır. (Bertheloot et al., 2021; Feng et al., 2007; Gupta et al., 2018; Khoury et al., 2020; Lin et al., 1999). Nekroptoz, genellikle enfeksiyon, inflamasyon, kimyasal ajanlar ya da mekanik travmalara bağlı hücrelerin oluşturduğu bir yanıttır ve büyük ölçüde de TNF-α ile ilişkilidir (Mandal et al., 2014; Moriwaki & Chan, 2013). Nekroptozis hücre ölüm reseptör alanlarının (TNFR, Fas) ve Toll-like reseptörlerinin (TLR-4 veya TLR-3) aşağı akış (downstream) ile tetiklenir. Aktive olan bu reseptörler, RIPK1 (Receptor Interaction Protein Kinases) ve kaspaz 8 veya 10 ile etkileşime giren FADD (FAS-Associated Death Domain), TRADD (Tumor Necrosis Factor Receptor Type 1- Associated Death Domain) ve TRIF (TIR-domain-containing adapter-inducing interferon-β) proteinlerini toplar. Önce, eğer RIPK1 ortamda varsa, inositol fosfat ile ubikutinize olur ve Nf-Kʙ (Nuclear factor kappa B) aracılığı ile proinflamatuar downstream aktivitesi gerçekleşir. Böylece hücre hayatta kalır. RIPK1, ubikutin karboksi terminal hidrolaz ya da apoptozis inhibitörleri ile deubikuitine olursa ortamda RIPK3 toplanmaya başlar. RIPK1/RIPK3

kompleksi, MLKL (Mixed Lineage Kinase domain Like) yi toplar ve oluşan bu kompleks nekrozom olarak isimlendirilir. Yüksek düzeyde fosforilize edilmiş inositol fosfat (IP6) varlığında, MLKL fosforilizasyonu gerçekleşir. Fosforilize edilmiş MLKL'nın oligomerize edilmesiyle de nekroptozis gerçekleşir (Bertheloot et al., 2021; Khoury et al., 2020). Biz de çalışmamızda Kaspaz 8, kaspaz 3, RIPK1/RIPK3 ve MLKL gibi molekülleri immunohistokimyasal olarak araştırdık.

4.9. Sukralfat

Sukralfat (Sucralfate), mukozal bariyeri destekleyen sitoprotektif bir ilaçtır. 1g Sukralfat %19 alimunyuma eşdeğer bazik aliminyum sükroz sülfat içerir. Ajanın etkisi özellikle mukozanın ülserli alanlarında ortaya çıkmaktadır. Önceleri üst gastrointestinal sistemin ülserlerini önlemede veya tedavisinde özellikle de peptik ve duodedanal ülser (Bu endikasyon için FDA onaylıdır) tedavisinde kullanılsa da sonradan sukralfatın inflamasyon gösteren epitele yapışma yeteneği nedeniyle inflamatuar barsak hastalıklarında, epiteliyal yaralanmalarda, kemoterapiye bağlı mukozada gelişen inflamasyonlarda (mukozit), radyasyon proktitinde, Behçet hastalığına bağlı ağızda oluşan ülserlerde ve yanık yaralarının tedavisinde de etkili olduğu kanıtlanmıştır (Nagashima, 1981; Steiner KF, 1983).

NEK'te inflamasyon ve barsak nekrozuna kadar giden süreçte temel olaylar mukozal bariyerin bütünlüğünün bozulması ile ilişkili olduğu düşünüldüğünde, sukralfatın NEK tedavisi veya profilaksisinde yararlı olması muhtemeldir. Önceki çalışmalarımızda sukralfatın deneysel nekrotizan enterokolit modelinde barsakta inflamasyon ve apoptozisi azalttığı bu nedenle gerek profilaktik kullanımda gerekse de tedavide yararlı olduğu raporlanmıştı ancak bu çalışmalarda oral yolla verilen sukralfat solüsyonunun ne kadarının hasarlı barsak alanına ulaştığı belirsizdi (A. Şencan et al., 2003; A. B. Şencan et al., 2005). Çünkü NEK sıklıkla terminal ileumu ve kolonu tutan bir patolojidir. Ayrıca önceki çalışmalarımızda sukralfatın NEK'in önlenmesi ve tedavisinde gösterdiği etkinin mekanizmaları, apoptoz dışında açıklanamamıştı.

Sukralfatın mide ve duodenum ülserlerinde koruyucu etkisini araştıran çalışmalarda sukralfatın ülserli alanda oluşan eksüdadaki, pozitif yüklü proteinlere bağlanarak lokal koruyucu bir tabaka oluşturduğu ve mukozayı pepsin, pektik asit ve safra tuzlarından koruduğu raporlanmıştır. Bu etkileşim sonucu dokuda prostoglandin bağımlı ya da bağımsız bikarbonat üretimi artmaktadır. Bu da dolaylı olarak mukus üretimini arttırmaktadır. Epitel tabakasının üzerinde mukus miktarının artması, dokunun onarımı ve yenilenmesi için gerekli uygun ortamı hazırlanması anlamına gelmektedir. Özellikle sukralfatın polianyon jel oluşturarak, mukusun hidrofobisini, vizkozitesini ve sülfatlaşmasını artırması barsak lümen içeriği ile mukoza arasında fiziksel bir bariyer oluşturmasını sağlamaktadır. Molekülün bu etkileri göz önünde bulundurulduğunda, mukozal bariyerin bozulduğu NEK patolojisinde de etkili olması beklenir. Sukralfat ayrıca diğer alanlardaki ülser, inflamatuar dermatit, mukozit ve yanık yaraları gibi çeşitli epitel hasarlanmaların tedavisinde de topikal bir ilaç olarak kullanılmaktadır (Nagashima, 1981; Steiner KF, 1983). Tsakayannis ve ark. geleneksel tedavide başarısız olan venöz ülserin topikal sukralfat tedavisine olumlu yanıt verdiğini raporlamıştır (Tsakayannis et al., 1994). Sukralfatın hasarlı epitel iyileşmesine olan olumlu katkısının, büyüme faktörlerinin biyoyararlanımını artırarak yaptığı düşünülmektedir. Özellikle de fibroblast büyüme faktörü (FGF) ve epidermal büyüme faktörü (EGF)'in biyo yararlanımının artması, EGF ve FGF'nin hasarlı bölgenin onarılmasına katkı sağlamaktadır (Masuelli et al., 2010).

Çalışmalarda, sukralfatın kemoterapinin neden olduğu mukozitin tedavisinde oldukça yararlı olduğu ve bu etkiyi büyüme faktörlerinin aktivasyonunu hızlandırarak gerçekleştirdiği ileri sürülmüştür. Gerek radyasyona bağlı proktit gelişen olgularda, gerekse de diversiyona bağlı gelişen kolit ülserlerinde özellikle de sukralfatın lavman şeklinde uygulanmasının klinik olarak etkili olduğu gösterilmiştir (Fernandez et al., 2017; Kochhar et al., 1991; McElvanna et al., 2014). Araştırmalar sukralfatın, ventilasyon tedavisi alan hastalarda, stres ülser gelişimini önlemede H-2 reseptör blokerleri veya antasitlere göre daha yararlı olduğunu raporlamaktadır. Çünkü H-2 reseptör blokerleri veya antiasitler, gastrik pH'ı artırırarak gram negatif bakterilerin stazına yol açmakta bu da nazokomiyal pnömoni riskini artırmaktadır (Driks et al., 1987).

Sukralfatın oral ya da rektal yoldan verilmesi güvenlidir. Çünkü ajanın emilimi ihmal edilecek kadar sınırlıdır. Yan etki olarak, hastalarda %1-10 arasında değişen konstipasyon bildirilmiştir. Aliminyum intoksikasyonu ve hipofasfatemi ise son derece nadirdir. Toksikasyon, ancak uzun süreli kullanımlarda özellikle de böbrek yetmezliği olan hastalarda sorun teşkil etmektedir (Nagashima, 1981; Steiner KF, 1983).

Sonuç olarak sükralfatın yukarıda bahsedilen etkileri, NEK'de bozulmuş mukozal bariyer için kullanılabilecek bir ajan olduğunu destekler niteliktedir.

4.10. Nekrotizan Enterokolit Çalışmalarında Kullanılan İntestinal Epitel Hücreleri

İntestinal epitel hücreleri, NEK' ile ilişkili faktörlerin hücresel düzeyde etkilerini incelemek için yaygın olarak kullanılmaktadır. Deneysel olarak NEK modelinde birkaç farklı hücre hattı kullanılmaktadır. Bunlardan biri, insan epitel hücre hattı Caco-2'dir. Caco-2 hücre hattı, sağlıklı fetüslerin ince ve kalın barsak epiteline benzer. 30 gün kültüre edildikten sonra kendiliğinden başlayan kademeli bir villus benzeri enterositik farklılaşma sürecinden geçer ve ince bağırsağın ortak özelliklerini gösterir. Ancak bu hücre hattı kadeh hücrelerine farklılaşamaz. Bu nedenle CaCo-2'nin önemli bir sınırlaması, mukus üretememesidir. HT-29 hücre hattı ise kolon adenokarsinomundan türetilmiştir ve kültür ortamındaki değişiklikler farklı enterositik farklılaşma yollarına yol açabileceğinden, pluripotent bir barsak hücre hattı olarak kabul edilir. Caco-2 hücre dizisinden farklı olarak, HT-29'daki farklılaşma spontane değildir, daha çok beslenme ve kültür koşullarına bağlıdır. Örneğin, HT-29 hücreleri, sodyum bütirat ile tedavi edildiğinde, kadeh benzeri hücrelere farklılaşabilir. Böylece mukus üretme kabiliyetine sahip olurlar (de Fazio et al., 2021; Ma et al., 1992). İntestinal epitel hücreleri (IEC), IEC-6 ve IEC-18, sırasıyla sıçan ince bağırsağından ve doğal sıçan ileal kriptalarından türetilen barsak hücreleridir. Bu hücre hatlarının her ikisi de epiteloid morfolojiye sahiptir. Villöz enterosit belirteci için boyanma olmaması nedeniyle, bu hücreler olgunlaşmamış kript benzeri fenotipe sahip olarak tanımlanmaktadır (de Fazio et al., 2021; Ma et al., 1992; Wood et al., 2003). FHs 74-Int ve H4 hücreleri de NEK deneysel

çalışmalarında (insan epiteli) kullanılan bir hücre hattı tipidir. H4 hücre hattı, 20-22 haftalık gebelikte fetal ince barsak epitel hücrelerinden geliştirilmiştir. FHs-74-Int hücre hattı ise 12-16 haftalık bir fetüsden türetilmiştir (de Fazio et al., 2021; Kanwar & Kanwar, 2009).

En iyi karakterize edilen in-vitro deneysel NEK modeli, IEC-6 hücrelerinin LPS ile muamele edilmesiyle oluşur ve LPS'nin dozuna bağlı olarak IEC-6 hücrelerinde, TLR4 ekspresyonu indüklenir (Zhang et al., 2019). Biz de çalışmamızda IEC-6 hücrelerinde NEK modelini, ortama LPS ekleyerek oluşturduk. Hidrojen peroksit (H_2O_2), IEC hasarını indüklemek, hücre canlılığını azaltmak, oksidatif hasarı arttırmak ve inflamasyonu arttırmak için kullanılan diğer bir ajandır. Gerek LPS gerekse de H_2O_2, in-vivo barsak epitelindeki hasarı taklit edebilir (de Fazio et al., 2021). TNF-α ve IFN-ɣ, barsak iltihabı ile ilişkili ana sitokinlerdir. TNF-α ve IFN-ɣ, deneysel NEK'de inflamasyonun temel düzenleyicileri olduğundan, bu sitokinler genellikle hastalığın inflamatuar koşullarını taklit etmek için in-vitro olarak kullanılmaktadır (de Fazio et al., 2021). NEK'in özelliklerini in-vitro taklit etmek için kullanılan başka bir model de Cronobacter Sakazakii (CS) ile oluşturulan modeldir. Enterobacteriaceae familyasından gram negatif, çubuk şeklinde ve spor oluşturmayan bir patojendir ve süt ürünlerinde bulunur. Bazı NEK salgınlarının, CS ile kontamine olmuş bebek formülü ile ilişkili olduğu bildirilmiştir. Deneysel NEK modellerinde CS, barsak hasarlanmasını artırmaktadır bu nedenle NEK patogenezinde CS'nin önemli bir rolü olduğu düşünülmektedir (de Fazio et al., 2021).

4.11. Nekrotizan Enterokolitin Tanısı, Tedavisi ve Profilaksisi

NEK'in tanısında modifiye Bell evreleme kriterlerinden yararlanılır. Tipik olarak Bell kalsifikasyonuna göre evre I, şüpheli NEK olarak tanımlanır. Bu evrede ısı instabilitesi, bradikardi, hafif bir abdominal distansiyon, gaitada gizli kan pozitifliği gibi bulgular söz konusudur. Evre II kesinleşmiş NEK olarak değerlendirilir. Bu evrede abdominal distansiyon daha belirgindir. Ayakta direkt karın grafisi (ADKG) 'nde sebat eden barsak lupları, pnömotozis intestinalis veya portal venöz sistemde gaz görülebilir.

Fizik muayenede addomen duyarlıdır. Hastada trombositopeni metabolik asidoz saptanabilir. Evre III'de ise hastanın genel durumu daha da bozulmuştur. Barsak perforasyonu, pnömoperitonyum gelişebilir. Abdominal muayenede peritonit bulguları şiddetlidir. Metabolik asidoz derinleşmiştir ve hipotansiyon ve sepsis tablosu hakimdir (Duchon et al., 2021; Guner et al., 2008; Kafetzis et al., 2003; J. S. Lee & Polin, 2003; Meister et al., 2020; Nanthakumar et al., 2000; Neu, 2020; Patel et al., 2015).

NEK'in tedavisi, barsakta perforasyon bulguları olmadıkça konservatif izlem şeklindedir. Gastrointestinal sistemi istirahate almak için oral beslenme kesilir, nazogastrik sonda takılır. Vital bulgular (nabız, ateş, solunum, kan gazı, serum elektrolitleri gibi) moniterize edilir. Kan lökosit ve trombosit değerlerine bakılır. Gaitada gizli kan araştırılır. Abdomende bir renk değişikliği gelişip gelişmediği gözlenir. Gerekirse 8 saat ara ile ayakta direkt karın grafisi (ADKG) çekilerek sebat eden barsak luplarının olup olmadığı veya perforasyon lehine bir bulgu olup olmadığı kontrol edilir. Geniş spektrumlu antibiyotikler başlanır, intravenöz sıvı replasmanı uygulanır. Ancak konservatif izlem sırasında, abdomende renk değişikliğinin olması, ADKG'de serbest hava ve pnömotosis intestinalisin saptanması ya da veno porta de hava görülmesi cerrahi endikasyon koydurur. Operasyon sırasında da barsak kan dolaşımı değerlendirilir. Eğer sınırlı bir alanda perforasyon varsa, primer ya da rezeksiyon anastomoz şeklinde onarım yapılabilir. Ancak barsaklardaki nekroz ya da iskemi yaygınsa iskemik alanın daha üst bölümünden stoma açılır. Eğer perforasyon varsa ve karın içi kirli ise yine stoma açılması tercih edilir. Yaygın barsak rezeksiyonundan kaçınılmalıdır. Eğer çok geniş bir alanda iskemik değişiklikler söz konusu ise önce stoma açılır ve 24-48 saat sonra second look yapılarak barsak rezeksiyonun sınırlarına karar verilir. Geniş barsak rezeksiyonu sonrası ortaya çıkan kısa barsak sendromu da ayrı bir sorundur. Neonatal yoğun bakım koşullarının ileri seviyede olmasına rağmen hastalığın morbiditesi ve mortalitesi yüksektir (Albanese & Rowe Marc I., 1998).

İleri evre NEK tablosu oluştuktan sonra morbidite ve mortalitenin artması, araştırmaları NEK'in profilaksisine yöneltmiştir. Bugüne kadar NEK'i önlemeye yönelik pek çok ajan denense de anne sütü ve bazı probiyotikler dışında klinik uygulamaya yansıyan bir durum da söz konusu değildir. Bu nedenle NEK'in gerek tedavisi gerekse de profilaksisine yönelik arayışlar sürmektedir.

5. GEREÇ VE YÖNTEM

5.1. Materyal

Enterosit hücre kültür hattı (IEC-6)	Katalog No: CRL-1592
ApopTag plus peroxidase in situ apoptosis Kit	Katalog No: S7101
DMEM/Ham's F-12 with L glutamine 500 ml	Katalog No: DMEM-12-A
Lipopolisakkarit (LPS)	Katalog No: L2630-25MG, Sigma
Anti-Human IL-1β (Monoclonal Mouse)	Katalog No:500-M01B/Peprotech
TNF-α (Tümör nekrozis faktör-alfa)	Katalog No: 201-12-0083
IL-8 (Interlökin-8)	Katalog No: SRB-T-83151
Sukralfat süspansiyon	Katalog No: Antepsin 250 ml (Bilim İlaç)
Caspase 3 poliklonal antikor	Katalog No: BT-AP01199BT-LAB
Caspase 8 poliklonal antikor	Katalog No: BS-0052R
Kaspaz 9 antikoru	Katalog No: BS-0049R
RIPK 1 poliklonal antikor	Katalog No: 5805R
RIPK 3 antikoru	Katalog No: sc-374639
MLKL antikoru	Katalog No: sc-293201
MadCAM-1 antikoru	Katalog No: sc-365934
Anti-Occludin antikoru	Katalog No: sc-133256
Recombinant Anti-Claudin 18 antikoru	Katalog No: ab203563
Anti-ICAM-1/CD54 antikoru	Katalog No: sc-8439
Tripsin EDTA	Katalog No: BI03-052-1B
Penicillin-Streptomycin Solution 100X 100 ml	Katalog No:PS-B
L-Glutamine 100X, 200mM - 500ml	Katalog No: DMEM12A
PBS tablet,100 tablets	Katalog No: intron

5.2. Yöntem

Çalışma, 2/06/2021 tarih ve 20.478.486/842 nolu karar ile Manisa Celal Bayar Üniversitesi Tıp Fakültesi Sağlık Bilimleri Etik Kurulu tarafından onaylanmıştır. Proje Manisa Celal Bayar Üniversitesi Bilimsel Araştırma Projeleri Koordinasyon Birimi tarafından 2021/073 proje numarası ile desteklenmiştir Tüm deneysel basamaklar Manisa Celal Bayar Üniversitesi Tıp Fakültesi Histoloji-Embriyoloji Anabilim Dalı, Kök Hücre ve Mikroskopi Laboratuvarlarında gerçekleştirilmiştir.

5.2.1. Enterosit Hücre Kültürü

Ticari olarak satın alınan IEC-6 (Intestinal Epithelioid Cell line No 6- Barsak Epitel Hücre Hattı 6, CRL-1592) hücreleri, Histoloji-Embriyoloji Anabilim Dalı, Hücre Kültürü laboratuvarında, hücrenin bulunduğu vial kuru buz içinden çıkarılarak 37^0C lik sıcak su banyosu içerisinde hızlıca ısıtıldı ve 37 ^{0}C, %5 CO_2'li ortamda 30 dk önce gazlandırılmış %90 Fetal Sığır Serum (FBS), %1 penisilin-streptomisin (100 ü penisilin, 0.1 mg/ml streptomisin) ve %10 α-MEM (Minimum Eagle's Medium) içeren 10 ml hücre kültür vasatı eklenerek hücreler, 15 ml'lik tüp içerisine transfer edildi. Hücreler 5 dk 1000 rpm'de santrifüj edildi ve ardından süpernatant atıldı. Hücre pelleti 5 ml kültür vasatı ile homojenize edildi. Hücreler üzerine 1 ml kültür vasatı konularak homojenize edildi ve 10 µl hücre alınarak 1:1 oranında tripan mavisi ile dilüe edilerek hücre canlılığı değerlendirildi. Hücrelerin %98 oranında canlı olduğu görüldü. Hücreler daha sonra 25 cm^2'lik flaska alınarak %5 CO_2 içeren, 37 ^{0}C nemli ortamda kültür edildi. Kültüre edilen hücreler 3., 7., 12. ve 19. günde kontrol edilerek fotoğraflandı. Kültüre edilen hücreler %80 konfluente ulaştıktan sonra hücrelerin bir kısmı stoklama amacıyla dondurulup -80 °C de saklandı.

5.2.2. Nekrotizan Enterokolit Modelinin Belirlenmesi:

Stoklanmış IEC-6 hücrelerden 1 vial yeniden açıldı ve proje bazında kullanılmak üzere 2 hafta süre ile kültür vasatında kültüre edildi. Hücreler tripsin-EDTA solüsyonu

ile 8 dk inkübasyon sonrasında 5 ml kültür vasatı içerisinde toplandı, 5 dk 1000 rpm de santrifüj sonrasında supernatant atıldı. Pelet 1 ml kültür vasatı ile süspanse edildikten sonra, her bir gözde $1x10^5$ hücre olacak şekilde 24 gözlü kültür kabına 12 göz ekildi. NEK modeli için lipopolisakkarit (LPS) ve lipopolisakkarit + Interlökin1-β (IL1-β) kombinasyonu uygulandı. Lipoplisakkaritin dozu, literatürde daha önce tanımlandığı gibi 200 µg/ml olarak belirlendi (Fernandez et al., 2017). IL1-β ise 10 µg/ml dozda uygulandı. Hücreler 6 göz kontrol ve diğer 6 göz ise 200 µg/ml dozda LPS ile mumele edildi ve 24 saat sonra her bir gruptan kültür vasatları TNF-α ve IL-8 düzeylerinin ELISA analizleri için toplandı. Aynı işlemler bir kez daha tekrarlandı ancak bu sefer kültür vasatları 48 saat sonra toplandıktan sonra TNF-α ve IL-8 düzeylerinin ELISA analizi için toplandı, 5 dk 1000 rpm de santrifüj sonrası supernatant -20^0C de saklandı. Yukarıda tanımlanan işlemler LPS+ IL1-β kombinasyonu için de tekrarlandı.

5.2.3. Sukralfat Uygulama Sonrası Hücrelerin Canlılık Testi 3-(4,5-dimetiltiazol-2yl)-2,5-difenil tetrazolyum bromit (MTT) ve Uygun Dozun Belirlenmesi

Sukralfatın erişkinlerde kullanılan günlük maksimum total dozu 4 g dır. Çalışmamızda hücre kültür kuyucuklarına uygulanacak sukralfat miktarı şu şekilde hesaplandı: Erişkin bir kişinin ortalama total vücut yüzeyi, 1,73 m^2 olarak kabul edildi ve bu alan için ilaç prespektüsünde yazıldığı şekli ile maksimum 4 gr sukralfat uygulanabilmektedir. Santimetre kareye uygulanabilecek maksimal doz 108 µL/cm^2 olarak hesaplandı. Toksik olmayan optimal dozun belirlenmesinde hesaplanan dozun altındaki 104 µL/cm^2 ve 106 µL/cm^2 ve üstündeki 112 µL/cm^2,114 µL/cm^2 dozlarlarda çalışıldı.

IEC-6 hücreleri üzerinde sukralfatın sitotoksite değerlendirmesi kolorimetrik metodlardan, 3-(4,5-dimetiltiyazol2-yl)-2,5-difeniltetrazolyum-bromit (MTT) tuzu kullanılarak yapıldı**.** Bu işlem için 1 ml steril PBS (Fosfat Tampon Solüsyonu) içerisinde 0.005 g MTT ilave edilerek stok solüsyon hazırlandı. Hücreler her bir gözde 100 µl kültür vasatı içinde 10^3 olacak Şekilde 96 gözlü kültür kaplarına ekildi ve 24 saat inkübe edildi. İnkübasyondan 24 saat sonra sukralfatın 104-106-108-112 ve 114 µL/cm2 dozları

3 tekrar olarak uygulandı ve 24 veya 48 saat inkübasyona bırakıldı. İnkübasyon sonrasında her bir göze 10 µl MTT stok solüsyonunda ilave edilerek 4 saat 37 ^{0}C de inkübe edildi. Daha sonra her bir gözden vasat çekilerek ve 50 µl DMSO (Di Metil Solfoksit ilave edildi ve kültür kabı ELISA (Enzyme-Linked ImmunoSorbent Assay) okuyucuda (Sun Red Biotechnology Company) 540 nm de ölçüm yapıldı.

5.2.4. Deney Grupları

Çalşmamızda Kontrol, Sham, Nekrotizan enterokolit (NEK), Tedavi ve Profilaksi grubu olmak üzere 5 grup oluşturuldu:

Grup I: herhangi bir işlem uygulanmayan IEC-6 hücrelerinden oluşuyordu (Kontrol grubu).

Grup II: IEC-6 hücrelerine sadece sukralfat uygulandı. Sonuçlar 48 saat sonra değerlendirildi (Sham grubu).

Grup III: IEC-6 hücrelerine, LPS uygulandı. Sonuçlar 48 saat sonra değerlendirildi (NEK grubu).

Grup IV: IEC-6 hücrelerine LPS uygulandı, Hücrelerin 48 saatlik enkübasyon sonrası ortama sukralfat eklendi ve tekrar 48 saat enkübe edildikten sonra sonuçlar değerlendirildi (Tedavi grubu).

Grup V: IEC-6 hücrelerine sukralfat uygulandı. 48 saat sonra ortama LPS eklendi. Hücreler tekrar 48 saat enkübasyonda bekletildi ve sonuçlar değerlendirildi (Profilaksi grubu).

5.2.5. TUNEL (Terminal deoxynucleotidyl transferase dUTP end-labeling) Yöntemi:

Çalışmamızda apoptotik hücreler TUNEL yöntemi ile belirlendi. Tüm çalışma gruplarına ait örneklerden kültür vasatı alındı ve 1 kez steril PBS ile yıkandı. Ardından 30 dk süreyle % 4 paraformaldehit ile fikse edildi. İnkübasyon sonrasında 3 kez fosfat tampon solüsyonu ile yıkandı. Örnekler buz üstünde 10 dk süreyle %0.1 Triton X 100 ile permeabilize edildi ve arkasından 3 kez tekrar PBS ile yıkandı. Tdt enzimi ile 37 °C de 1 saat inkübasyon sonrasında equilibrium tampon solüsyonu ile yıkandı ve örnekler

üzerine anti-POD-peroksidaz ilavesi yapılarak 30 dk süreyle inkübe edildi. Stop buffer ile yıkama sonrası diaminobenzidine (DAB) ile 5 dk boyanan örnekler, 3 defa PBS ile yıkandı. Artalan boyaması için Mayer's hematoksilen ile 1 dk boyanan örnekler distile su ile yıkamanın ardından kapatma vasatı ile kapatıldı ve ışık mikroskopi ile incelendi. Boyama sonrasında her bir grupta 5 alanda sayılan 100 hücredeki kahverengi olarak boyanan çekirdeğe sahip hücreler TUNEL pozitif hücre olarak kabul edildi ve oran % olarak verildi

5.2.6. Immünositokimyasal Boyama:

Çalışmamızda apoptotik, nekroptotik ve hücre adhezyon molekülleri immunositokimyasal boyama yapılarak immunreaktiviteleri değerlendirildi. Apoptotik hücrelerin immunreaktivitesi için kaspaz-3, kaspaz-8 ve kaspaz-9 antikorları, nektroptotik hücrelerin immunoreaktivitesi için RIPK1 (Receptor Interacting serine/threonine Protein Kinase), RIPK3 ve MLKL antikorları ve hücre adhezyon moleküllerinin immunoreaktivitesi için de okludin, klaudin, ICAM (Intercellular adhesion molecule), MadCAM-1 (Mucosal addressin cell adhesion molecule 1) antikorları kullanılarak moleküllerin immunositokimyasal dağılımları değerlendirildi. Bu amaç için hücreler 8 gözlü chamber slaytlar içinde (deneyin ikinci tekrarında 24 gözlü chamber slaytlar kullanıldı) her bir gözde 10^3 hücre olacak şekilde ekim yapıldı ve gruplara uygun inkübasyonlar, bu slaytlar içinde gerçekleştirildi.

Tüm çalışma gruplarına ait örneklerden kültür vasatı alınarak 1 defa steril PBS ile yıkandı. Ardından hücreler %4 paraformaldehitte ile 30 dk süreyle fikse edildi. Daha sonra, 3 defa PBS ile yıkandı. Tüm örnekler 10 dk süreyle %3 hidrojen peroksidaz ile inkübe edildi ve PBS ile yıkandı. Örnekler buz üstünde 10 dk süreyle %0,1 Triton X 100 ile permeabilizayon yapıldı ve arkasından 3 kez PBS ile yıkandı. Sekonder kit ile gelen bloklama solüsyonu ile 1 saat bloklama sonrası birincil antikorlar (anti- kaspaz-3, anti-kaspaz-8, antikaspaz-9, anti-RIPK1, anti-RIPK3, anti-MLKL, anti-okludin, anti-klaudin, anti-ICAM, anti-MadCAM-1) eklenerek 4 °C de gece boyunca inkübe edildir. Ertesi gün PBS ile 3 kez yıkanan örneklere biotinleşmiş ikincil antikor 30 dk süre ile inkübe edildi ve tekrar 3 kez PBS ile yıkandı. HRP (Horseradish peroxidase) - streptavidin ile 30 dk

inkübe edilen örnekler 3 kez PBS ile yıkandı. Daha sonra DAB ile 5 dk süreyle boyanan örnekler PBS ve ardından distile su ile yıkandı, Mayer's Hematoksilen ile 1 dk artalan boyası uygulandı. Distile su ile yıkann örneklerdeki chamber slayt üzerindeki plastik kuyucuk alındı, Immunohistokimyaya uyumlu, kapatma vasatı damlatılarak lamel ile kapatıldı ve ışık mikroskobunda incelendi. İndirekt immunohistokimya işleminden sonra örnekler iki araştırmacı tarafından farklı zamanlarda değerlendirilerek, immunoreaktivi yoğunluğu negatif (-), hafif (+), orta (++) ve şiddetli (+++) pozitif olarak değerlendirildi ve immunohistokimyasal boyama sonuçlarına göre H-skorları hesaplandı. H skoru

İçin ∑Pi (I+1) formülü kullanıldı (I: boyanma yoğunluğunu, Pi ise her yoğunluk için boyanan hücre yüzdesini göstermektedir).

5.2.7. ELISA:

Deney grubu hücrelerde TNF-α düzeyi ELISA (Sun Red Biotechnology Company, ref DZE201120083) ve IL-8 düzeyi ELISA (Sun Red Biotechnology Company, DZE SRB-T-83151) yöntemi ile belirlendi. Tüm gruplara ait kültür vasatları toplandıktan sonra 20 dk süreyle 1000g 4°C'de santrifüj edildi, süpernatantlar yeni tüplere alındı. Her örnekten 100 µL alınarak 100 µL örnek dilüsyon solüsyonu ile karıştırıldı. TNF-α veya IL-8 seviyesi ile kaplı 96 gözlü kültür kaplarına 3 er tekrarlı olacak şekilde konuldu. Kitler içerisinde bulunan standartlar 2000 pg/mL, 1000 pg/mL, 500 pg/mL, 250 pg/mL, 125 pg/mL, 62.5 pg/mL, 31.25 pg/mL olacak şekilde hazırlandı ve 100 µL alınarak standart kuyucuklara 3 tekrar olacak şekilde konuldu. Tüm örnekler 90 dk 37°C'de inkübe ediledi, iki defa 1 dakika yıkanacak olan kuyucuklar içerisine 100 µL biotin ile işarelenmiş antikor solüsyonu eklendi. Tekrar 60 dk 37°C'de inkübe edildi ve yıkama yapıldı. Takiben 100 µL HRP-streptavidin konjuge solüsyonundan tüm kuyucuklara eklendi ve 30 dk 37°C'de inkübe edildi. Kültür kapları içerisindeki solüsyonlar çekildi ve 5 kere 1'er dk olacak Şekilde yıkama işleminden sonra her kuyucuğa 90 µL TMB (Tetrametilbenzidin) substratı eklendi. 15-20 dakika 37°C'de karanlıkta inkübe edildir. İnkübasyon sonrasında 50 µL durdurma solüsyonu her kuyucuğa eklendi ve örnekler mikroplaka okuyucuda 450 nm absorbansta okutuldu.

5.2.8. İstatistiksel Analiz

Araştırılan tüm parametrelerden elde edilen verilerin analizi, Graphpad-Prism 9 ile non-parametrik one way ANOVA testi kullanılarak gruplar arasındaki farklılıklar araştırıldı. 0.05'ten küçük p değerleri, istatistiksel olarak anlamlı kabul edildi.

6. BULGULAR

6.1. IEC-6 Hücrelerinin Kültür Bulguları:

Ticari olarak satın alınan ve kültürize edilen IEC-6 hücrelerinin 0. gününde. yüzeye yapışan herhangi bir hücre saptanmadı. 3. Günde ise hücrelerin az da olsa kültür kabına yapışmaya başladığı ve epiteloid karakterde olduğu görüldü (Resim 1A). 7.günde yüzeye yapışan hücre sayısında bir miktar artış gözlendi (Resim 1B). 12. Günde ise yüzeye yapışan hücre sayısı, yüzen hücre sayısından çok daha fazla olarak saptandı (Resim 1C). Kültürün 19.gününde ise hücreler koloni oluşturmaya başladı. Bu evrede yeterli hücre çoğalması sağlandığı için (Resim 1D) hücreler stoklanmıştır.

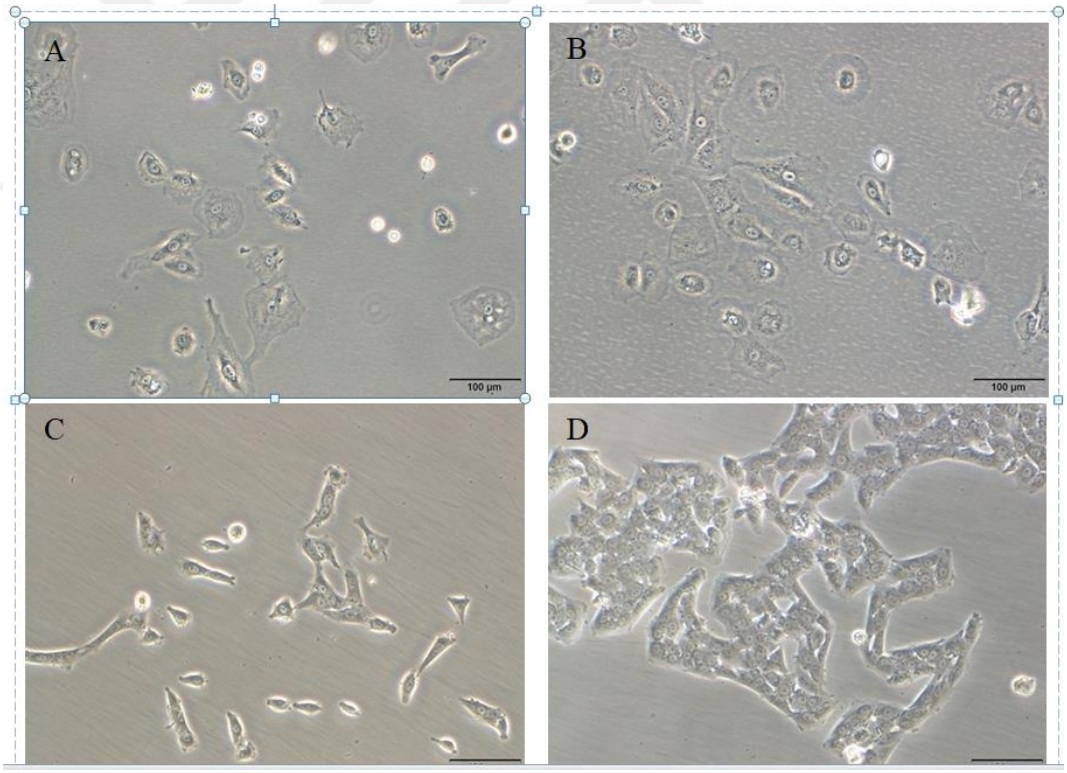

Resim 1: IEC-6 hücrelerinin 3., 7., 12. ve 19. günlerinde kültür kabındaki dağılımları. Ölçek: 100 µm.

6.2. IEC-6 Hücrelerinde Oluşturulan Nekrotizan Enterokolit Modeli.

Çalışmamızda NEK modeli oluşturulması için sadece LPS veya LPS+IL1- β kombinasyonu kullanıldı. Her iki uygulama sonrasında TNF-α ve IL-8 düzeyleri 24 ve 48 saatlik zaman dilimlerinde ELISA analizi ile değerlendirildi. Ölçülen TNF-α ve IL-8 düzeylerinin 24 ve 48 saatlik düzeyleri Tablo da özetlenmiştir.

IEC-6 hücrelerine LPS veya LPS+IL1-β'nin.24 ya da 48 saat uygulanması ile gerçekleştirildi ve optimal TNF-α ve IL-8 yanıtı oluşturan ajan ve süresi saptandı. En fazla TNF-α düzeyi, 48 saat süreyle LPS enkübasyonunda elde edildi (Şekil 1). En fazla IL-8 düzeyi ise LPS+IL1β'nin 48 saatlik enkübasyonunda sağlandı. İkinci en büyük IL-8 düzeyini ise sadece LPS enkübasyonu gerçekleştirmişti ve aralarındaki konsantrasyon farkı azdı (Şekil 2). Hem TNF-α düzeyleri hemde IL-8 düzeyleri birlikte değerlendirildiğinde, NEK modelinin LPS'nin tek başına ve 48 saatlik süreyle uygulanmasına karar verildi.

Tablo 1: IEC-6 hücrelerinin lipoplisakkarit (LPS) veya lipopolisakkarit + Interleukin-1 beta (IL-1β)'ya karşı oluşturduğu TNF-α ve IL-8 düzeyleri (*IHK: immunohistokimyasal)

Örnekler	IL-8		TNF-α	
	(ng/L)	±SD	(ng/L)	±SD
Kontrol 24 saat	77	0,022	123,4285	0,0663802
LPS 24 saat	145,3333	0,0521	85,0952	0,0277549
LPS+IL-1β 24 saat	151,1666	0,0405	112,952	0,0447698
Kontrol 48 saat	207	0,0718	191,5238	0,0983988
LPS 48 saat	468,6666	0,2234	149,3809	0,1074306
LPS+IL-1β 48 saat	523,6666	0,1805	135,3333	0,0868159
***IHK Kontrol**	1077,222	0,2436	102,4761	0,014422

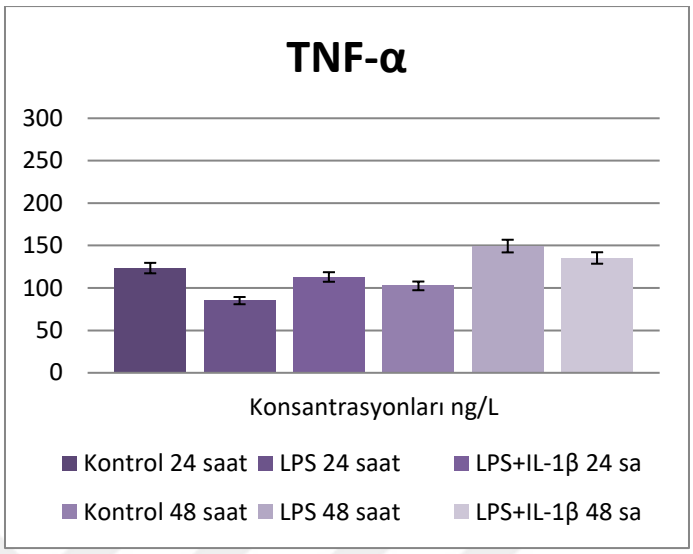

Şekil 1: 24 ve 48 saatlik süre zarfında IEC-6 hücrelerine LPS ve LPS+IL1β uygulanması sonucu ELISA yöntemi ile saptanan TNF-α konsantrasyonları

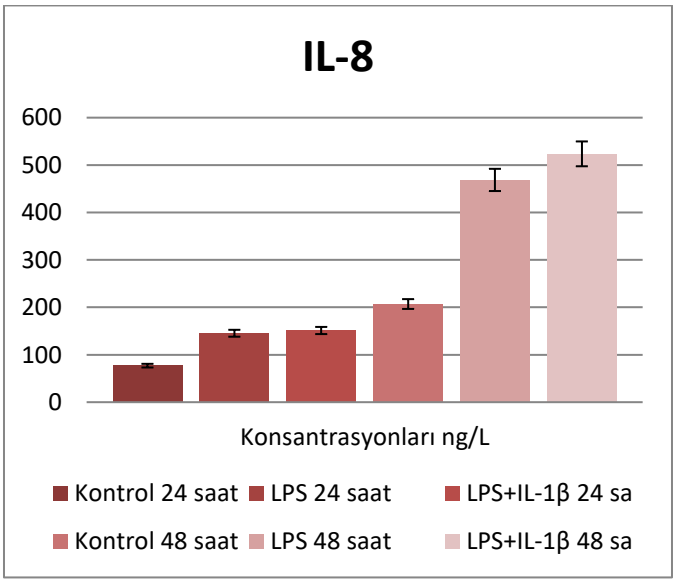

Şekil 2: 24 ve 48 saatlik süre zarfında IEC-6 hücrelerine LPS ve LPS+IL1β uygulanması sonucu ELISA yöntemi ile saptanan IL8 konsantrasyonları

6.3. MTT Sonuçları

Çalışmamızda gruplara uygulanacak maksimum sukralfat dozu 108 µL/cm2 olarak hesaplandı. MTT analizinde 104-106-108-110 ve 112 µL/cm^2 lik tüm dozlarda uygulama sonrasında hücrelerin büyük oranda canlılığını kaybettiği gözlendi. Vizkozitesi yüksek olan sukralfat solüsyonunun hücrelerin üzerini kaplayarak kültür vasatının hücrelere ulaşmasını engellemiş olabileceği düşünüldü ve hesaplanan dozun miktarı aynı kalacak şekilde, sukralfat solüsyonunun 1:2 ve 1:5 oranında dilüe edilerek testin tekrarlanmasına karar verildi. MTT sonuçları, hücre replikasyon zamanı göz önünde bulundurularak kontrol grubunda (hücre-kültür vasatı) görülen değerlerin 2 katına en yakın olan ancak aynı zamanda da günlük maksimal dozu aşmayan değerler dikkate alındı. 24 saatlik 2:1 dilüsyondaki 112 µL/cm^2 doz, en yüksek canlılık oranı göstermesine karşın günlük maksimal dozun üstündeki bir değer olduğu için tercih edilmedi (Şekil 3). 24 saatlik 5:1 dilüsyonda ise sukralfatın hiçbir dozu, kontrol grubunda saptanan hücre canlılık oranının 2 katına ulaşamadı (Şekil 4). 48 saatlik 2:1 dilüsyonda ise sukralfatın 106 ve 108 µL/cm^2 lik dozları birbirine çok yakın canlılık oranları gösterdi ve bu oranlar kontrol grubunun yaklaşık 2 katı kadardı (Şekil 5). 48 saatlik 5:1 dilüsyonda ise maksimal dozun altındaki hiçbir sukralfat dozu, kontrol grubundaki canlılık oranının iki katına ulaşamadı (Şekil 6).

Sonuç olarak NEK modeli de 48 saatlik LPS enkübasyonu ile gerçekleştirildiği göz önünde bulundurularak deney gruplarında sukralfatın 48 saatlik süreyle 2:1 dilüsyonda 106 µL/cm^2'lik dozda kullanılmasına karar verildi.

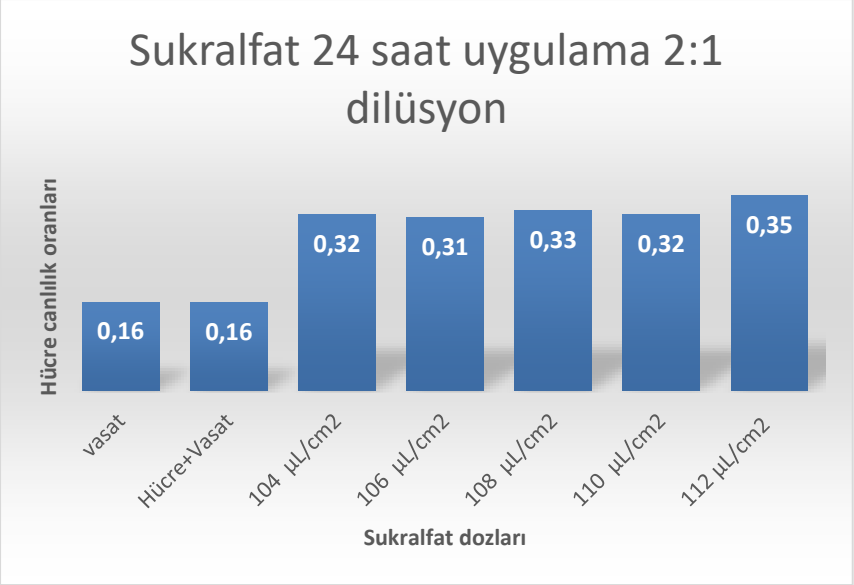

Şekil 3: 1:2 dilüsyonda hazırlanan farklı dozlardaki sükralfat solüsyonlarının, IEC-6 hücrelerine, 24 saat uygulanması sonucu elde edilen hücre canlılık oranları

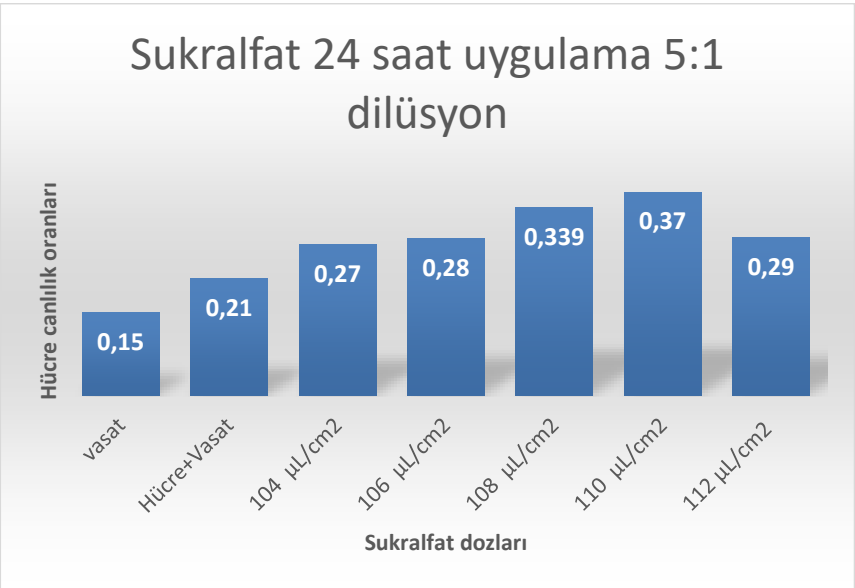

Şekil 4: 5:1 dilüsyonda farklı dozlarda hazırlanan sükralfat solüsyonunun, IEC-6 hücrelerine, 24 saat süreyle uygulanması sonucu elde edilen hücre canlılık oranları

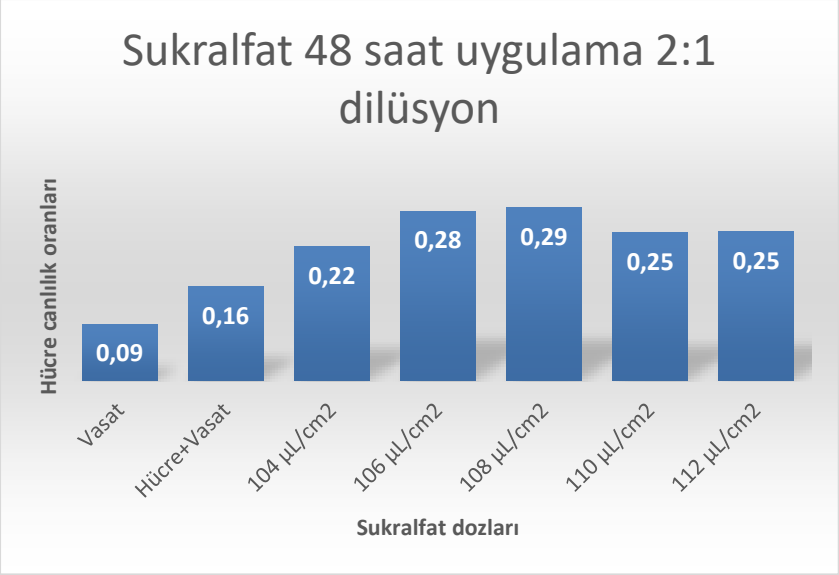

Şekil 5: 2:1 dilüsyonda farklı sükralfat dozlarda hazırlanan solüsyonların, IEC-6 hücrelerine, 48 saat uygulanması sonucu elde edilen hücre canlılık oranları

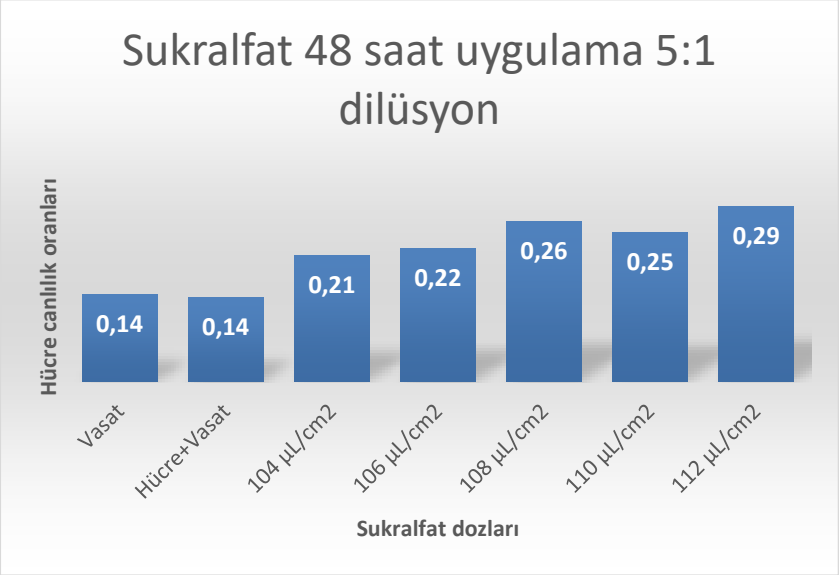

Şekil 6: 5:1 dilüsyonda farklı sükralfat dozlarında hazırlanan solüsyonların, IEC-6 hücrelerine, 48 saat uygulanması sonucu elde edilen hücre canlılık oranları

6.4. TUNEL Boyama Sonuçları

Belirlenen doz ve uygulama süresi sonrasında, TUNEL boyamasında kontrol grubu hücrelerde TUNEL pozitif hücre sayısı %1-2 iken, kontrol TUNEL boyama yapılan hücrelerde ise TUNEL pozitif hücrelerin olmadığı gözlendi.

Çalışma gruplarında TUNEL boyaması sonrasında, TUNEL pozitif hücrelerin NEK, Sham, tedavi ve profilaksi gruplarında da çekirdeğin kahveringi olarak saptanan pozitif hücreler olduğu gözlendi.

Grupların TUNEL pozitif hücre yüzdeleri Tablo 1'de özetlenmiştir. Gruplar arasındaki fark istatistiksel olarak anlamlıydı ($p<0.05$) (Resim 2).

Tablo 2: Grupların TUNEL pozitif hücre yüzdeleri

Slayt	Kontrol %	Sham %	NEK %	Tedavi %	Profilaksi %
1	10	10	77	10	20
2	12	18	60	18	25
3	15	20	56	15	30
4	17	15	65	18	22
5	15	17	70	16	20
Ortalama	13,8±2,77	16 ±3,80	65,6± 8,26	15,4 ±3,28	23,4 ±4,21

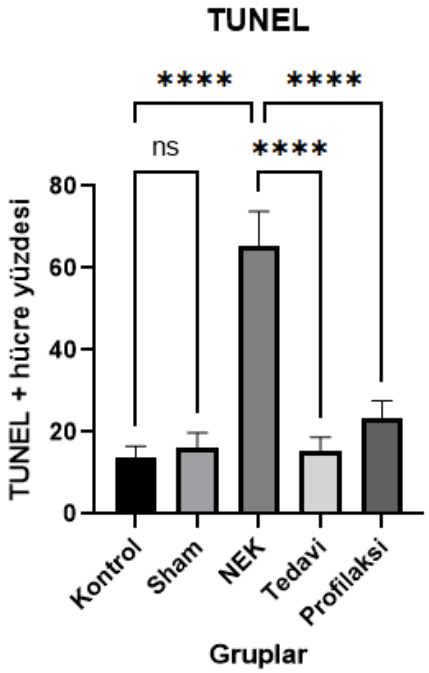

Şekil 7: TUNEL pozitif hücrelerin yüzdesi (****p<0,0001)

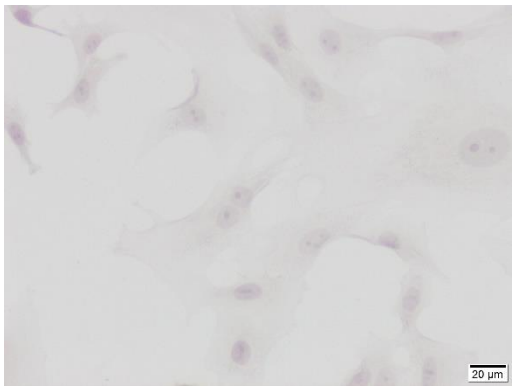

Kontrol Grubu

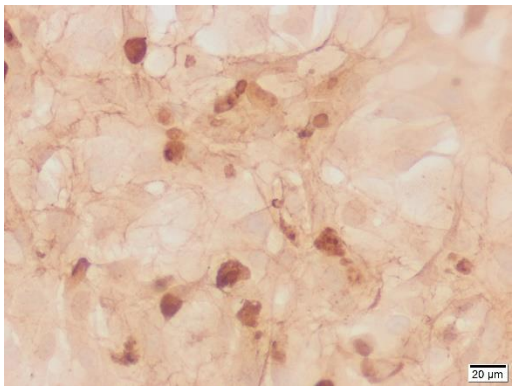

NEK Grubu

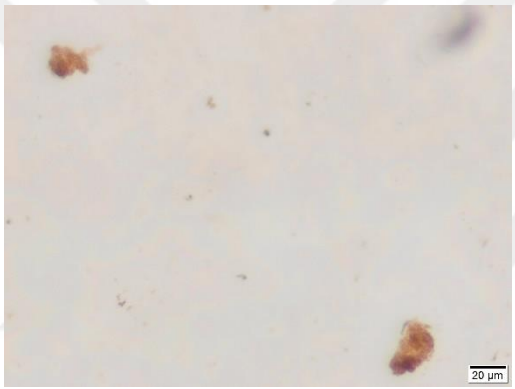

Tedavi Grubu

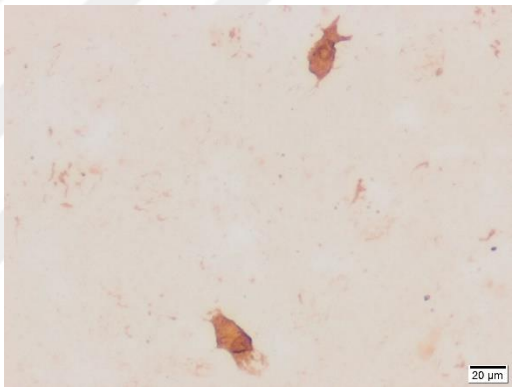

Sham Grubu

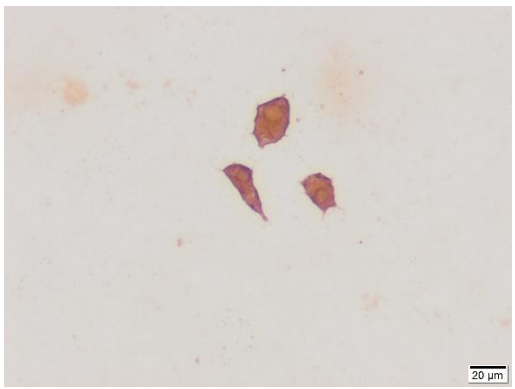

Profilaksi Grubu

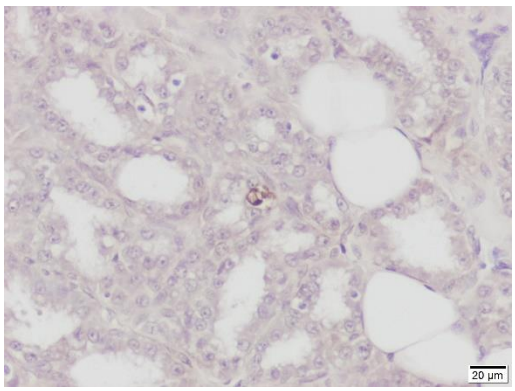

TUNEL (+) Kontrol

Resim 2: IEC-6 hücrelerinde deney gruplarının ve TUNEL (+) Kontrola ait TUNEL boyama sonuçları. Ölçek: 20 µm.

6.5. İmmunohistokimya Boyama Sonuçları

Genel olarak kontrol gruplarında boyama sonrası hücrelerin yeterli sayıya ulaştığı görülmesine karşın gerek gerek sadece sukralfat uygulanan gruplarda gerekse de LPS ve sukralfatın birlikte uygulandığı gruplarda hücreler daha az sayıda olduğu görülmüştür. Bu durumun büyük olasılıkla sukralfat solüsyonun vizkozitesinin yüksek olması ve hücreler üzerinde bir tabaka oluşturması nedeniyle hücrelerin kültür ortamında besi kaynağına yeterli ulaşamamasından kaynaklandığı düşünülmüştür.

Resim 4 ve 5'te immunohistokimyasal boyama için, araştırma parametrelerinde dahilindeki antikorların 8 gözlü kuyucuklara uygulanması görülmektedir. Deneyin 2. tekrarında 24 gözlü kültür kapları kullanılmıştır

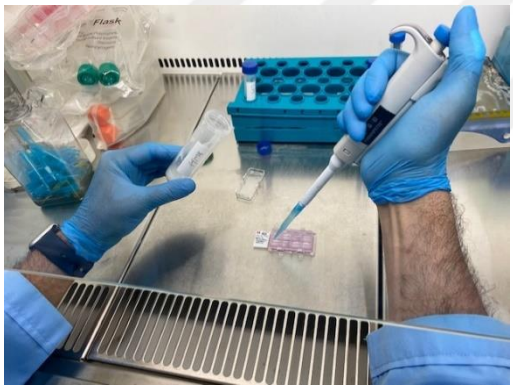

Resim 3



Resim 4

Resim 3: Immunohistokimyasal boyama için, çalışmada araştırılan kaspaz 3, kaspaz 8, kaspaz 9, RIPK1, RIPK3 gibi antikorlarının 8 gözlü kültür kaplara eklenmesi.

Resim 4: Her bir deney grubu için hazırlanmış 8 gözlü kuyucuklu kaplar

Kaspaz 3 Dağılımı: Tablo 3'de kaspaz 3 antikoru ile yapılan immunohistokimyasal boyamada, boyama şiddetinin 3 farklı alanda değerlendirilmesi ve H skorları görülmektedir. Deney gruplarında kaspaz 3 dağılımı değerlendirildiğinde, tedavi grubundaki kaspaz 3 dağılımı NEK grubundaki kaspaz 3 dağılımına göre belirgin olarak daha düşük olsada istatistiksel olarak anlamlı değildi ($p>0.05$). Profilaksi grubunda kaspaz 3 immunoreaktivitesi, NEK grubuna çok yakın bir değerde saptandı ($p>0.05$)

(Resim 5, Şekil 8). IEC-6 hücrelerine sadece sukralfat uygulanması (Sham grubu), kontrol grubuna göre bir farklılık oluşturmadı.

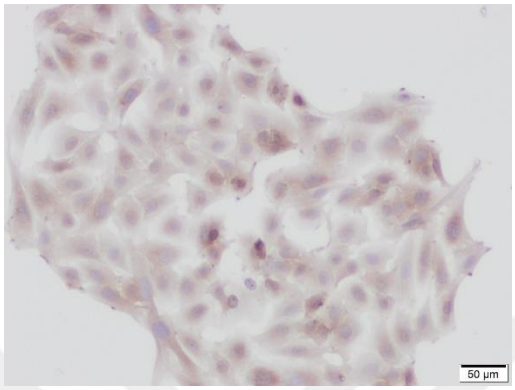

Kaspaz 3 (Kontrol grubu)

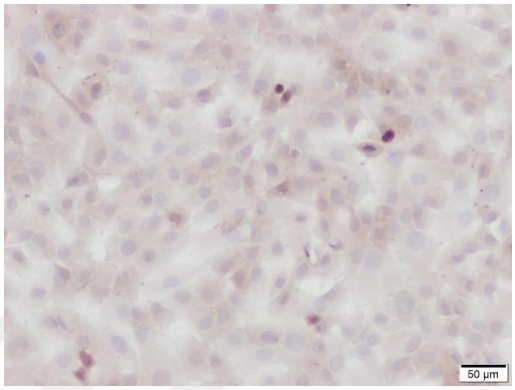

Kaspaz 3 (Sham grubu)

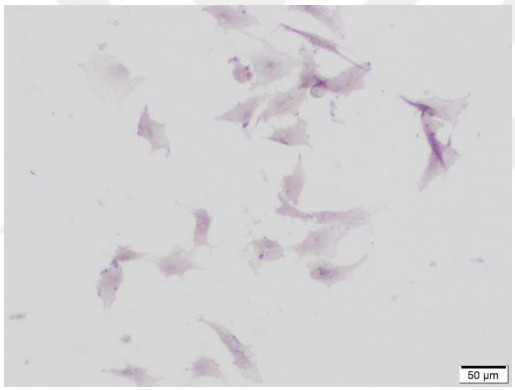

Kaspaz 3 (NEK grubu)

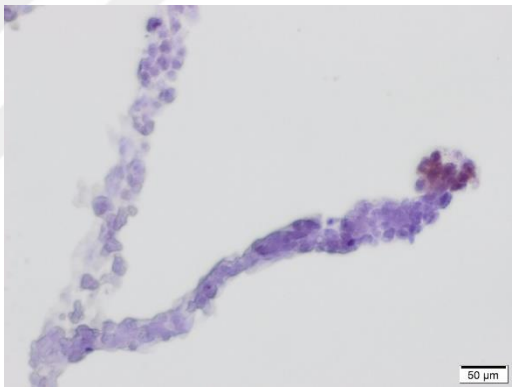

Kaspaz 3 (Profilaksi grubu)

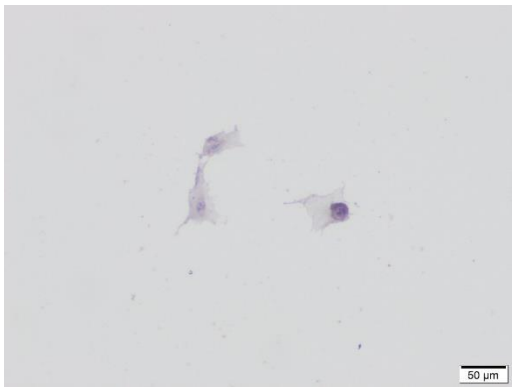

Kaspaz 3 (Tedavi grubu)

Resim 5: IEC-6 hücrelerinde deney gruplarının kaspaz-3 dağılımı. Ölçek: 50 µm.

Tablo 3: Kaspaz 3 antikoru ile yapılan immunohistokimyasal boyamada, boyama şiddetinin 3 farklı alanda değerlendirilmesi ve H skorları. Negatif boyanma (-), Hafif şiddette boyanma (+), Orta şiddette boyanma (++), şiddetli boyanma (+++)

Kaspaz 3	**-**	**+**	**++**	**+++**	**H SKOR**
1.Kontrol	0	0	90	10	310
2.Kontrol	0	10	85	5	295
3.Kontrol	0	10	80	10	300
1.Sham	20	60	20	0	200
2.Sham	0	10	10	80	370
3.Sham	0	10	10	80	370
1.NEK	0	10	80	10	300
2.NEK	0	10	75	15	305
3.NEK	0	85	15	0	215
1.Tedavi	20	40	35	5	225
2.Tedavi	90	0	0	10	130
3.Tedavi	60	10	10	20	190
1.Profilaksi	0	5	95	0	295
2.Profilaksi	0	30	50	20	290
3.Profilaksi	5	25	45	25	290

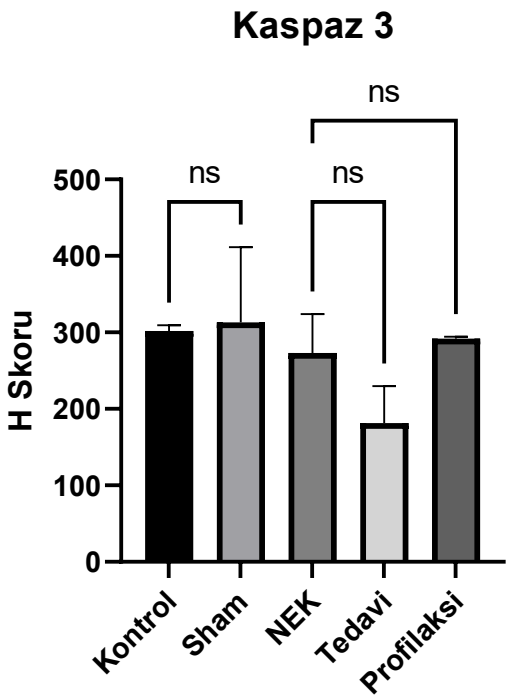

Şekil 8: Deney gruplarında kaspaz 3'ün immunoreaktivite dağılımına göre hesaplanan H Skorları (ns: non significant $p>0.05$)

Kaspaz 8 Dağılımı: Tablo 4'te kaspaz 8 antikoru ile yapılan immunohistokimyasal boyamada, boyama şiddetinin 3 farklı alanda değerlendirilmesi ve H skorları görülmektedir. Deney gruplarında kaspaz 8 dağılımı değerlendirildiğinde gerek tedavi grubunda gerekse profilaksi grubunda kaspaz 8 yoğunluğu, NEK grubuna göre daha az saptanmasına karşın istatistiksel bir fark saptanmamıştır ($p>0.05$). Kontrol grubu ile NEK grubu ile karşılaştırıldığında ise, kaspaz 8 yoğunluğu NEK grubunda daha yüksek saptanmıştır ($p<0.05$) (Resim 6, Şekil 9).

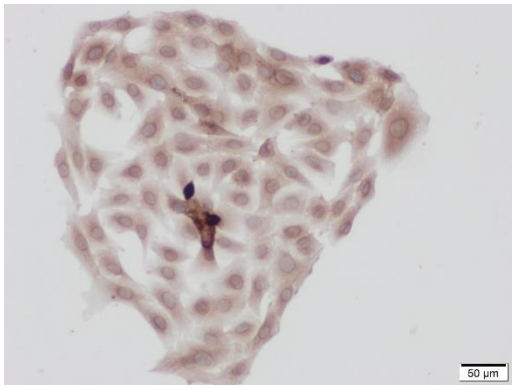

Kaspaz 8 (Kontrol grubu)

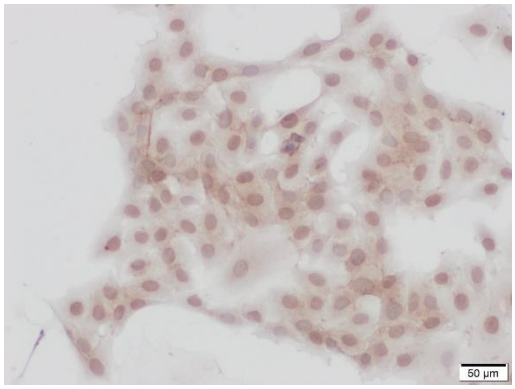

Kaspaz 8 (NEK grubu)

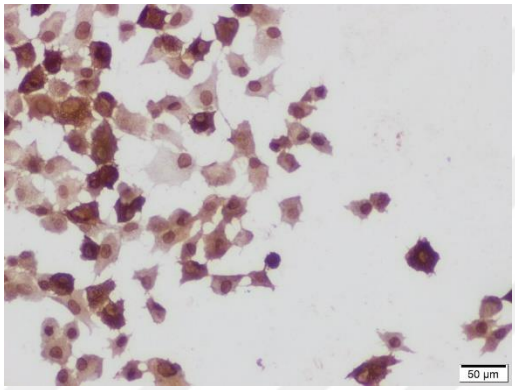

Kaspaz 8 (Sham grubu)

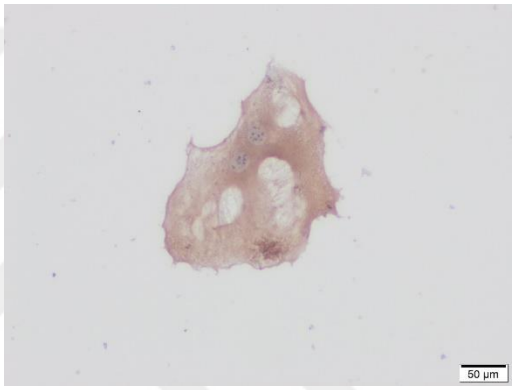

Kaspaz 8 (Tedavi grubu)

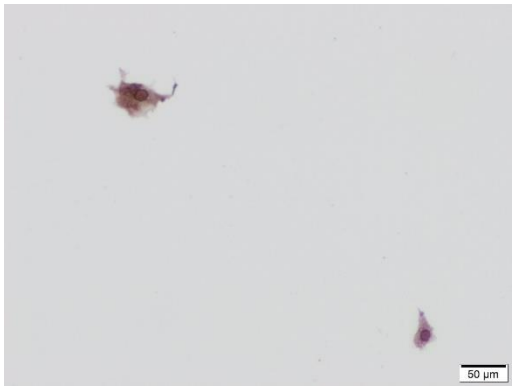

Kaspaz 8 (Profilaksi grubu)

Resim 6: IEC-6 hücrelerinde deney gruplarının kaspaz-8 dağılımı. Ölçek: 50 µm.

Tablo 4: Kaspaz 8 antikoru ile yapılan immunohistokimyasal boyamada, boyama şiddetinin 3 farklı alanda değerlendirilmesi ve H skorları. Negatif boyanma (-), Hafif şiddette boyanma (+), Orta şiddette boyanma (++), şiddetli boyanma (+++)

Kaspaz 8	**-**	**+**	**++**	**+++**	**H SKOR**
1.Kontrol	0	10	55	35	325
2.Kontrol	0	0	55	45	345
3.Kontrol	0	0	30	70	370
1.Sham	0	0	10	90	390
2.Sham	0	0	13	87	387
3.Sham	0	0	7	93	393
1.NEK	0	0	5	95	395
2.NEK	0	0	6	94	394
3.NEK	0	0	10	90	390
1.Tedavi	0	0	20	80	380
2.Tedavi	0	0	28	72	372
3.Tedavi	0	0	40	60	360
1.Profilaksi	0	10	70	20	310
2.Profilaksi	0	0	30	70	370
3.Profilaksi	0	0	40	60	360

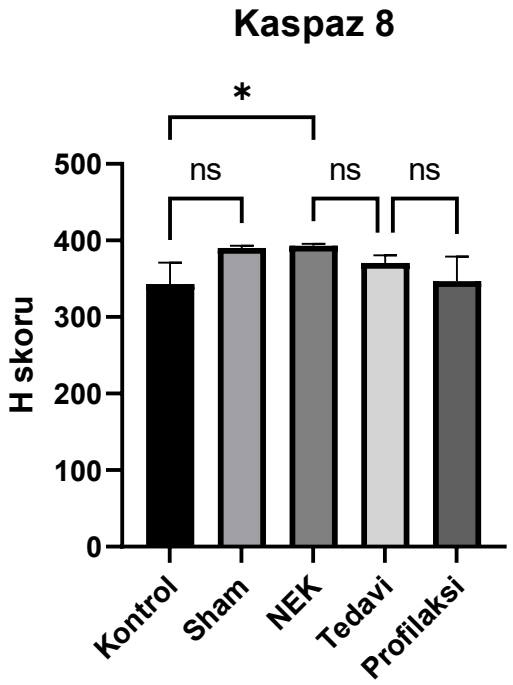

Şekil 9: Deney gruplarında kaspaz 8'in immunoreaktivite dağılımına göre hesaplanan H Skorları (ns: non significant $p>0.05$, *:$p<0.05$)

Kaspaz 9 Dağılımı: Kaspaz 9 antikoru ile yapılan immunohistokimyasal boyamada, boyama şiddetinin 3 farklı alanda değerlendirilmesi ve H skorları Tablo 5'de özetlenmiştir. Kaspaz 9 immunoreaktivitesi, NEK grubunda, kontrol grubuna göre anlamlı olarak daha şiddetli idi ($p<0.05$). Profilaksi veya tedavi sonrası kaspaz 9 dağılımı, NEK grubuna göre bir miktar daha düşük düzeyde olsa da gruplar arasında istatistiksel açıdan anlamlı bir farklılık yoktu. İlginç olarak sham grubundaki kaspaz 9 immunoreaktivitesinin de kontrol grubuna göre anlamlı olarak daha yüksek olduğu görüldü (Resim 7, Şekil 10).

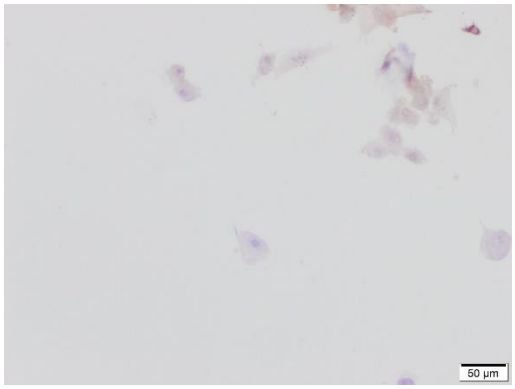

Kaspaz 9 (Kontrol grubu)

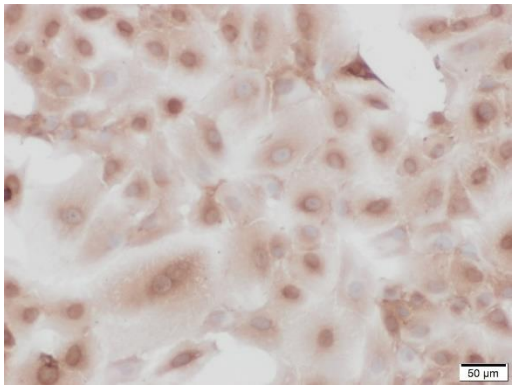

Kaspaz 9 (NEK grubu)

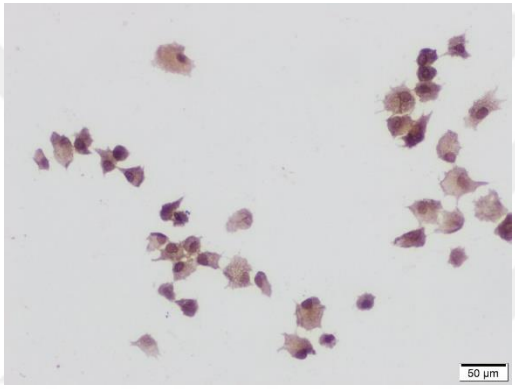

Kaspaz 9 (Tedavi grubu)

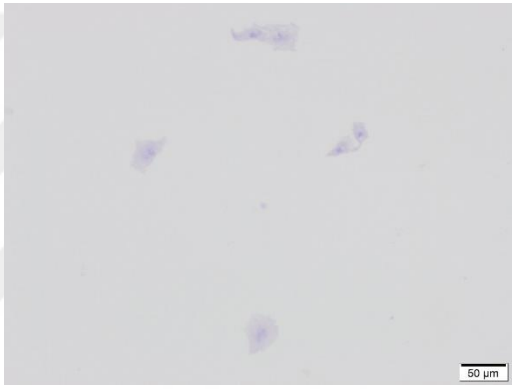

Kaspaz 9 (Profilaksi grubu)

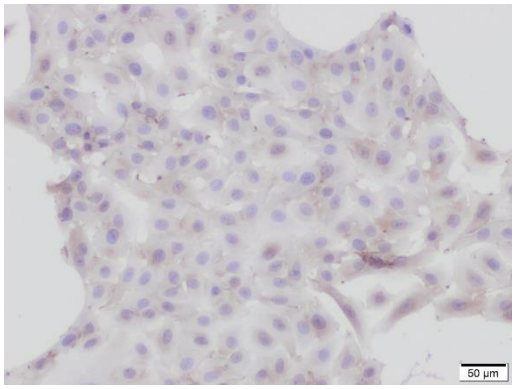

Kaspaz 9 (Sham grubu)

Resim 7: IEC-6 hücrelerinde deney gruplarının kaspaz-9 dağılımı. Ölçek: 50 µm.

Tablo 5: Kaspaz 9 antikoru ile yapılan immunohistokimyasal boyamada, boyama şiddetinin 3 farklı alanda değerlendirilmesi ve H skorları. Negatif boyanma (-), Hafif şiddette boyanma (+), Orta şiddette boyanma (++), şiddetli boyanma (+++)

Kaspaz 9	**-**	**+**	**++**	**+++**	**H SKOR**
1.Kontrol	0	50	50	0	250
2.Kontrol	0	70	30	0	230
3.Kontrol	0	70	25	5	235
1.Sham	0	0	45	55	355
2.Sham	5	10	60	25	305
3.Sham	0	7	60	33	326
1.NEK	0	0	12	88	388
2.NEK	0	0	18	82	382
3.NEK	0	0	22	78	378
1.Tedavi	0	0	18	82	382
2.Tedavi	0	0	24	76	376
3.Tedavi	0	0	29	71	371
1.Profilaksi	0	0	20	80	380
2.Profilaksi	0	0	22	78	378
3.Profilaksi	5	15	40	40	315

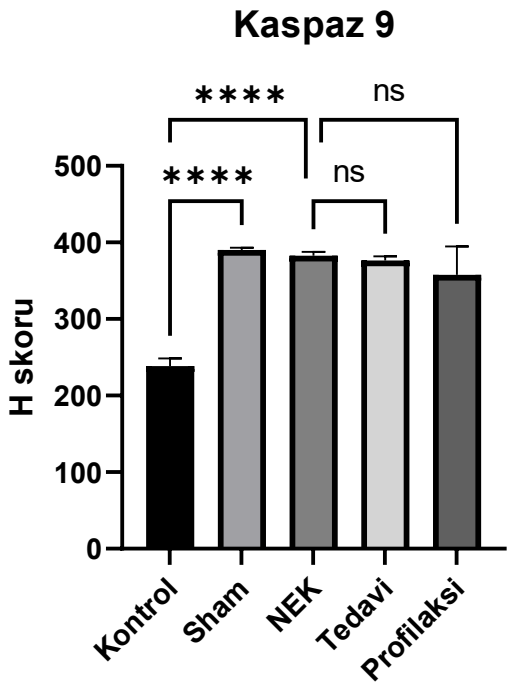

Şekil 10: Deney gruplarında kaspaz 9 (Cas9)'un immunoreaktivite dağılımına göre hesaplanan H Skorları (ns: non significant $p>0.05$, ****$p<0.0001$)

RIPK1 Dağılımı: RIPK1 antikoru ile yapılan immunohistokimyasal boyamada, boyama şiddetinin 3 farklı alanda değerlendirilmesi ve H skorları Tablo 6'da özetlenmiştir. NEK grrubunda RIPK1 dağılımı, kontrol grubuna göre anlamlı olarak yüksek saptandı ($p<0.05$). Tedavi grubunda RIPK1 dağılımı, NEK grubundaki dağılıma göre bir miktar daha az dı fakat gruplar arasındaki fark istatistiksel olarak anlamlı değildi. Profilaksi grubunda RIPK1 dağılımı ise NEK grubundaki dağılıma benzerdi (Resim 8, Şekil 11).

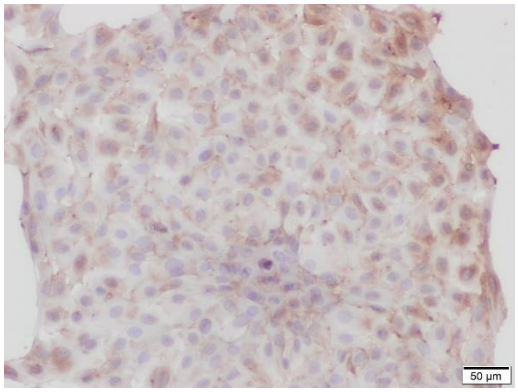

RIPK1 (Konrtol grubu)

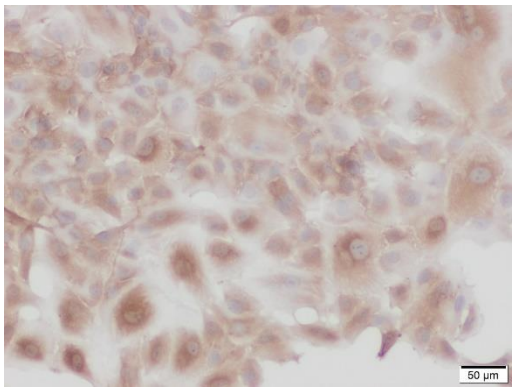

RIPK1 (NEK grubu)

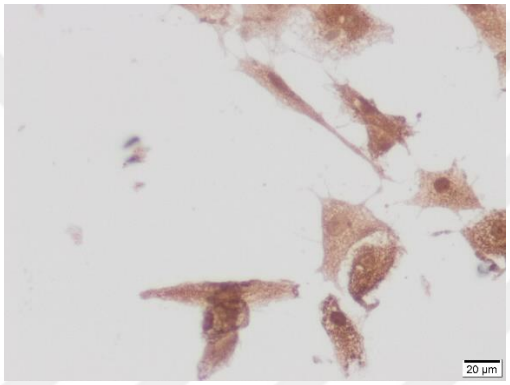

RIPK1 (Tedavi grubu)

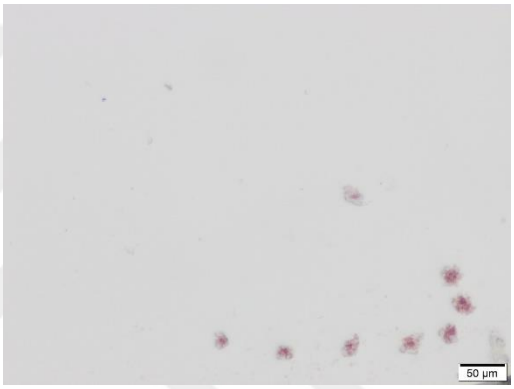

RIPK1 (Profilaksi grubu)

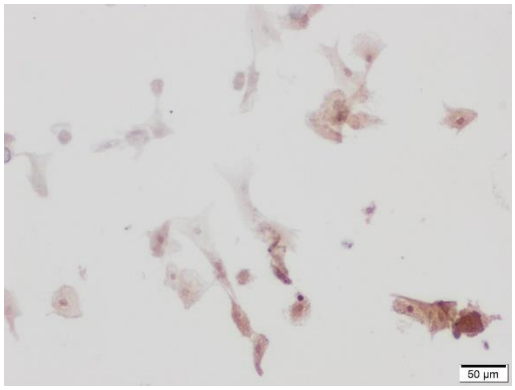

RIPK1 (Sham grubu)

Resim 8: IEC-6 hücrelerinde deney gruplarında RIPK1'in immonoreaktivite dağılımı. Ölçek: 50 µm.

Tablo 6: RIPK1 antikoru ile yapılan immunohistokimyasal boyamada, boyama şiddetinin 3 farklı alanda değerlendirilmesi ve H skorları. Negatif boyanma (-), Hafif şiddette boyanma (+), Orta şiddette boyanma (++), şiddetli boyanma (+++)

RIPK1	-	+	++	+++	**H SKOR**
1.Kontrol	0	14	48	38	324
2.Kontrol	0	10	47	43	333
3.Kontrol	0	10	47	43	333
1.Sham	0	10	45	45	335
2.Sham	0	10	30	60	350
3.Sham	0	10	35	55	345
1.NEK	0	2	13	85	383
2.NEK	0	0	24	76	376
3.NEK	0	6	18	76	370
1.Tedavi	0	0	40	60	360
2.Tedavi	0	0	38	62	362
3.Tedavi	0	0	50	50	350
1.Profilaksi	0	5	20	75	370
2.Profilaksi	0	10	10	80	370
3.Profilaksi	0	0	10	90	390

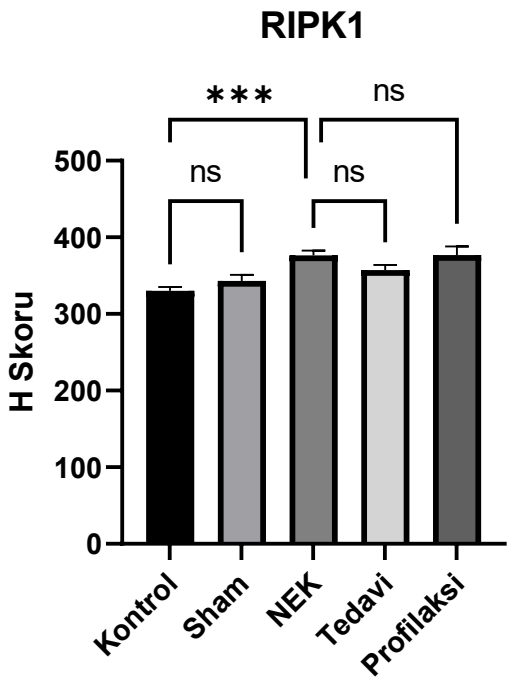

Şekil 11: Deney gruplarında RIPK1'in immunoreaktivite dağılımına göre hesaplanan H Skorları (ns: non significant $p>0.05$, ***:$p<0.001$)

RIPK3 Dağılımı: RIPK3 antikoru ile yapılan immunohistokimyasal boyamada, boyama şiddetinin 3 farklı alanda değerlendirilmesi ve H skorları Tablo 7'da özetlenmiştir. Sukralfat tedavisi, NEK grubunda RIPK3 ekspresyonunu anlamlı derecede düşürdü ($p<0.05$). Benzer etki profilaksi grubunda da görüldü ($p<0.05$). Kontrol grubu ile NEK grubu arasında anlamlı bir fark yoktu. (Resim 9, Şekil 12).

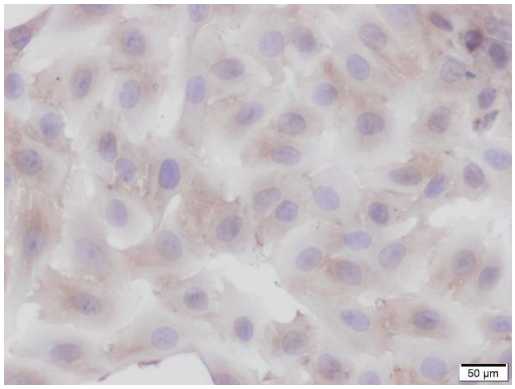

RIPK3 (Kontrol grubu)

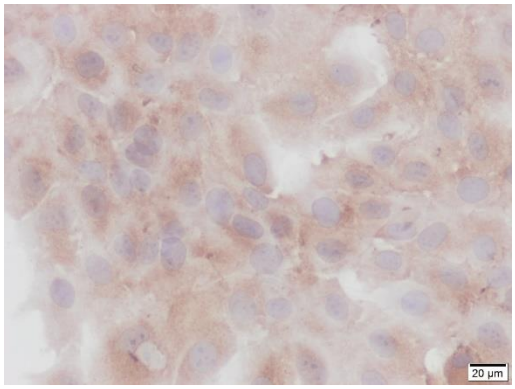

RIPK3 (NEK grubu)

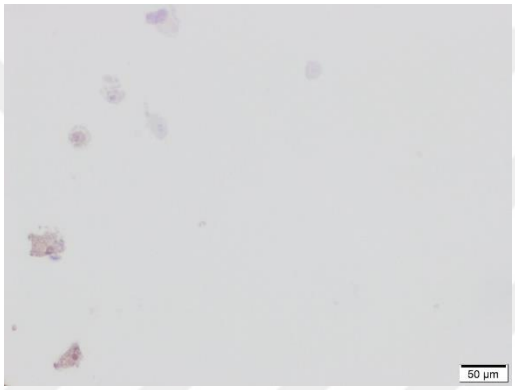

RIPK3 (Tedavi grubu)

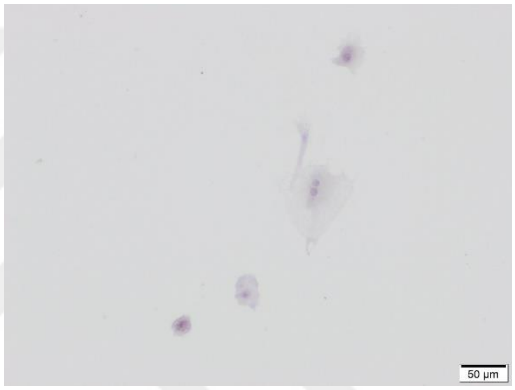

RIPK3 (Profilaksi grubu)

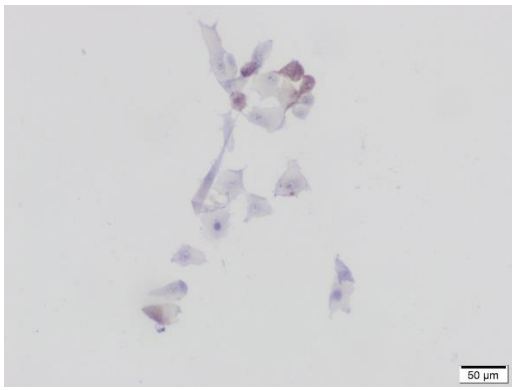

RIPK3 (Sham grubu)

Resim 9: IEC-6 hücrelerinde deney gruplarında RIPK3'ün immunoreaktivite dağılımı. Ölçek: 50 µm.

Tablo 7: RIPK3 antikoru ile yapılan immunohistokimyasal boyamada, boyama şiddetinin 3 farklı alanda değerlendirilmesi ve H skorları. Negatif boyanma (-), Hafif şiddette boyanma (+), Orta şiddette boyanma (++), şiddetli boyanma (+++)

RIPK3	-	+	++	+++	**H SKOR**
1.Kontrol	0	12	45	43	331
2.Kontrol	0	5	35	60	355
3.Kontrol	0	6	44	49	340
1.Sham	5	70	5	20	240
2.Sham	5	70	5	20	240
3.Sham	5	70	5	20	240
1.NEK	0	5	50	45	340
2.NEK	0	0	53	47	347
3.NEK	0	6	38	56	350
1.Tedavi	0	40	45	15	275
2.Tedavi	0	45	45	10	265
3.Tedavi	0	55	35	10	255
1.Profilaksi	25	25	50	0	225
2.Profilaksi	30	35	35	0	205
3.Profilaksi	10	30	60	0	260

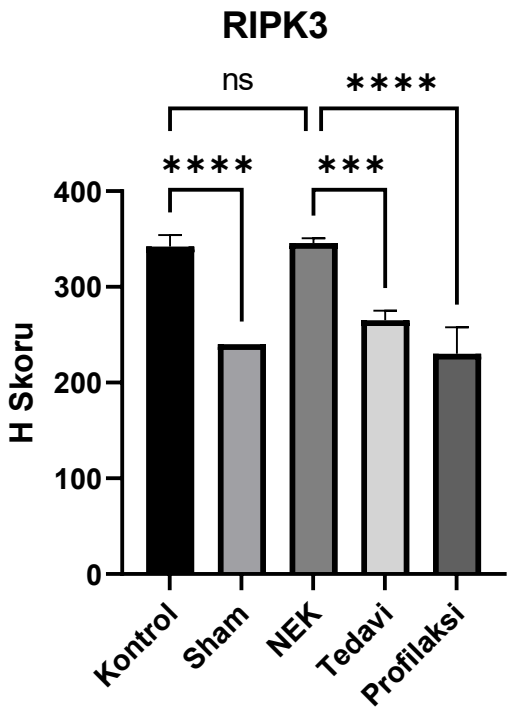

Şekil 12: Deney gruplarında RIPK3üin immunoreaktivite dağılımına göre hesaplanan H Skorları (ns: non significant $p>0.05$, ***$p<0.001$, ****: $p<0.0001$)

MLKL Dağılımı: MLKL antikoru ile yapılan immunohistokimyasal boyamada, boyama şiddetinin 3 farklı alanda değerlendirilmesi ve H skorları Tablo 8'de özetlenmiştir. NEK grubunda MLKL immunoreaktivitesi kontrol grubuna göre, istatistiksel olarak anlamlı olarak artmıştı ($p<0.05$). Sukralfat uygulaması ise hem tedavi hem de profilaksi grubunda MLKL ekspresyonunu anlamlı olarak azalttı ($p<0.05$) (Resim 10, Şekil 13).

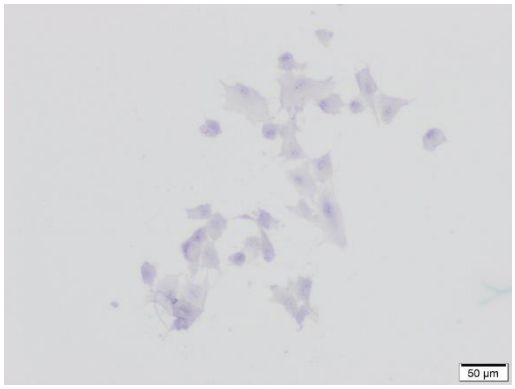

MLKL(Kontrol grubu)

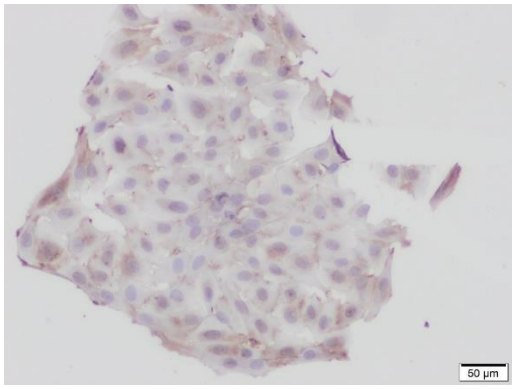

MLKL (NEK grubu)

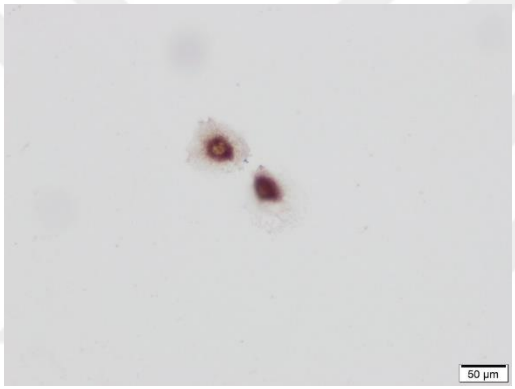

MLKL (Tedavi grubu)MLKL

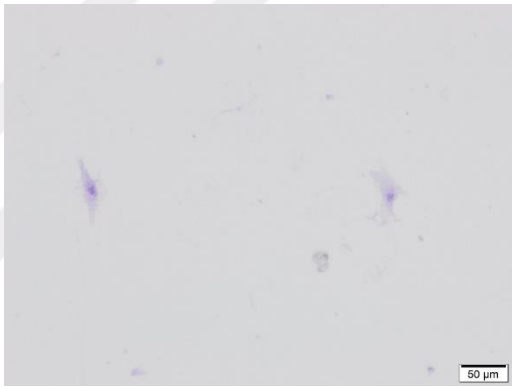

MLKL (Profilaksi grubu)

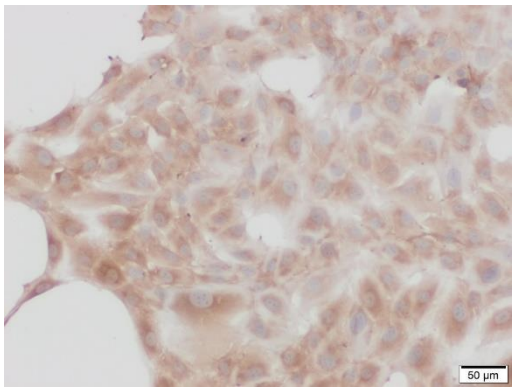

MLKL (Sham grubu)

Resim 10: IEC-6 hücrelerinde deney gruplarında MLKL'nın immunoreaktivite dağılımı. Ölçek: 50 µm.

Tablo 8: MLKL antikoru ile yapılan immunohistokimyasal boyamada, boyama şiddetinin 3 farklı alanda değerlendirilmesi ve H skorları. Negatif boyanma (-), Hafif şiddette boyanma (+), Orta şiddette boyanma (++), şiddetli boyanma (+++)

MLKL	**-**	**+**	**++**	**+++**	**H SKOR**
1.Kontrol	0	22	66	15	302
2.Kontrol	0	14	68	18	304
3.Kontrol	0	12	32	56	344
1.Sham	0	0	10	90	390
2.Sham	0	0	5	95	395
3.Sham	0	0	10	90	390
1.NEK	0	0	15	85	385
2.NEK	0	9	54	37	328
3.NEK	0	0	13	87	387
1.Tedavi	50	50	0	0	150
2.Tedavi	60	40	0	0	140
3.Tedavi	53	47	0	0	147
1.Profilaksi	85	15	0	0	115
2.Profilaksi	90	10	0	0	110
3.Profilaksi	95	5	0	0	105

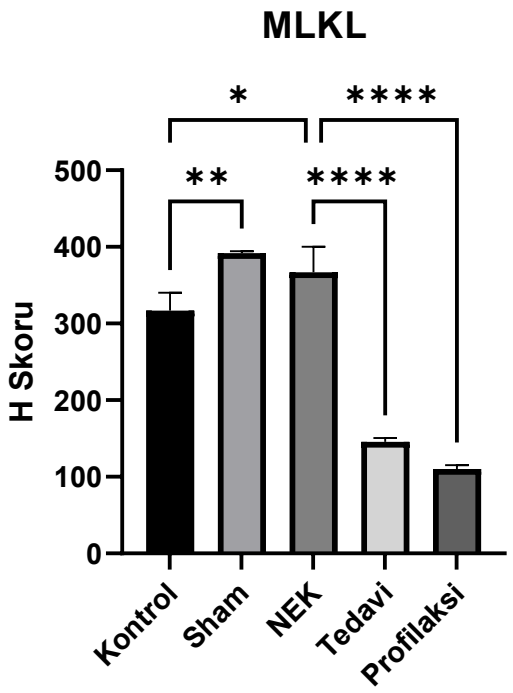

Şekil 13: Deney gruplarında MLKL'nın immunoreaktivite dağılımına göre hesaplanan H Skorları (ns: non significant $p>0.05$, *:$p<0.05$, **:$p<0.01$, ****:$p<0.0001$)

ICAM-1 Dağılımı: ICAM-1 antikoru ile yapılan immunohistokimyasal boyamada, boyama şiddetinin 3 farklı alanda değerlendirilmesi ve H skorları Tablo 9'da özetlenmiştir. LPS uygulamasının, NEK grubunda ICAM-1 ekspresyonunu değiştirmediği görüldü. Tedavi ve profilaksi grubu, NEK grubu ile kıyaslandığında da ICAM-1 dağılımı arasında anlamlı bir fark yoktu ($p>0.05$). İlginç olarak Sham grubunda, ICAM-1dağılımı, kontrol grubuna göre anlamlı olarak daha düşüktü ($p<0.05$) (Resim 11, Şekil 14).

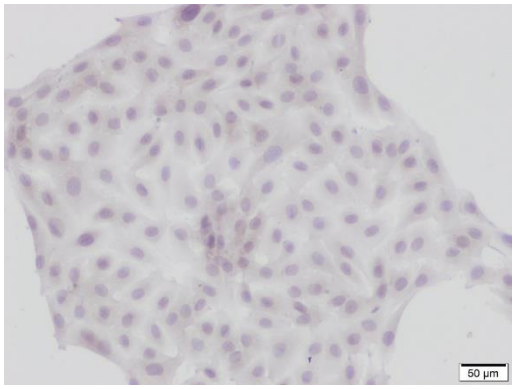

ICAM-1 (Kontrol grubu)

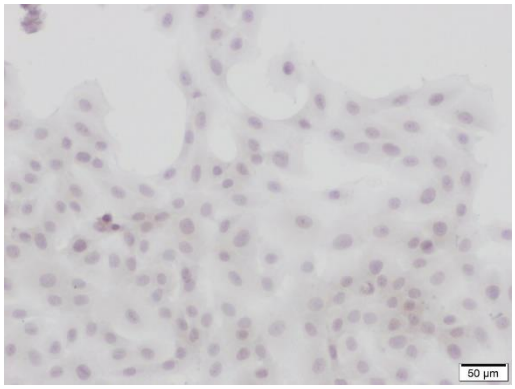

ICAM-1 (NEK grubu)

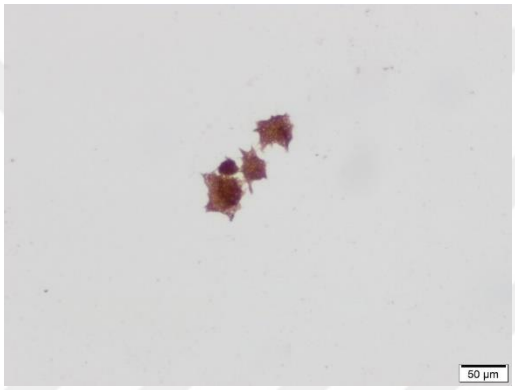

ICAM-1 (Tedavi grubu)

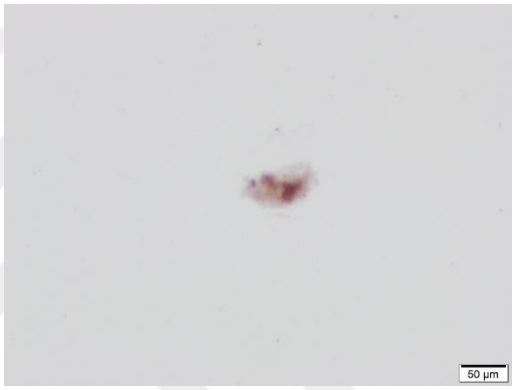

ICAM-1 (Profilaksi grubu)

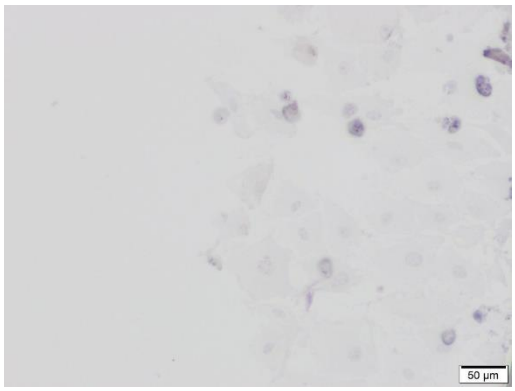

ICAM-1 (Sham grubu)

Resim 11: IEC-6 hücrelerinde deney grupların ICAM-1'in immunoreaktivite dağılımı. Ölçek: 50 µm

Tablo 9: ICAM-1 antikoru ile yapılan immunohistokimyasal boyamada, boyama şiddetinin 3 farklı alanda değerlendirilmesi ve H skorları. Negatif boyanma (-), Hafif şiddette boyanma (+), Orta şiddette boyanma (++), şiddetli boyanma (+++)

ICAM-1	**-**	**+**	**++**	**+++**	**H SKOR**
1.Kontrol	0	20	80	0	280
2.Kontrol	0	30	70	0	270
3.Kontrol	0	33	65	2	269
1.Sham	45	40	15	0	170
2.Sham	45	50	5	0	160
3.Sham	30	60	10	0	180
1.NEK	0	30	65	5	275
2.NEK	0	28	70	3	278
3.NEK	0	27	66	5	272
1.Tedavi	0	15	80	3	282
2.Tedavi	0	13	85	2	289
3.Tedavi	0	3	95	2	299
1.Profilaksi	0	5	90	5	300
2.Profilaksi	0	10	85	5	295
3.Profilaksi	0	5	90	5	300

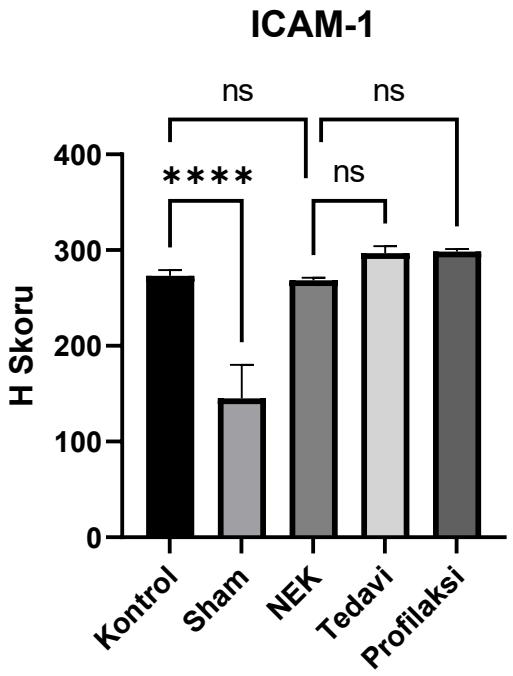

Şekil 14: Deney gruplarında ICAM-1'in immunoreaktivite dağılımına göre hesaplanan H Skorları (ns: non significant $p>0.05$, ****:$p<0.0001$)

MadCAM-1 Dağılımı: MadCAM-1 antikoru ile yapılan immunohistokimyasal boyamada, boyama şiddetinin 3 farklı alanda değerlendirilmesi ve H skorları Tablo 10'da özetlenmiştir. MadCAM-1 ekspresyonu NEK grubunda, kontrol grubuna göre anlamlı olarak daha yüksekti ($p<0.05$). Sukralfat uygulaması gerek tedavi gerekse de profilaksi grubunda anlamlı olarak MadCAM-1 ekspresyonunu azalttı ($p<0.05$). (Resim 12, Şekil 15).

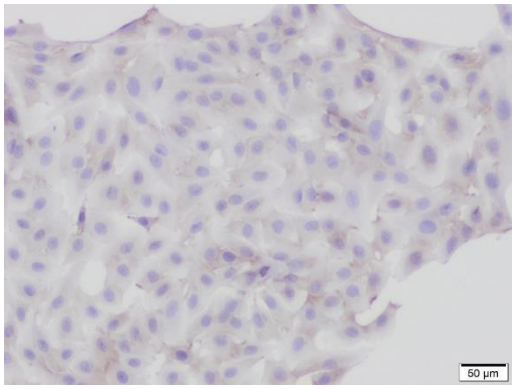

MadCAM-1 (Kontrol grubu)

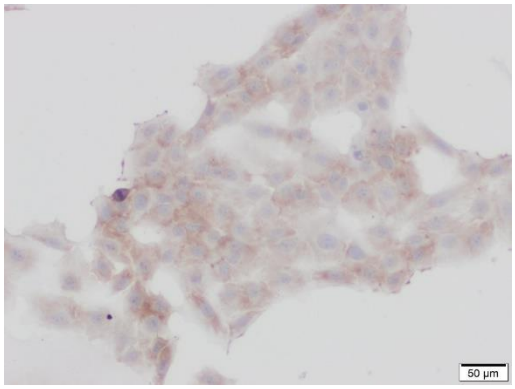

MadCAM-1 (NEK grubu)

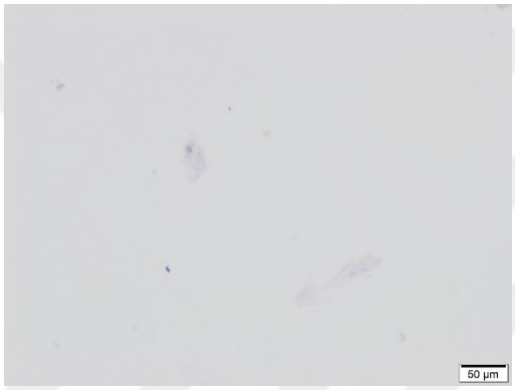

MadCAM-1 (Tedavi grubu)

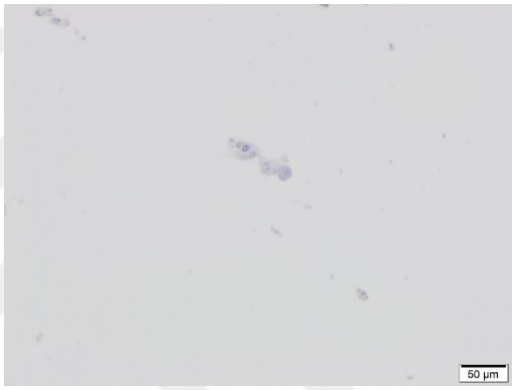

MadCAM-1 (Profilaksi grubu)

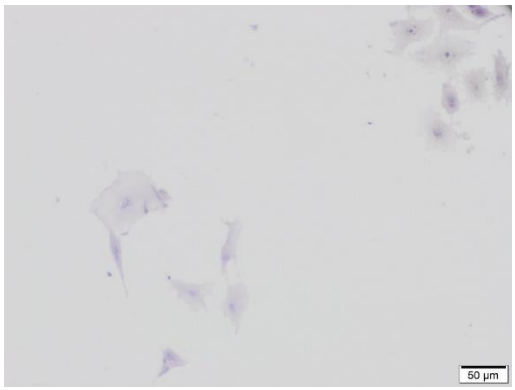

MadCAM-1 (Sham grubu)

Resim 12: IEC-6 hücrelerinde deney gruplarının MadCAM-1 immunoreaktivite dağılımı. Ölçek: 50 µm.

Tablo 10: MadCAM-1 antikoru ile yapılan immunohistokimyasal boyamada, boyama şiddetinin 3 farklı alanda değerlendirilmesi ve H skorları. Negatif boyanma (-), Hafif şiddette boyanma (+), Orta şiddette boyanma (++), şiddetli boyanma (+++)

MadCAM-1	**-**	**+**	**++**	**+++**	**H SKOR**
1.Kontrol	0	85	15	0	215
2.Kontrol	0	75	20	5	230
3.Kontrol	0	83	12	5	222
1.Sham	35	65	0	0	165
2.Sham	80	20	0	0	120
3.Sham	90	10	0	0	110
1.NEK	0	31	43	26	295
2.NEK	0	6	65	29	323
3.NEK	0	2	55	43	341
1.Tedavi	10	90	0	0	190
2.Tedavi	15	85	0	0	185
3.Tedavi	18	82	0	0	182
1.Profilaksi	75	25	0	0	125
2.Profilaksi	80	20	0	0	120
3.Profilaksi	85	15	0	0	115

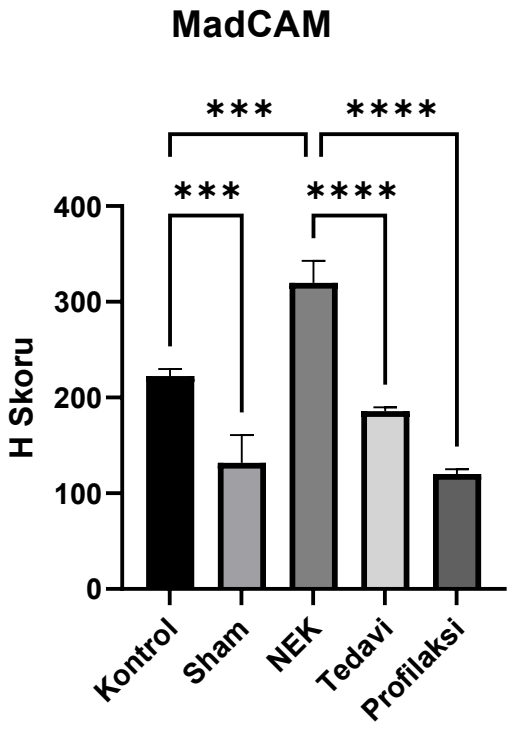

Şekil 15: Deney gruplarında MadCAM-1'in immunoreaktivite dağılımına göre hesaplanan H Skorları (ns: non significant $p>0.05$, ***:$p<0.001$, ****:$p<0.0001$)

Okludin Dağılımı: Okludin antikoru ile yapılan immunohistokimyasal boyamada, boyama şiddetinin 3 farklı alanda değerlendirilmesi ve H skorları Tablo 11'de özetlenmiştir. NEK grubunda okludin ekspresyonu, kontrol grubuna göre hafif yüksek olsada aradaki fark istatistiksel olarak anlamlıydı ($p<0.05$). Tedavi grubunda okludin ekspresyonu, NEK grubu ile karşılaştırıldığında oldukça yüksekti Profilaksi grubunda ise NEK grubuna göre düşüktü. Aradaki farklar istatistiksel olarak anlamlıydı. (Resim 13, Şekil 16).

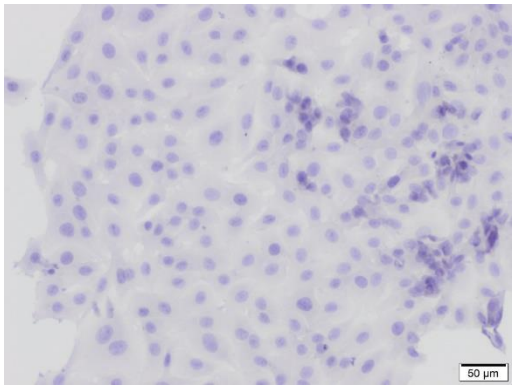

Okludin (Kontrol grubu)

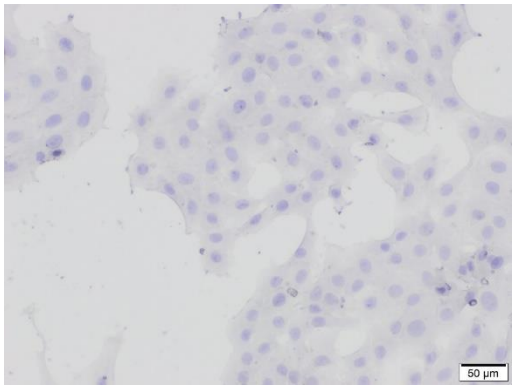

Okludin (NEK grubu)

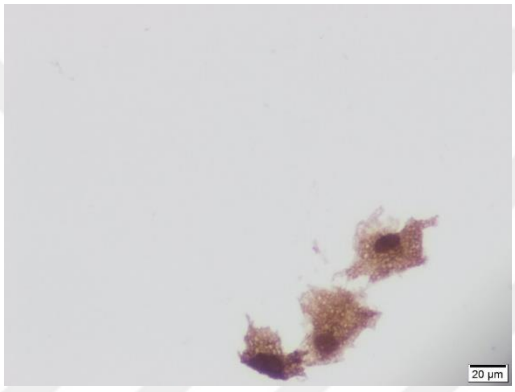

Okludin (Tedavi grubu)



Okludin (Profilaksi grubu)

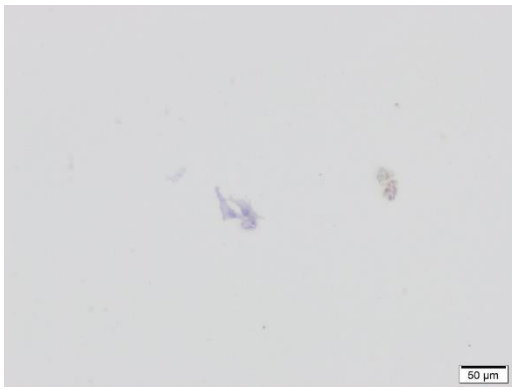

Okludin (Sham grubu)

Resim 13: IEC-6 hücrelerinde deney gruplarında okludin'in immunoreaktivite dağılımı. Ölçek: 50 µm.

Tablo 11: Okludin antikoru ile yapılan immunohistokimyasal boyamada, boyama şiddetinin 3 farklı alanda değerlendirilmesi ve H skorları. Negatif boyanma (-), Hafif şiddette boyanma (+), Orta şiddette boyanma (++), şiddetli boyanma (+++)

Okludin	-	+	++	+++	**H SKOR**
1.Kontrol	94	6	0	0	106
2.Kontrol	96	4	0	0	104
3.Kontrol	100	0	0	0	100
1.Sham	90	10	0	0	110
2.Sham	95	5	0	0	105
3.Sham	98	2	0	0	102
1.NEK	70	30	0	0	130
2.NEK	68	30	2	0	134
3.NEK	72	28	0	0	129
1.Tedavi	0	0	10	90	390
2.Tedavi	0	0	13	87	387
3.Tedavi	0	0	7	93	393
1.Profilaksi	90	10	0	0	110
2.Profilaksi	95	5	0	0	105
3.Profilaksi	95	5	0	0	105

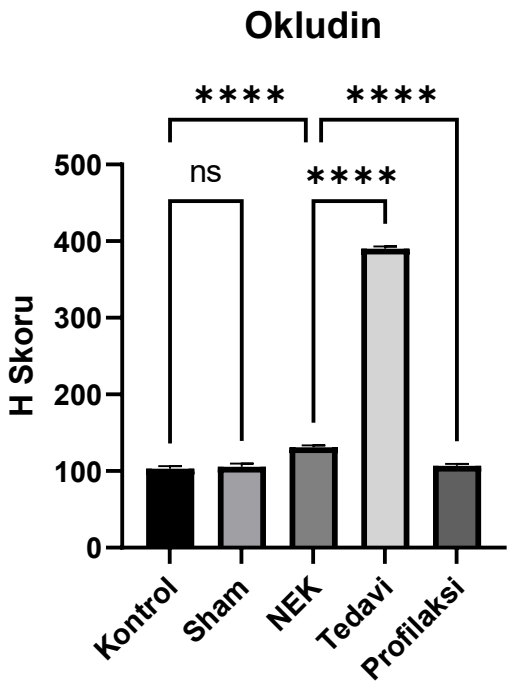

Şekil 16: Deney gruplarında okludin'nin immunoreaktivite dağılımına göre hesaplanan H Skorları (ns: non significant $p>0.05$, ****$p<0.0001$)

Klaudin Dağılımı: Klaudin antikoru ile yapılan immunohistokimyasal boyamada, boyama şiddetinin 3 farklı alanda değerlendirilmesi ve H skorları Tablo 12'de özetlenmiştir. Sukralfat uygulaması tedavi grubunda klaudin immunoreaktivitesinin azalması ile sonuçlandı ($p<0.05$). Ancak aynı etki profilaksi grubundaa gözlenmedi (Resim 14, Şekil 17).

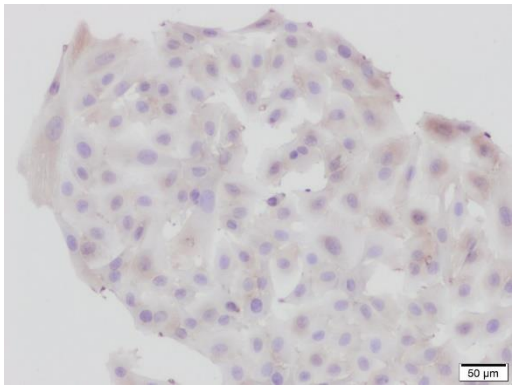

Klaudin (Kontrol grubu)

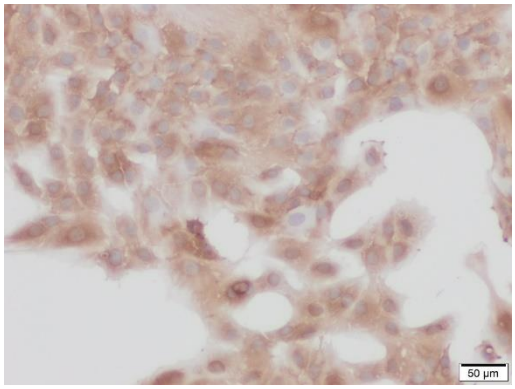

Klaudin (NEK grubu)

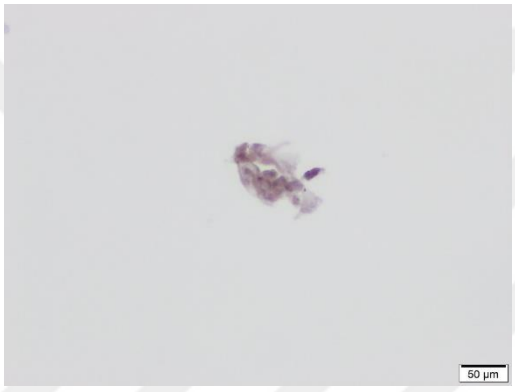

Klaudin (Tedavi grubu)

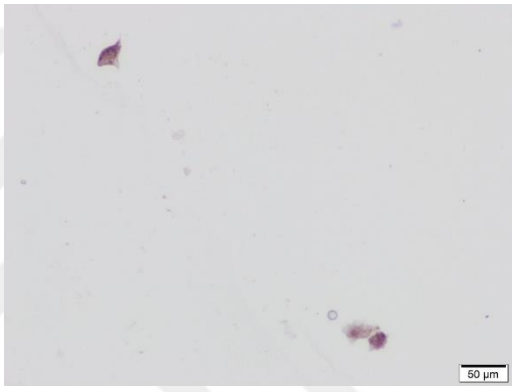

Klaudin (Profilaksi grubu)



Klaudin (Sham grubu)

Resim 14: IEC-6 hücrelerinde deney gruplarında klaudin'nin immunoreaktivite dağılımı. Ölçek: 50 µm.

Tablo 12: Klaudin antikoru ile yapılan immunohistokimyasal boyamada, boyama şiddetinin 3 farklı alanda değerlendirilmesi ve H skorları. Negatif boyanma (-), Hafif şiddette boyanma (+), Orta şiddette boyanma (++), şiddetli boyanma (+++)

Klaudin	-	+	++	+++	**H SKOR**
1.Kontrol	0	29	59	12	283
2.Kontrol	0	13	45	42	329
3.Kontrol	0	0	20	80	380
1.Sham	0	0	10	90	390
2.Sham	0	0	15	85	385
3.Sham	0	0	5	95	395
1.NEK	0	0	5	95	395
2.NEK	0	0	7	93	393
3.NEK	0	0	6	94	394
1.Tedavi	0	30	70	0	270
2.Tedavi	12	78	10	0	198
3.Tedavi	10	55	35	0	225
1.Profilaksi	0	0	10	90	390
2.Profilaksi	0	0	30	70	370
3.Profilaksi	0	0	40	60	360

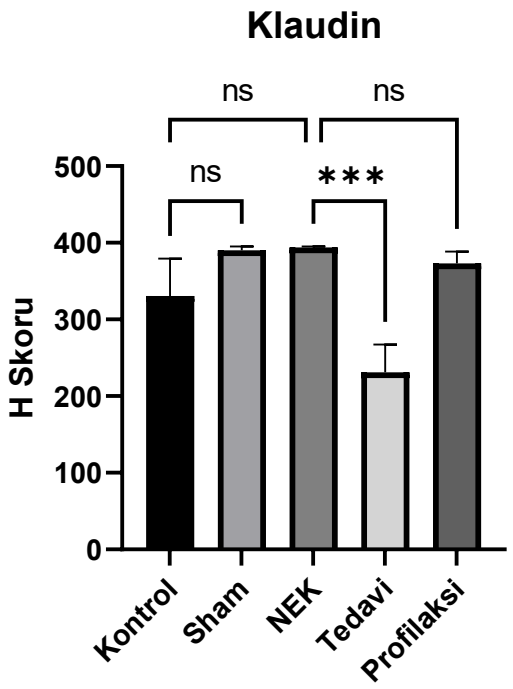

Şekil 17: Deney gruplarında klaudin'nin immunoreaktivite dağılımına göre hesaplanan H Skorları (*p<0.05, ***p<0.001)

7. TARTIŞMA

Nekrotizan enterokolit, yenidoğan döneminde özellikle de prematüre bebeklerde daha sık karşılaştığımız bir hastalıktır. Hastalığın etiyopatogenezi tam olarak anlaşılamasa da barsağın mukozal bariyerinin bozulması ve bakteri kolonizasyonu sonucu geliştiği düşünülür. Bazı olgularda barsakta gelişen inflamasyon, nekroza kadar ilerleyebilir. Morbidite ve mortalitesi son derece yüksektir. Etiyopatogenezde özellikle prematür infantların oral beslenmesi sonrası barsaklarda kolonize olan bakterilere karşı immatür enterositlerin verdiği yanıtın, inflamasyonu tetiklediği düşünülür (Nanthakumar et al., 2000; Patel et al., 2015). Pek çok araştırma yapılmasına karşın hastalığın patogenezinin tam olarak ortaya konulamaması, yenidoğanın inflamatuar barsak hastalığına yol açan birçok patolojide ortaya çıkan NEK tablosunun nihai bir ortak yolu temsil etmesinden kaynaklanıyor olabilir (Duchon et al., 2021; Meister et al., 2020; Neu, 2020). Hastalığın profilaksisi ve tedavisi konusunda sınırlılık söz konusudur. Deneysel NEK modellerinde, inflamasyonu engelleyecek pek çok ajan denense de anne sütü ve bazı probiyotikler dışında klinik uygulamaya yansıyan bir tedavi modeli ortaya konulamamıştır. Çalışmamızın amacı, bağırsağın mukozal bariyerini koruyan sukralfat molekülünün, intestinal epitel hücre hattında oluşturulan NEK modelinde profilaktik ya da tedavi bir edici etkisi olup olmadığını ortaya koymak ve eğer olumlu bir etkisi varsa oluşan etkinin apoptoz ya da nekroptozu baskılayarak mı gerçekleşiyor? ve/veya enterositlerdeki hücre adhezyon moleküllerinin ekspresyonunu değiştirerek mi bu etki oluşuyor? sorularına yanıt bulmaktır.

Çalışmamızda in-vitro NEK modeline karar verirken, ince barsak enterosit hücre (IEC-6) kültürüne, LPS ve LPS+ IL-1β'yı 24 ve 48 saatlik süreyle uygulayarak bir ön çalışma yaptık ve oluşan inflamatuar yanıtı da TNF-α ve IL-8 düzeylerini ölçerek değerlendirdik. Tek başına LPS'nin 48 saat uygulanmasının, LPS+IL-1β kombinasyonuna ve 24 saatlik süreye göre daha yüksek TNF-α ve IL-8 düzeyleri oluşturduğunu gözlemlediğimiz için, çalışmamızda NEK modelini 48 saat süreyle ve sadece LPS uygulayarak gerçekleştirdik. Çalışmalar çeşitli durumlarda enterositlerin IL6, IL-8, IL-1, TNF-α, δ-INF ve GM-CSF gibi proinflmatuar sitokinleri eksprese edebildiğini göstermiştir (C. Lee et al., 2019; Nanthakumar et al., 2000). Bu yanıt, endotoksin ve IL-1β gibi inflamatuar stimuluslar ile up-regüle olmaktadır (Eckmann et

al., 1993; Nanthakumar et al., 2000). IL-1β aynı zamanda endotoksinlere yanıt olarak, enterosit ve lenfositlerde de up-regüle olabilmektedir (Stadnyk, 1994). Bir çalışmada fötal enterositlerin endotoksin ve IL-1β ile uyarıldığı zaman daha büyük çocukların enterositlerine göre, IL-8'i daha fazla arttırdığı gösterilmiştir. Yazarlar bu artışı tam olarak açıklayamasa da endotoksinlere yanıt olarak IL-1β reseptör ekspresyonunun ve/veya sinyal transdüksiyon aktivasyon yanıtının, fötal barsaklarda daha yüksek düzeyde geliştiğini ileri sürmüşler ve bu gözlemin, NEK'in fizyopatolojisini kısmen açıklayabileceğini düşünmüşlerdir (Nanthakumar et al., 2000). Literatürde de LPS'nin intestinal bariyeri bozduğu, barsakların villus-kript formasyonunu azalttığı ve barsak permeablitesini arttırdığı bildirilmektedir (Modlin et al., 1999). Bu nedenle biz de NEK modeli oluşturmada LPS'nin uygun bir molekül olduğunu düşünüyoruz.

Daha önceki bir çalışmamızda, yenidoğan sıçanlarda hipoksi-reoksijenasyon ile oluşturduğumuz deneysel NEK modelinde, sukralfatın gerek profilaktik gerekse de tedavi amaçlı olarak oral yoldan verdiğimizde, intestinal hasarlanmanın şiddetinde azalma olduğunu görmüştük (Şencan et al., 2005). Bir diğer çalışmamızda da intestinal iskemi-reperfüzyon modelinde, intestinal apoptosizin indüklendiğini, sukralfatın da gerek profilaktik gerekse de tedavi edici olarak oral yoldan verilmesinin ise durumu tersine çevirdiğini (apoptozisin baskılanması) raporlamıştık (Şencan et al., 2003). Ancak her iki çalışmada da sukralfat deney hayvanlarına oral yoldan verildiği için, verilen dozun ne kadarının hasarlı barsak bölümüne ulaştığı belli değildi. Ayrıca bu çalışmalarda sukralfatın oluşturduğu olumlu etkilerin mekanizması apoptozis dışında araştırılmamıştı. Sunulan çalışmada ise, IEC-6 hücre kültüründe oluşturulan NEK modelinde, enterositlerde hem apoptozis hem de nekroptosisin gerçekleştiğini saptadık. NEK grubunda, kontrol grubuna göre anlamlı TUNEL pozitifliği saptanmasına karşın kaspaz 8'in ve kaspaz 9'un anlamlı derecede artması fakat kaspaz 3'ün kontrol grubu ile karşılaştırıldığında bir fark oluşturmaması ya apoptozisin önemli ölçüde başladığını, sürecin devam ettiğini fakat henüz tam olarak apoptozis ile sonuçlanmadığını ya da TUNEL pozitif boyanan hücrelerin nekroptotik hücrelere ait olduğunu düşündürmektedir. Çünkü TUNEL pozitif olarak boyanan hücrelerin, diğer morfolojik özellikleri ve ek yapılan yöntemler olmadan her zaman apoptotik hücreler ya da nekroptotik hücreler ya da başka bir hücre ölüm formuna ait olduğunu söylemek zordur

(vanden Berghe et al., 2013). TUNEL boyamada NEK oluşturulan enterosit hücre grubunda sukralfat tedavisinin apoptotik veya nekroptotik hücre oranını %10'a, profilaksi grubunda ise %20'ye düşmesi, sukralfatın yararlı olduğu izlenimini yaratmıştır. Ancak tedavi ve profilaksi gruplarında kaspaz 3, 8 ve 9 düzeylerinin NEK grubu ile kıyaslandığında hafif bir azalma gözlenmekle birlikte istatistiksel olarak anlamlı olmaması sukralfatın ya apoptotik yolağın kaspaz 3-8 ve 9 basamağı üzerinden etki göstermediğini ya da TUNEL pozitif hücrelerin bir bölümünün nekroptotik hücrelere ait olduğunu akla getirmektedir. Ayrıca TUNEL sonuçları dikkate alındığında profilaksi grubunda apoptozis veya nekroptozisin baskılanması tedavi grubundaki kadar gerçekleşmemektedir. Bu büyük olasılıkla IEC-6 hücrelerine ilk olarak sukralfat eklendiğinde bir kısım hücrelerin beslenememesinden dolayı hücre sayısında azalmaya neden olması ile ilgili olabilir.

Çalışmamız in-vitro NEK modelinde apoptozisin yanında nekroptosizin de tetiklendiğini göstermektedir. RIPK1, RIPK3 ve MLKL antkorları ile yapılan immunohistokimyasal boyamada, RIPK1 ve MLKL'nin H skorları, NEK grubunda kontrole göre anlamlı olarak yükselmiş, RIPK3'ün H skoru ise değişmemiştir. NEK grubunda LPS indüksiyonu, TNF-α artışına dolayısıyla da hücre ölüm reseptörlerinin aktive olarak RIPK1'de artışına yol açmış olabilir. Ölüm reseptörlerinin uyarılmasıyla FADD, TRADD ve TRIF gibi proteinlerin RIPK1 ile birlikte kompleks bir yapı oluşturarak RIPK1'in ubikutinize olması, NfKB yolağı aracılığı ile proinflamatuar yanıtın baskılanması ve dolayısıyla da hücrenin hayatta kalması için gerekli olan kaskadın çalıştırmasına bağlı olabilir. Bu nedenle RIPK1 düzeyi, hücrelerin hayatta kalması durumunda veya nekroptoza gitmesi durumunda da artabilir. Bu nedenle biz NEK grubunda RIPK1'in anlamlı artışını gözlemlerken tedavi ve profilaksi grubunda, sukralfatın etkisiyle RIPK1'in artan düzeyinin korunmuş olabileceğini düşündük. Çünkü devam eden bir enflamasyon süreci ortamdaki RIPK1'in bir süre sonra deubikutinize olmasına ve hücrelerin apoptozis ya da nekroptozise gitmesine neden olabilir. Çalışmamızda RIPK3'ün H skorlarının, kontrol grubu ile farklılık göstermemesi de başlangıçta hücrenin yaşaması için gerekli kaskadın aktif olduğunu desteklemektedir. Ancak tedavi ve profilaksi grubu NEK grubuna göre RIPK3'ün anlamlı derecede daha düşük H skoruna sahip olması, 48 saatlik ek bir süre de geçmesi nedeniyle bu süre

zarfında sukralfatın oluşturduğu sitoprotektif etki ile açıklanabilir. Ayrıca NEK grubunda MLKL'nın da artmış olması, RIPK1'in deubikutinize olduktan sonra ortamda RIPK1/RIPK3 kompleksinin oluşarak MLKL'nın toplandığını göstermektedir (nekrosom kompleksi). MLKL'nın fosforilize olması da hücre membran harabiyeti ve nekroptozis ile sonuçlanmaktadır. Sonuç olarak deneysel in-vitro NEK modelinde nekroptozis de oluşmakta ve sukralfat nekroptozisi gelişimini de kısmen baskılamaktadır. Gerek apoptozisde gerekse de nekroptozisde TNF-α, koloni uyarıcı bakteriler gibi hücre dışı uyaranlar ve bunların ligandları reseptörleri ortaktır. Bu nedenle NEK'de inflamasyonu tetikleyen faktörlerin hem apoptozisi hem de nekroptozisi başlatması olasıdır. Ancak ölüm reseptörlerinin aktivitesinin devam etmesi sonucu kaspaz 8 aktivitesinin de nekroptotik yolağı kısmen baskılayabileceği gözardı edilmemelidir. NEK oluşturulan IEC-6 hücrelerine sukralfatın tedavi veya profilaktik amaçlı verilmesi RIPK3 ve MLKL düzeylerini anlamlı olarak azaltmıştır. Bu muhtemelen sukralfatın epitel üzerinde oluşturduğu koruyucu tabaka ve inflamasyon şiddetinin azalması ile ilişkilidir. Sonuç olarakta sukralfat, nekroptozisi önlemede etkili gibi görünmektedir.

NEK'de intestinal bariyer bütünlüğünün bozulduğu bilinmektedir. NEK'in gelişiminde hem endotelial hem de epitel bariyerin bozulduğu düşünülmektedir. Her iki epitelde permeabilite arttığında inflamatuar mediatörlerin ortamda artması, bakteriyel translokasyon ve intestinal hücre yapısının bozulması ile sonuçlanmaktadır (Buonpane et al., 2022). Bariyer bütünlüğünün sağlanmasında da enterositlerdeki sıkı bağlantı moleküllerinin önemli görevleri olduğu düşünülür. Sıkı bağlantılar hem hücrelerin birbiri ile temasını hem de su ve solütlerin hareketlerini sağlarlar. Bu nedenle hücresel direnç ve permeabilitenin korunmasında büyük öneme sahiptirler (Nowicki, 2005). Biz de çalışmamızda deney gruplarında sıkı bağlantılarla ile ilişkili hücre adhezyon moleküllerini ve sukralfat uygulamasının hücre adhezyon molekülleri üzerindeki etkilerini araştırdık.

Sıkı bağlantı proteinlerinden biri olan okludinin ekspresyonu NEK'de azalmaktır. Çünkü okludin hücrelerin apikal ve lateral yüzeyleri arasındaki bağlantıyı sağlar ve makromoleküllerin parasellüler transportu ve regülasyonunda önemli rol oynar. Ayrıca

sinyal iletiminde transmembran proteini olarak fonksiyon görür (Al-Sadi et al., 2011; Cummins, 2012; Müftüoğlu S, 2017). NEK'de oluşan enflamasyon kaskadı okludinin de regülasyonunu bozarak hücre permeabilitesinin artmasına neden olmaktadır. Çalışmamızda, NEK oluşturulan hücre grubuna gerek tedavi gerekse de profilaktik amaçlı sukralfat uyguladığımızda okludin ekspresyonunu anlamlı olarak artırdığını gözlemledik. Bu da sukralfatın hücre bütünlüğünün korunmasında faydalı olduğunu desteklemektedir. Bu etki muhtemelen sukralfat uygulanan hücre grubunda enflamasyon şiddetinin azalmasına paralel olarak okludin molekülünün korunması ve hücre permeabilitesinin azalması ile ilişkili olabilir.

Çalışmamızda araştırdığımız bir diğer hücre adhezyon molekülü ise klaudindi. Klaudin molekülü, hücreler arasında sıvı-iyon diffüzyonunu düzenler ve okludin ile, birbirine komşu hücreler arasındaki hücrelerarası boşluğu kapatırlar aynı zamanda aktin hücre iskeleti ile de bağlantılıdırlar (Antonetti et al., 1998; Cummins, 2012). Böylece intestinal bariyerin bütünlüğüne büyük katkı sağlamış olurlar. Çalışmamızda NEK grubunda istatistiksel olarak anlamlı olmasa da klaudin ekspresyonunun daha yüksek olduğu görülmüştür. Ares ve ark. NEK'te hücre permeabilitesinin artmasına bağlı olarak, özellikle klaudin-2'nin hücre iskeletine doğru artan bir trafiği olduğunu, bu yüzden NEK'te klaudin 2 ekspresyonunun arttığını ileri sürmüştür (Ares et al., 2019). Çalışmamızda da NEK grubunda klaudin ekspresyonunun artması benzer bir mekanizma ile olmuş olabilir. Tedavi grubunda sukralfat uygulaması, LPS ile tetiklenen inflamasyonun kısmen baskılanması sonucu, klaudinin hücre iskeletine göçünü yavaşlatmış olabilir. Özellikle tedavi grubunda klaudin ekspresyonunun azalması, büyük olasılıkla sukralfatın epitel hücreleri üzerinde bariyer oluşturması ve hücre permeabilitesinin koruması ile ilişkili olabilir. Ancak profilaksi grubunda benzer bir etki gözlemlenmemiştir. Hücre kültürüne LPS eklenmeden 48 saat önce bir kez sukralfat uygulaması, klaudin ekspresyonu açısından anlamlı bir fark oluşturmamaktadır. Profilaksi grubunda sukralfatın etkili olmaması tam olarak açıklanamaz iken belki de IEC-6 hücrelerine başlangıçta 48 saat uygulanan sukralfatın, hücre kültür ortamında, hücrelerinin beslenmesini olumsuz etkilemesi olabilir. Sonuç olarak çalışmamız, sukralfatın NEK tablosu oluştuktan sonra klaudin ekspresyonunu azaltarak olumlu bir

etki oluşturduğunu, profilaksi uygulamasında ise klaudin ekspresyonunu etkilemediğini göstermiştir.

ICAM-1 bir hücre yüzey glikoproteinidir ve immun endoteliyal ve epiteliyal hücrelerde bazal seviyede eksprese edilir. İnflamatuvar bir stimülasyon ICAM-1 ekspresyonunu up-regüle eder. Hem patolojik durumların başlangıcında hem de çözülme aşamasında ana düzenleyici olarak görev görür. ICAM-1, barsağın enflamatuar durumlarında, barsak epitelinin apikal yüzeyinde up-regüle olan polimorf nükleuslu nötrofillerin ligandıdır. Bu nedenle polimorf nükleuslu nötrofillerin transepitelial göçünün artması, ICAM-1 ekspresyonunu artırır (Sumagin et al., 2016; Terekeci et al., 2008). Polimorf nükleuslu nötrofillerin transepitelial göçünün artması da doku hasarına yol açmaktadır. Biz çalışmamızda NEK grubu ile kontrol grubu arasında ICAM-1 ekspresyonu açısından anlamlı bir fark saptamadık. Tedavi veya profilaktik amaçlı sukralfat uygulaması da ICAM-1 ekspresyonunu etkilemedi. Bu farklı hücre tiplerinin farklı sitokinlere verdiği yanıtla ilişkili olabilir. Sumagin ve ark. TNF ve LPS'nin endotelial hücrelerde ICAM-1 ekspresyonunu indüklerken IEC-6 hücrelerinde ICAM-1 ekspresyonunu etkilemediğini raporlamıştır (Sumagin et al., 2014). Sham grubunda kontrol grubuna göre ICAM-1 ekspresyonunun azalması, başlangıçta 48 saat uygulanan sukralfatın hücre kültür ortamında hücrelerin, medyumdaki besi ortamına yeterli ulaşamamasına bağlı hücre kaybıyla ilişkili olabilir.

Mad CAM-1, karaciğer ve bağırsağın enflamatuar hastalıklarında indüklenen bir adhezyon molekülüdür. NEK'in temel fizyopatolojisinin bağırsağın enflamasyonu ilişkili olması nedeniyle araştırma parametrelerimizden birisi, MadCAM-1 ekspresyonuydu. MadCAM-1 ekspresyonu, mukozalar ve barsakla ilişkili lenfoid dokulardan gerçekleşir. Hem immunoglobulin benzeri domain ile integrin olan a4b7'ye hem de musin benzeri domain ile L-selectin'e bağlanırlar (Terekeci et al., 2008). Çalışmamızda NEK grubunda, MadCAM-1 ekspresyonunun H skorları, kontrol grubuna göre anlamlı derecede yüksek bulunmuştur. Bu IEC-6 hücrelerinde enflamasyona bağlı MadCAM-1 ekspresyonunun arttığını göstermektedir. Sukralfatın gerek tedavi gerekse de profilaktik olarak uygulanması, MadCAM-1 ekspresyonunu anlamlı derecede azaltmıştır. Sonuç olarak, in-vitro NEK hücre kültürü modelinde sukralfat, MadCAM-1

ekspresyonununu da sınırlandırarak hücre bütünlüğünün korunmasına katkı sağlamıştır. Bu etki, hücre yüzeyinde mukozal bariyeri koruyan bir tabaka oluşturması ile ilişkili olabilir.

Sonuç olarak, in-vitro NEK modelinde, apoptosis, nekroptozis ve hücre adhezyon molekülleri fizyopatolojide önemlidir. Sukralfatın epitel tabakası üzerinde koruyucu tabaka oluşturarak enflamasyonu sınırlaması, sadece apoptosis ve nekroptozisisin baskılanması ile değil aynı zamanda bazı hücre adhezyon moleküllerinin ekspresyonunu artırarak veya azaltarak hücre stabilitesini koruması ile ilişkili olduğunu düşündürmektedir.

8. SONUÇ VE ÖNERİLER

1-IEC-6 hücreleri, NEK modeli oluşturmak için uygun bir hücre hattıdır. IEC-6 hücrelerinde en iyi enflamatuar yanıt, LPS'nin tek başına 48 saat uygulanması sonucu ortaya çıkmaktadır.

2-Sukralfat solüsyonunun dilüe edilmeden IEC-6 hücrelerine uygulanması büyük olasılıkla hücrelerin, besi ortamından alışverişini etkileyerek hücrelerin ölümüne neden olmaktadır. Bu nedenle hücre kültüründe toksik olmayan dozu, 2:1 dilüsyonda 106 $\mu l/cm^2$ olarak belirlenmiştir.

3-IEC-6 hücrelerinde in-vitro oluşturulan NEK modelinde hem apoptosis hem de nekroptozis artmaktadır. Sukralfat, NEK oluşturulan IEC-6 hücre kültüründe apoptozisi ve nekroptozisi belli oranda baskılamaktadır.

4-Sukralfatın NEK oluşturulmadan önce IEC-6 hücrelerine profilaktik amaçla verilmesi, tedavi amaçlı verilmesi kadar etkili gözükmemektedir.

5-İn-vitro NEK modelinde hücre adhezyon moleküllerinin ekspresyonu değişmektedir. Sukralfatın tedavi ve profilaktik amaçla uygulanması bu durumu belli oranlarda tersine çevirmektedir. Bu nedenle sukralfatın NEK modeli oluşturulmuş IEC-6 hücrelerinde adhezyon moleküllerinin ekspresyonunu regüle ettiğini ve dolayısıyla da hücre bütünlüğünü korumada faydalı olduğunu düşünüyoruz.

6-Sukralfat, klinik pratikte NEK nedeniyle stoma açılmış hastalarda, stoma ağızlarından süspansiyon formunda veya operasyon sırasında intraluminal enjeksiyon şeklinde uygulanabilir. Ancak stomasız veya NEK tanısı almış konservatif izlenen bebeklerde sukralfatın özellikle distal ince barsak ve kolona kadar etkili bir şekilde ulaşabilen formunun geliştirilmesi gerekir.

7-Nekrotizan enterokolitte hem apoptozis hemde nekroptozis tetiklenmektedir. Bu nedenle apoptotik ve nekroptotik yolaklardaki basamakları etkileyen moleküllerin ilaç formunda uygulanabilir hale gelmesi de (apoptoz ve nekroptoz inhibitörleri) nekrotizan enterokolitin tedavi ve profilaksisinde fayda sağlayabilir.

9. KAYNAKLAR

Albanese, C. T., & Rowe Marc I. (1998). Necrotizing enterocolitis. In J. Craig O'Neill, M. Rowe, Grosfeld JL, Fonlalsrud EW, & Coran AG (Eds.), *Pediatric Surgery* (5th ed., Vol. 2, pp. 1297–1314). Mosby-year Book, Inc. St Louis, USA.

Al-Sadi, R., Khatib, K., Guo, S., Ye, D., Youssef, M., & Ma, T. (2011). Occludin regulates macromolecule flux across the intestinal epithelial tight junction barrier. *American Journal of Physiology-Gastrointestinal and Liver Physiology*, *300*(6), G1054–G1064. https://doi.org/10.1152/ajpgi.00055.2011

Antonetti, D. A., Barber, A. J., Khin, S., Lieth, E., Tarbell, J. M., & Gardner, T. W. (1998). Vascular permeability in experimental diabetes is associated with reduced endothelial occludin content: vascular endothelial growth factor decreases occludin in retinal endothelial cells. Penn State Retina Research Group. *Diabetes*, *47*(12), 1953–1959. https://doi.org/10.2337/diabetes.47.12.1953

Ares, G., Buonpane, C., Sincavage, J., Yuan, C., Wood, D. R., & Hunter, C. J. (2019). Caveolin 1 is Associated with Upregulated Claudin 2 in Necrotizing Enterocolitis. *Scientific Reports*, *9*(1), 4982. https://doi.org/10.1038/s41598-019-41442-4

Başaklar Can. (2017). Sindirim Sistemi. In Sadler T.W. (Ed.), *Medikal Embriyoloji* (13th ed., pp. 225–249). Palme Yayıncılık.

Bein, A., Zilbershtein, A., Golosovsky, M., Davidov, D., & Schwartz, B. (2017). LPS Induces Hyper-Permeability of Intestinal Epithelial Cells. *Journal of Cellular Physiology*, *232*(2), 381–390. https://doi.org/10.1002/jcp.25435

Bertheloot, D., Latz, E., & Franklin, B. S. (2021). Necroptosis, pyroptosis and apoptosis: an intricate game of cell death. *Cellular & Molecular Immunology*, *18*(5), 1106–1121. https://doi.org/10.1038/s41423-020-00630-3

Buonpane, C., Ares, G., Yuan, C., Schlegel, C., Liebe, H., & Hunter, C. J. (2022). Experimental Modeling of Necrotizing Enterocolitis in Human Infant Intestinal Enteroids. *Journal of Investigative Surgery*, *35*(1), 111–118. https://doi.org/10.1080/08941939.2020.1829755

Claud, E. C., Lu, L., Anton, P. M., Savidge, T., Walker, W. A., & Cherayil, B. J. (2004). Developmentally regulated IκB expression in intestinal epithelium and susceptibility to flagellin-induced inflammation. *Proceedings of the National Academy of Sciences*, *101*(19), 7404–7408. https://doi.org/10.1073/pnas.0401710101

Claud, E. C., Savidge, T., & Walker, W. A. (2003). Modulation of Human Intestinal Epithelial Cell IL-8 Secretion by Human Milk Factors. *Pediatric Research*, *53*(3), 419–425. https://doi.org/10.1203/01.PDR.0000050141.73528.AD

Collier-Hyams, L. S., & Neish, A. S. (2005). Intestinal epithelial barrier and mucosal immunity. *Cellular and Molecular Life Sciences*, *62*(12), 1339–1348. https://doi.org/10.1007/s00018-005-5038-y

Cummins, P. M. (2012). Occludin: One Protein, Many Forms. *Molecular and Cellular Biology*, *32*(2), 242–250. https://doi.org/10.1128/MCB.06029-11

Dağdeviren, T., & Saraydın, Ü. S. (2020). Mukozal Bağışıklığın Anahtarı "'M'" Hücreleri. *Uludağ Üniversitesi Tıp Fakültesi Dergisi*. https://doi.org/10.32708/uutfd.756283

de Fazio, L., Beghetti, I., Bertuccio, S. N., Marsico, C., Martini, S., Masetti, R., Pession, A., Corvaglia, L., & Aceti, A. (2021). Necrotizing Enterocolitis: Overview on In Vitro Models. *International Journal of Molecular Sciences*, *22*(13), 6761. https://doi.org/10.3390/ijms22136761

de la Cochetière, M.-F., Piloquet, H., des Robert, C., Darmaun, D., Galmiche, J.-P., & Rozé, J.-C. (2004). Early Intestinal Bacterial Colonization and Necrotizing Enterocolitis in Premature Infants: The Putative Role of Clostridium. *Pediatric Research*, *56*(3), 366–370. https://doi.org/10.1203/01.PDR.0000134251.45878.D5

Driks, M. R., Craven, D. E., Celli, B. R., Manning, M., Burke, R. A., Garvin, G. M., Kunches, L. M., Farber, H. W., Wedel, S. A., & McCabe, W. R. (1987). Nosocomial Pneumonia in Intubated Patients Given Sucralfate as Compared with Antacids or Histamine Type 2 Blockers. *New England Journal of Medicine*, *317*(22), 1376–1382. https://doi.org/10.1056/NEJM198711263172204

Duchon, J., Barbian, M. E., & Denning, P. W. (2021). Necrotizing Enterocolitis. *Clinics in Perinatology*, *48*(2), 229–250. https://doi.org/10.1016/j.clp.2021.03.002

Eckmann, L., Jung, H. C., Schürer-Maly, C., Panja, A., Morzycka-Wroblewska, E., & Kagnoff, M. F. (1993). Differential cytokine expression by human intestinal epithelial cell lines: Regulated expression of interleukin 8. *Gastroenterology*, *105*(6), 1689–1697. https://doi.org/10.1016/0016-5085(93)91064-O

Feng, S., Yang, Y., Mei, Y., Ma, L., Zhu, D., Hoti, N., Castanares, M., & Wu, M. (2007). Cleavage of RIP3 inactivates its caspase-independent apoptosis pathway

by removal of kinase domain. *Cellular Signalling*, *19*(10), 2056–2067. https://doi.org/10.1016/j.cellsig.2007.05.016

Fernandez, O. O. A., Pereira, J. A., Campos, F. G., Araya, C. M., Marinho, G. E., Novo, R. de S., Oliveira, T. S. de, Franceschi, Y. T., & Martinez, C. A. R. (2017). Evaluation of enemas containing sucralfate in tissue content of MUC-2 protein in experimental model of diversion colitis. *ABCD. Arquivos Brasileiros de Cirurgia Digestiva (São Paulo)*, *30*(2), 132–138. https://doi.org/10.1590/0102-6720201700020012

Gabe, S. M. (2016). Small Intestine. In S. Standring (Ed.), *Gray's Anatomy* (forty-first, pp. 1124–1135). Elsevier limited.

Grothaus, J. S., Ares, G., Yuan, C., Wood, D. R., & Hunter, C. J. (2018). Rho kinase inhibition maintains intestinal and vascular barrier function by upregulation of occludin in experimental necrotizing enterocolitis. *American Journal of Physiology-Gastrointestinal and Liver Physiology*, *315*(4), G514–G528. https://doi.org/10.1152/ajpgi.00357.2017

Guner, Y. S., Chokshi, N., Petrosyan, M., Upperman, J. S., Ford, H. R., & Grikscheit, T. C. (2008). Necrotizing enterocolitis — bench to bedside: novel and emerging strategies. *Seminars in Pediatric Surgery*, *17*(4), 255–265. https://doi.org/10.1053/j.sempedsurg.2008.07.004

Günzel, D., & Yu, A. S. L. (2013). Claudins and the Modulation of Tight Junction Permeability. *Physiological Reviews*, *93*(2), 525–569. https://doi.org/10.1152/physrev.00019.2012

Gupta, K., Phan, N., Wang, Q., & Liu, B. (2018). Necroptosis in cardiovascular disease- a new therapeutic target. *Journal of Molecular and Cellular Cardiology*, *118*, 26–35. https://doi.org/10.1016/j.yjmcc.2018.03.003

Kafetzis, D. A., Skevaki, C., & Costalos, C. (2003). Neonatal necrotizing enterocolitis: an overview. *Current Opinion in Infectious Diseases*, *16*(4), 349–355. https://doi.org/10.1097/00001432-200308000-00007

Kanwar, J. R., & Kanwar, R. K. (2009). Gut health immunomodulatory and anti-inflammatory functions of gut enzyme digested high protein micro-nutrient dietary supplement-Enprocal. *BMC Immunology*, *10*(1), 7. https://doi.org/10.1186/1471-2172-10-7

Khoury, M. K., Gupta, K., Franco, S. R., & Liu, B. (2020). Necroptosis in the Pathophysiology of Disease. *The American Journal of Pathology*, *190*(2), 272–285. https://doi.org/10.1016/j.ajpath.2019.10.012

Kochhar, R., Patel, F., Sharma, S. C., Ayyagari, S., Aggarwal, R., Goenka, M. K., Gupta, B. D., & Mehta, S. K. (1991). Radiation-induced proctosigmoiditis. *Digestive Diseases and Sciences*, *36*(1), 103–107. https://doi.org/10.1007/BF01300096

Lee, C., Lau, E., Chusilp, S., Filler, R., Li, B., Zhu, H., Yamoto, M., & Pierro, A. (2019). Protective effects of vitamin D against injury in intestinal epithelium. *Pediatric Surgery International*, *35*(12), 1395–1401. https://doi.org/10.1007/s00383-019-04586-y

Lee, J. S., & Polin, R. A. (2003). Treatment and prevention of necrotizing enterocolitis. *Seminars in Neonatology*, *8*(6), 449–459. https://doi.org/10.1016/S1084-2756(03)00123-4

Lin, Y., Devin, A., Rodriguez, Y., & Liu, Z. -g. (1999). Cleavage of the death domain kinase RIP by Caspase-8 prompts TNF-induced apoptosis. *Genes & Development*, *13*(19), 2514–2526. https://doi.org/10.1101/gad.13.19.2514

Lunniss, P. J. (2016). Large Intestine. In S. Standring (Ed.), *Gray's Anatomy* (forty-first, pp. 1136–1159). Elsevier limited.

Ma, T. Y., Hollander, D., Bhalla, D., Nguyen, H., & Krugliak, P. (1992). IEC-18, a nontransformed small intestinal cell line for studying epithelial permeability. *The Journal of Laboratory and Clinical Medicine*, *120*(2), 329–341.

Mandal, P., Berger, S. B., Pillay, S., Moriwaki, K., Huang, C., Guo, H., Lich, J. D., Finger, J., Kasparcova, V., Votta, B., Ouellette, M., King, B. W., Wisnoski, D., Lakdawala, A. S., DeMartino, M. P., Casillas, L. N., Haile, P. A., Sehon, C. A., Marquis, R. W., … Kaiser, W. J. (2014). RIP3 Induces Apoptosis Independent of Pronecrotic Kinase Activity. *Molecular Cell*, *56*(4), 481–495. https://doi.org/10.1016/j.molcel.2014.10.021

Masuelli, L., Tumino, G., Turriziani, M., Modesti, A., & Bei, R. (2010). Topical Use of Sucralfate in Epithelial Wound Healing: Clinical Evidence and Molecular Mechanisms of Action. *Recent Patents on Inflammation & Allergy Drug Discovery*, *4*(1), 25–36. https://doi.org/10.2174/187221310789895649

McElvanna, K., Wilson, A., & Irwin, T. (2014). Sucralfate paste enema: a new method of topical treatment for haemorrhagic radiation proctitis. *Colorectal Disease*, *16*(4), 281–284. https://doi.org/10.1111/codi.12507

Meister, A. L., Doheny, K. K., & Travagli, R. A. (2020). Necrotizing enterocolitis: It's not all in the gut. *Experimental Biology and Medicine*, *245*(2), 85–95. https://doi.org/10.1177/1535370219891971

Modlin, R. L., Brightbill, H. D., & Godowski, P. J. (1999). The Toll of Innate Immunity on Microbial Pathogens. *New England Journal of Medicine*, *340*(23), 1834–1835. https://doi.org/10.1056/NEJM199906103402312

Morecroft, J., Spitz, L., Hamilton, P., & Holmes, S. (1994). Necrotizing enterocolitis--multisystem organ failure of the newborn? *Acta Paediatr Suppl* ., *396*, 21–33.

Moriwaki, K., & Chan, F. K.-M. (2013). RIP3: a molecular switch for necrosis and inflammation. *Genes & Development*, *27*(15), 1640–1649. https://doi.org/10.1101/gad.223321.113

Müftüoğlu S. (2017). Epitel dokusu. In Ross MH & Pawlina W (Eds.), *Histoloji* (pp. 105–157). Palme Yayıncılık.

Nagashima, R. (1981). Mechanisms of action of sucralfate. *Journal of Clinical Gastroenterology.*, *3*, 117–127.

Nanthakumar, N. N., Fusunyan, R. D., Sanderson, I., & Walker, W. A. (2000). Inflammation in the developing human intestine: A possible pathophysiologic contribution to necrotizing enterocolitis. *Proceedings of the National Academy of Sciences*, *97*(11), 6043–6048. https://doi.org/10.1073/pnas.97.11.6043

Neish, A. S., Gewirtz, A. T., Zeng, H., Young, A. N., Hobert, M. E., Karmali, V., Rao, A. S., & Madara, J. L. (2000). Prokaryotic Regulation of Epithelial Responses by Inhibition of IκB-α Ubiquitination. *Science*, *289*(5484), 1560–1563. https://doi.org/10.1126/science.289.5484.1560

Neu, J. (2020). Necrotizing Enterocolitis: The Future. *Neonatology*, *117*(2), 240–244. https://doi.org/10.1159/000506866

Nowicki, P. T. (2005). Ischemia and necrotizing enterocolitis: Where, when, and how. *Seminars in Pediatric Surgery*, *14*(3), 152–158. https://doi.org/10.1053/j.sempedsurg.2005.05.003

Patel, R. M., Kandefer, S., Walsh, M. C., Bell, E. F., Carlo, W. A., Laptook, A. R., Sánchez, P. J., Shankaran, S., van Meurs, K. P., Ball, M. B., Hale, E. C., Newman, N. S., Das, A., Higgins, R. D., & Stoll, B. J. (2015). Causes and Timing of Death in Extremely Premature Infants from 2000 through 2011. *New England Journal of Medicine*, *372*(4), 331–340. https://doi.org/10.1056/NEJMoa1403489

Şencan, A.B., Şencan, A., Aktaş, S., Habif, S., Kabaroğlu, C., Parıldar, Z., & Karaca, İ. (2005). Treatment and prophylaxis with sucralfate ameliorates hypoxia/reoxygenation-induced intestinal injury in pup rats. *Medical Science Monitor*, *11*, 126–130.

Şencan, A., Yılmaz, Ö., Özer, E., Günşar, C., Genç, A., Ulukuş, Ç., Taneli, C., & Mir, E. (2003). Does Sucralfate Prevent Apoptosis Occurring in the Ischemia/Reperfusion-Induced Intestinal Injury? *European Journal of Pediatric Surgery*, *13*(4), 231–235. https://doi.org/10.1055/s-2003-42235

Stadnyk, A. W. (1994). Cytokine production by epithelial cells [1]. *The FASEB Journal*, *8*(13), 1041–1047. https://doi.org/10.1096/fasebj.8.13.7926369

Steiner KF. (1983). [Sucralfate (Ulcogant). The mechanism of action of a cytoprotective agent]. *Fortschritte Der Medizin .*, *101*, 47–48.

Sumagin, R., Brazil, J. C., Nava, P., Nishio, H., Alam, A., Luissint, A. C., Weber, D. A., Neish, A. S., Nusrat, A., & Parkos, C. A. (2016). Neutrophil interactions with epithelial-expressed ICAM-1 enhances intestinal mucosal wound healing. *Mucosal Immunology*, *9*(5), 1151–1162. https://doi.org/10.1038/mi.2015.135

Sumagin, R., Robin, A. Z., Nusrat, A., & Parkos, C. A. (2014). Transmigrated neutrophils in the intestinal lumen engage ICAM-1 to regulate the epithelial barrier and neutrophil recruitment. *Mucosal Immunology*, *7*(4), 905–915. https://doi.org/10.1038/mi.2013.106

Temel, Ş. G., & Uçar, A. Y. (2017). Sindirim Sistemi II. Özefagus ve gastrointestinal kanal. In M. H. Ross & W. Pawlina (Eds.), *Histoloji* (6th ed., pp. 568–627). Palme.

Terekeci, M., Şahan, B., & Top, C. (2008). Hücre adhezyon molekülleri. *Nobel Medicus*, *4*, 4–10.

Tsakayannis, D., Li, WilliamW., Razvi, S., Spirito, N., & Brown, MorrisJ. (1994). Sucralfate and chronic venous stasis ulcers. *The Lancet*, *343*(8894), 424–425. https://doi.org/10.1016/S0140-6736(94)91263-7

vanden Berghe, T., Grootjans, S., Goossens, V., Dondelinger, Y., Krysko, D. v., Takahashi, N., & Vandenabeele, P. (2013). Determination of apoptotic and necrotic cell death in vitro and in vivo. *Methods*, *61*(2), 117–129. https://doi.org/10.1016/j.ymeth.2013.02.011

Warner, B. B., Deych, E., Zhou, Y., Hall-Moore, C., Weinstock, G. M., Sodergren, E., Shaikh, N., Hoffmann, J. A., Linneman, L. A., Hamvas, A., Khanna, G., Rouggly-Nickless, L. C., Ndao, I. M., Shands, B. A., Escobedo, M., Sullivan, J. E., Radmacher, P. G., Shannon, W. D., & Tarr, P. I. (2016). Gut bacteria dysbiosis and necrotising enterocolitis in very low birthweight infants: a prospective case-control study. *The Lancet*, *387*(10031), 1928–1936. https://doi.org/10.1016/S0140-6736(16)00081-7

Wood, S. R., Zhao, Q., Smith, L. H., & Daniels, C. K. (2003). Altered morphology in cultured rat intestinal epithelial IEC-6 cells is associated with alkaline phosphatase expression. *Tissue and Cell*, *35*(1), 47–58. https://doi.org/10.1016/S0040-8166(02)00103-9

Ye, D., Guo, S., Al–Sadi, R., & Ma, T. Y. (2011). MicroRNA Regulation of Intestinal Epithelial Tight Junction Permeability. *Gastroenterology*, *141*(4), 1323–1333. https://doi.org/10.1053/j.gastro.2011.07.005

Zhang, D., Wen, J., Zhou, J., Cai, W., & Qian, L. (2019). Milk Fat Globule Membrane Ameliorates Necrotizing Enterocolitis in Neonatal Rats and Suppresses Lipopolysaccharide-Induced Inflammatory Response in IEC-6 Enterocytes. *Journal of Parenteral and Enteral Nutrition*, *43*(7), 863–873. https://doi.org/10.1002/jpen.1496

EK 1

Evrak Tarih ve Sayısı: 28.12.2020-E.98091

T.C.
MANİSA CELAL BAYAR ÜNİVERSİTESİ
Sağlık Bilimleri Enstitüsü Müdürlüğü

Sayı : E-74547675-302.14.01-
Konu : Aydın ŞENCAN Tez Konusu Hk.

SBE HİSTOLOJİ-EMBRİYOLOJİ ANABİLİM DALI BAŞKANLIĞINA

Enstitümüz 25.12.2020 tarih ve 44/26 sayılı yönetim kurulu toplantısında Histoloji Embriyoloji Anabilim Dalı Doktora Programı öğrencisi Prof. Dr. Aydın ŞENCAN'ın tez konusunun, etik kurul onayı ile birlikte (etik kurul gerekli ise) **"Deneysel İn Vitro Nekrotizan Enterokolit Modelinde Sucralfate'ın Barsak Epiteli Üzerine Etkisi ve Mekanizmaların Araştırılması"** olarak belirlenmesine **OY BİRLİĞİ** ile karar verildi.

Gereğini ve bilgilerinizi rica ederim.

Prof. Dr. Ömer TETİK
Enstitü Müdürü

Belge Doğrulama Kodu :BEACLYTTR Pin Kodu :07722 https://www.turkiye.gov.tr/manisa-celal-bayar-universitesi-ebys
Adres:Tıp Fakültesi Dekanlığı Zemin Kat Uncubozköy Kampüsü Manisa Bilgi için: Çisem Tutan
Telefon:(0 236) 2360989 Faks:(0 236) 2382158 Unvanı: Sürekli İşçi
e-Posta:saglik.evrak@cbu.edu.tr Elektronik Ağ:saglikbe.cbu.edu.tr

Bu belge, güvenli elektronik imza ile imzalanmıştır.

EK 2

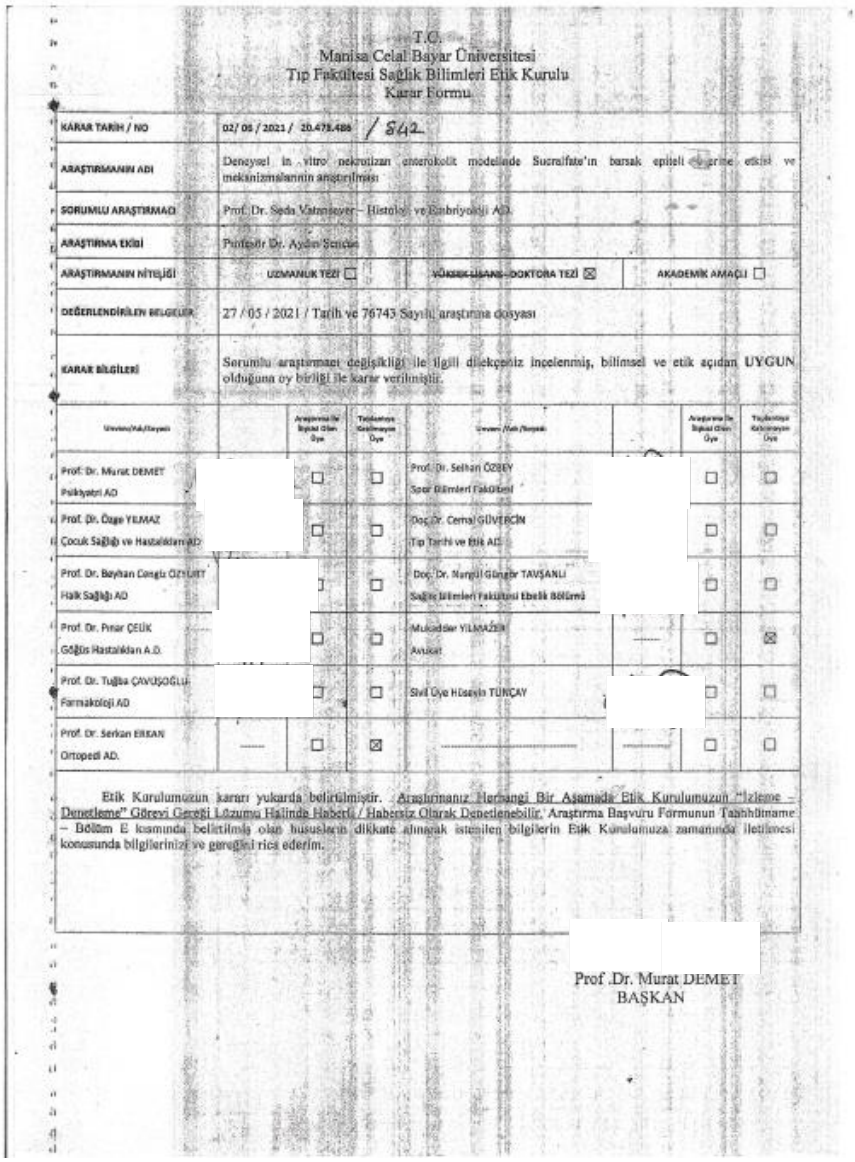

T.C.
Manisa Celal Bayar Üniversitesi
Tıp Fakültesi Sağlık Bilimleri Etik Kurulu
Karar Formu

KARAR TARİH / NO	02/ 05 / 2021 / 20.473.486 / 842
ARAŞTIRMANIN ADI	Deneysel in vitro nekrotizan enterokolit modelinde Sucralfate'ın barsak epiteli üzerine etkisi ve mekanizmalarının araştırılması
SORUMLU ARAŞTIRMACI	Prof. Dr. Seda Vatansever – Histoloji ve Embriyoloji AD.
ARAŞTIRMA EKİBİ	Profesör Dr. Aydın Şencan
ARAŞTIRMANIN NİTELİĞİ	UZMANLIK TEZİ ☐ YÜKSEK LİSANS - DOKTORA TEZİ ☒ AKADEMİK AMAÇLI ☐
DEĞERLENDİRİLEN BELGELER	27 / 05 / 2021 / Tarih ve 76743 Sayılı araştırma dosyası
KARAR BİLGİLERİ	Sorumlu araştırmacı değişikliği ile ilgili dilekçeniz incelenmiş, bilimsel ve etik açıdan UYGUN olduğuna oy birliği ile karar verilmiştir.

Unvanı/Adı/Soyadı		Araştırma ile İlgisi Olan Üye	Tayfantaya Katılmayan Üye	Unvanı /Adı /Soyadı		Araştırma ile İlgisi Olan Üye	Tayfantaya Katılmayan Üye
Prof. Dr. Murat DEMET Psikiyatri AD		☐	☐	Prof. Dr. Selhan ÖZBEY Spor Bilimleri Fakültesi		☐	☐
Prof. Dr. Özge YILMAZ Çocuk Sağlığı ve Hastalıkları AD		☐	☐	Doç. Dr. Cemal GÜVERCİN Tıp Tarihi ve Etik AD		☐	☐
Prof. Dr. Beyhan Cengiz ÖZYURT Halk Sağlığı AD		☐	☐	Doç. Dr. Nurgül Güngör TAVŞANLI Sağlık Bilimleri Fakültesi Ebelik Bölümü		☐	☐
Prof. Dr. Pınar ÇELİK Göğüs Hastalıkları A.D.		☐	☐	Mukaddar YILMAZER Avukat	------	☐	☒
Prof. Dr. Tuğba ÇAVUŞOĞLU Farmakoloji AD		☐	☐	Sivil Üye Hüseyin TÜNÇAY		☐	☐
Prof. Dr. Serkan ERKAN Ortopedi AD.	------	☐	☒	----------	------	☐	☐

Etik Kurulumuzun kararı yukarda belirtilmiştir. Araştırmanız Herhangi Bir Aşamada Etik Kurulumuzun "İzleme – Denetleme" Görevi Gereği Lüzumu Halinde Haberli / Habersiz Olarak Denetlenebilir. Araştırma Başvuru Formunun Tahhütname – Bölüm E kısmında belirtilmiş olan hususların dikkate alınarak istenilen bilgilerin Etik Kurulumuza zamanında iletilmesi konusunda bilgilerinizi ve gereğini rica ederim.

Prof .Dr. Murat DEMET
BAŞKAN

Metni buraya yazın

EK 3

T.C.
MANİSA CELAL BAYAR ÜNİVERSİTESİ
Sağlık Bilimleri Enstitüsü
Yüksek Lisans/Doktora Tez Çalışması Orijinallik Raporu

Sağlık Bilimleri Enstitüsü, Tıp Fakültesi Histoloji-Embriyoloji Ana Bilim Dalı Başkanlığı'na

Tez Adı: DENEYSEL İN-VİTRO NEKROTİZAN ENTEROKOLİT MODELİNDE, SUKRALFATIN BARSAK EPİTELİ ÜZERİNE ETKİSİ VE MEKANİZMALARININ ARAŞTIRILMASI

Tezime ilişkin 14/02/2023 tarihinde yapılan Turnitin adlı intihal tespit programından aşağıda belirtilen filtrelemeler uygulanarak alınmış olan orijinallik raporuna göre, tezimin benzerlik oranı % 11'dir.

Belirtilen azami benzerlik oranlarına göre tez çalışmamın herhangi bir intihal içermediğini; aksinin tespit edileceği muhtemel durumda doğabilecek her türlü hukuki sorumluluğu kabul ettiğimi ve yukarıda vermiş olduğum bilgilerin doğru olduğunu beyan ederim.

Tarih ve İmza
14.02.2023

Ek: Turnitin intihal tespit programında uygulanan filtrelemeleri gösteren rapor.

Adı Soyadı : **Aydın Şencan**
Öğrenci No :**181348001**
Anabilim Dalı : **Histoloji-Embriyoloji**
Programı : **Histoloji-Embriyoloji**

DANIŞMAN ONAYI
UYGUNDUR.
(Prof. Dr. H. Seda Vatansever)

Açıklamalar
1-Tez Çalışması Orjinallik Raporu (TÇOR), TURNITIN İntihal Tespit Programı kullanımı için kişisel hesap alma hakkı bulunan tez danışmanları, Enstitülerde görevlendirilen personeller, Kütüphane ve Dokümantasyon Daire Başkanlığı'nda görevlendirilen kütüphaneciler tarafından alınır.
2-Sayfa sayısı 400'den az olan tezler için tez savunmasından önce ve başarılı olması durumunda düzeltmelerden sonra olmak üzere 2 kez TÇOR alınır.(400 sayfadan fazla olan tezler 400 ve katları şeklinde bölünerek Turnitin veri tabanına yüklenmesi gerekmektedir. Bu gibi durumlarda benzerlik oranının hesaplanmasına ilişkin detaylı forma, kütüphane web sayfasında bulunan Turnitin kullanım kılavuzlarının altından erişilebilir.)
3-TÇOR, tezin yalnızca Kapak Sayfası, Giriş, Ana Bölümler ve Sonuç bölümlerinden oluşan kısmının tek bir dosya olarak intihal tespit programına yüklenmesi ile alınır.

ÖZGEÇMİŞ

Adı	AYDIN	**Soyadı**	ŞENCAN
Doğum yeri		**Doğum Tarihi**	
Uyruğu		**Telefon**	
E-mail	u.e du.tr		

EĞİTİM DÜZEYİ

	Mezun olduğu kurum	**Mezuniyet yılı**
Lisans	Dokuz Eylül Üniversitesi Tıp Fakültesi	01.08.1988
Tıpta Uzmanlık	Dr. Behçet Uz Çocuk Hastalıkları ve Cerrahisi Eğitim ve Araştırma Hastanesi, Çocuk Cerrahisi Kliniği	21.08.1996
Ön lisans	Anadolu Üniversitesi Açık Öğretim Fakültesi, Sağlık Kurumları İşletmeciliği	01.06.2009
Doktora	Manisa Celal Bayar Üniversitesi, Sağlık Bilimleri Enstitüsü, Histoloji-Embriyoloji Anabilim dalı	09.03.2023

İŞ DENEYİMİ

Görevi	Kurum	Süre (yıl-yıl)
Araştırma Görevlisi	Haydarpaşa Numune Eğitim ve Araştırma Hastanesi, Nöroşirürji Kliniği	1988-1990
Araştırma Görevlisi	Dr. Behçet Uz Çocuk Hastalıkları ve Cerrahisi Eğitim ve Araştırma Hastanesi, Çocuk Cerrahisi Kliniği	1990-1996
Başasistan (uzman)	Dr. Behçet Uz Çocuk Hastalıkları ve Cerrahisi Eğitim ve Araştırma Hastanesi, Çocuk Cerrahisi Kliniği	1996-2000
Yardımcı Doçent	Manisa Celal Bayar Üniversitesi Tıp Fakültesi, Çocuk Cerrahisi Anabilim Dalı	2000-2003
Doçent	Manisa Celal Bayar Üniversitesi Tıp Fakültesi, Çocuk Cerrahisi Anabilim Dalı	2003-2009
Pediatric fellow in Pediatric Urological Robotic surgery	Harvard University, Boston Children's Hospital Boston, MA, USA	2009-2009
Research rotation in Pediatric urology and pediatric robotic Surgery	Harvard University, Boston Children's Hospital Boston, MA, USA	2012-2012
Başhekim Yardımcısı	Manisa Celal Bayar Üniversitesi Tıp Fakültesi Hastanesi	2016-2020
Profesör	Manisa Celal Bayar Üniversitesi Tıp Fakültesi, Çocuk Cerrahisi Anabilim Dalı	2009-Halen

YABANCI DİL

Yabancı Dil	Okuduğunu anlama	Konuşma	Yazma
İngilizce	iyi	iyi	iyi

YABANCI DİL NOTU

ÜDS	YDS								
77.5	77.5								

	Sayısal	Eşit Ağırlık	Sözel
ALES Puanı			
Diğer Puanı			

BİLGİSAYAR BİLGİSİ

Program	Kullanma Becerisi
Microsoft Office, SPSS, GraphPad Prism	iyi