MANİSA CELAL BAYAR ÜNİVERSİTESİ TIP FAKÜLTESİ

Çocuk Cerrahisi Anabilim Dalı

Gastrointestinal Sistemde Yabancı Madde Nedeniyle Başvuran Hastaların Demografik ve Klinik Özelliklerinin Retrospektif Olarak Değerlendirilmesi

UZMANLIK TEZİ

Dr.Bilal Arıkbaşı

Tez danışmanı: Prof.Dr.Abdulkadir Genç

Manisa

2021

ÖNSÖZ

Manisa Celal Bayar Üniversitesi Tıp Fakültesi Çocuk Cerrahisi Anabilim Dalında geçirmiş olduğum eğitim süresi boyunca derin bilgi birikimi, tecrübeleri ve bilimsel bakış açılarıyla yoğurulan soluklarını her daim yakından hissettiğim, cerrahi becerilerimin gelişmesinde büyük emekleri olan değerli hocalarım; Prof.Dr.Abdulkadir Genç, Prof.Dr.Can Taneli, Prof.Dr.Cüneyt Günşar, Prof.Dr.Aydın Şencan, Prof.Dr.Ömer Yılmaz'a,

Hekimlik sanatının dehlizlerinde yolumu bulmamı sağlayan, bu yolda desteğini ve katkısını esirgemeyen Uzm.Dr. Halil İbrahim Tanrıverdi'ye,

Tezimin hazırlanma aşamasında ve istatistik hesaplamalarında yapmış olduğu büyük katkılardan dolayı Doç.Dr.Yasemin Parlak'a,

Başarının herşeyden önce iyi bir ekiple mümkün olduğunu gösteren araştırma görevlisi arkadaşlarıma, klinik ve ameliyathane hemşirelerimize,

Varlığından her daim güç aldığım, sabrı, sevgisi ve merhametiyle yanımda olan sevgili eşim Dr.Ceren Sezgin Arıkbaşı'ya sonsuz teşekkkürlerimi borç bilirim

Dr. Bilal ARIKBAŞI

İÇİNDEKİLER

ÖNSÖZ ii
İÇİNDEKİLER iii
TABLOLAR v
ŞEKİLLER vii
KISALTMALAR ix
GİRİŞ 1
II. GENEL BİLGİLER 2
2.1 Epidemiyoloji 2
2.2 Özofagusun Anatomisi 3
2.3 Yutma ve peristaltizm 4
2.4 Özofagus Histolojisi 7
2.5 Yabancı cisim tipleri 8
2.6 Özofagus yabancı cisimleri 8
2.7 Mide ve bağırsak yabancı cisimleri 11
2.8 Tanı 13
2.9 Tedavi 14
2.10 Pil Yutma Tedavi Algoritması 16
2.11 Mıktanıs yutma tedavi algoritması 19
2.12 Rijit özofagoskopi 21
2.13 Flexsibl Özofagoskopi 23
2.14 Skopi eşliğinde foley sonda balonu ile yabancı cisim çıkarılması 24
2.15 Takip 25
2.16 Komplikasyonlar 25
III.GEREÇ VE YÖNTEM 28
IV. BULGULAR 29

4.1 Yaş ve cinsiyet 32
4.2 Hastaların yerleşim yerleri ve sosyokültürel düzeyleri 33
4.3 Özofagus yabancı cisimlerinin cinsleri ve yutulma saati 37
4.4 Başvuru şikayetleri 42
4.5 Olayın anlaşılma şekli 43
4.6 Hastaların başvuru bilgileri 45
4.7 Hastaların grafi sayıları ve yatış bilgileri 45
4.8 Yabancı cismin çıkarılma biçimi 46
4.9 Kliniğimize başvuru süresi 52
4.10 Özofagusta yabancı cisim hastalarının başvuru şekli 53
4.11 Özofagusta yabancı cisim sebebiyle yapılan girişimlerin yıllara göre değişimi 54
V. TARTIŞMA 55
VI. SONUÇ VE ÖNERİLER 70
VII. ÖZET 71
VIII. ABSTRACT 72
IX. KAYNAKLAR 73

TABLOLAR

Tablo 1. Özofagusta yabancı cisim nedeniyle girişim yapılan hastaların yaş ve cinsiyet dağılımları 32

Tablo 2: Şehir merkezide oturan özofagusta yabancı yabancı cisim hastaların yuttukları yabancı cisimlerin dağılımı 36

Tablo 3: Kırsalda oturan özofagusta yabancı yabancı cisim hastaların yuttukları yabancı cisimlerin dağılımı 36

Tablo 4: Özofagusta yanık oluşan olguların , olay sonrası başvuru süresi 41

Tablo 5: Özofagustan pil çıkarılan ve yanık oluşmayan hastaların olaydan sonra geçen süre dağılımları 41

Tablo 6: Magill ile penset ile özofagoskopi arasındaki ortalama yatış sürelerinin karşılaştırılması 51

RESİM DİZİNİ

Resim 1. Özofagus anatomik görüntüsü 5

Resim 2. Özofagus fizyolojik darlıkları 6

Resim 3. Özofagusta pil görüntüsü 11

Resim 4. Yeni nesil lityum pillerde bebek güvenlik teknolojisi 19

Resim 5. İnce bağırsakta birden fazla toplu iğne görüntüsü 30

Resim 6. İnce barsakta kalem pil görüntüsü 31

ŞEKİLLER

Şekil 1. Pil yutma tedavi algoritması 17
Şekil 2. Mıknatıs yutma tedavi algoritması 21
Şekil 3. Özofagusta yabancı cisim nedeniyle girişim yapılan hastaların cinsiyet dağılım grafiği 32
Şekil 4. Özofagusta yabancı cisim nedeniyle girişim yapılan hastaların yaş dağılım grafiği 33
Şekil 5. Özofagusta yabancı cisim nedeniyle girişim yapılan hastaların yerleşim yerleri 34
Şekil 6. Manisa ilinin demografik dağılımı 34
Şekil 7. Özofagus yabancı cisimleri grubumuzun tespit edilen sosyokültürel düzeyleri 35
Şekil 8. Özofagus yabancı cisimlerinde yutulan madde cinsinin yerleşim yerine göre dağılımı 36
Şekil 9. Özofagus yabancı cisimlerinin yüzde dağılımları 37
Şekil 10. PA AC Grafisinde tespit edilen yabancı cisim yeri 38
Şekil 11. Yabancı cisim büyüklüğünün özofagustaki yerleşim yeri ile İlişkisi 39
Şekil 12. Özofagustan yabancı cisim çıkarılan hastaların yutma zamanları 40
Şekil 13. Özofagusta yabancı cisim nedeniyle girişim yapılan hastaların başvuru şikayetleri 43
Şekil 14. Yabancı cisim yutulmasının farkedilme şekli 44
Şekil 15. Yabancı cisim yutulma olayının gerçekleştiği yer 45
Şekil 16. Hastaların yatış süreleri ile grafi sayılarının karşılaştırılması 46

Şekil 17. Özofagusta yabancı cisim nedeniyle girişim yapılan hastalarda yabancı cismin çıkarılma biçimi 47
Şekil 18. İşlem sırasında mideye düşen yabancı cisimlerin özofagustaki yerleşim yerleri 48
Şekil 19. İşlem sırasında mideye düşen yabancı cisimlerin boyutları 49
Şekil 20. Operasyon sırasında mideye düşen yabancı cisimlerin cinsi 50
Şekil 21. Yaş ile özofagus yabancı cisimlerinin ilişkisi 51
Şekil 22. Para yutan hastaların semptom durumları 52
Şekil 23. Özofagusta yabancı cisim sebebiyle tedavi edilen hastaların yabancı cismi yutma ile hastanemize geliş arasındaki süre 53
Şekil 24. Özofagusta yabancı cisim sebebiyle girişim yapılan olguların başvuru şekli 53
Şekil 25. Yıllara göre yabancı cisim sebebiyle yapılan özofagoskopi 54

KISALTMALAR

B.T	Bilgisayarlı tomografi
cm	Santimetre
EMG	Elektromiyografi
HBYS	Hastane bilgi yönetim sistemi
mm	Milimetre
MR	Manyetik rezonans
PAAC	Postero-anterior akciğer
PACS	Görüntü arşivleme ve iletişim sistemi
sn	Saniye
SSK	Sosyal sigortalar kurumu
TÜİK	Türkiye İstatistik Kurumu
V	Volt

GİRİŞ

Çocuklar; özellikle küçük çocuklar çevrelerindeki çoğu şeyi tanımaya çalışırlar. Ellerine aldıkları küçük parçaları ağızlarına götürüler ve bazılarını bu sırada yutabilirler. Bundan dolayı çocukların yabancı cisim yutmaları sık karşılaşılan bir durumdur. Çocuk cerrahisi branşı olarak en çok özofagusta takılan yabancı cisimler nedeniyle operasyon yapılmaktadır. Yabancı cismin cinsine, takıldığı lokalizasyona, boyutuna ve hastanın kliniğine göre çok çeşitli tedavi yöntemleri tanımlanmıştır. Yabancı cisim yutma vakaları yüksek morbidite ve mortaliteye gidebilen klinikle sonuçlanabilir. Bundan dolayı pediatrik yaş grubu için büyük önem arz etmektedir.

Bu çalışmada; 01.01.2000-01.01.2020 tarihleri arasında Manisa Celal Bayar Üniversitesi Tıp Fakültesi Hafsa Sultan Hastanesine yabancı cisim yutma şikâyeti ile başvuran ve Çocuk Cerrahisi servisinde yatırılarak tedavi edilen hastalar retrospektif olarak incelenmiştir. Verilerimizin literatür verileri ile karşılaştırılması amaçlandı.

Yabancı cismin gastrointestinal sistemdeki yeri, hastanın yaşı, cinsiyeti, yutma zamanı, yutulan cismin yerleşimi, semptomlar, muayene bulguları, görüntüleme sayıları, yutma sonrası geçen zaman, operasyon, hastanede yatış süresi, çıkarılma biçimi, ailenin yerleşim yeri ve ailelerin sosyokültürel düzeyi yönünden incelendi. Yoğun bakım yatışları, yoğun bakım yatış süresi, takipte gelişen komplikasyonlar ve uygulanan tedaviler araştırıldı.

II. GENEL BİLGİLER

2.1 Epidemiyoloji

Tarihte kaydedilen ilk yabancı cisim yutma vakası; henüz 4 yaşındayken 1692'de Brandenburg veliaht prensi Büyük Frederick tarafından yutulan, semptomsuz olarak gaita ile çıkan ayakkabı tokası yutma vakası olmuştur (1). Çocuklar çevrelerinde buldukları organik veya inorganik cismi yanlışlıkla veya bilinçli yutabilirler. Tüm çocukluk döneminde görülme sıklığı %4 civarındadır (2). Bebek ve küçük çocuklarda her iki cinsiyette eşitken, daha büyük çocuklarda erkek çocuklarda daha sık görülür (2,3). Bebek ve küçük çocuklarda elindeki maddeyi tanıma içgüdüsü ile hareket edilmesi sonucu gerçekleşirken, daha büyük ve ergenlik dönemindeki çocuklarda ise zekâ engeli, psikiyatrik bozukluk ve tehlikeli davranış alışkanlıkları sebebiyle de gerçekleşebilir (2,,4).

Hastaların çoğu 2-5 yaş arasındadır altındadır (5,6). Yutulan yabancı cisimlerin yaklaşık %25'i özofagusa takılırlar (7). Madeni para, en sık yutulan ve özofagusa takılan yabancı cisimdir (8,9). Bunun dışında pil, iğne, çengelli iğne, yüzük meyve çekirdekleri, oyuncak parçaları, büyük gıda parçaları özofagusa takılabilirler. Ayrıca altta yatan özofagus patolojisi, özofagus yanığı, opere özofagus atrezisi, gastroözofagial reflüye bağlı darlığı olan çocuklarda çok iyi çiğnenmeden yutulan cisimler de özofagusa takılabilir. Olay çocuğun cismi yuttuğunun görülmesi, bir cismin kaybolması veya çocuğun ifadesi ile ortaya çıkar. Yutma zamanını öğrenmek için aileden ayrıntılı anamnez almak gerekir. Genellikle cismin yutulduğunu çevredekiler görürler ve hemen hastaneye başvurular. Hastaların bir kısmında yabancı cismin yutulduğu görülmez ve ağızdan tükürük gelmesi, huzursuzluk ve yutma güçlüğü gibi şikayetlerle hastaneye başvurulur.

Son dönemde elektronik cihaz ve oyuncakların artması ile pil yutan çocukların sayısı da artmıştır. Çocuklar genellikle disk şeklindeki pilleri yutarlar ve özellikle bu yassı disk şeklindeki büyük çaplı piller özofagusta takılırlar. Grafilerde para ile karıştırılabilirler. Özofagusta takılı kalan pillerin morbiditesi

yüksektir. Bası sonucu veya elektrik akımı ve alkali sıvı sızıntısına bağlı mukozal yanık ve likefaksiyon nekrozu gelişebilir. Mediastinit, trakeoözofagial fistül gibi komplikasyon doğurabileceği için özofagustaki piller hemen çıkarılmalıdır. İğne, çengelli iğne, çivi, raptiye gibi keskin ve sivri uçlu cisimler perforasyon yapabileceğinden vakit geçirmeden hızla çıkarılmalıdırlar. Bunların çıkarılması sırasında da perforasyon gelişebileceği göz önüne alınmalıdır (10).

2.2 Özofagusun Anatomisi

Farinks, üst, orta ve alt konstriktör kasların birleşiminden oluşmuş huni şeklinde bir yapıdır ve özofagus faringeal konstriktör kasların oluşturduğu huniye benzeyen bu yapının tepesi olarak başlar. Üstten bakıldığında özofagus üst ucu, transvers uzanan bir yarık şeklindedir. Her iki tarafında priform sinüsler yer alır. Farinks çevresinde bulunan yumuşak damak, faringeal istmus, hyoid ve dil kasları gibi bazı başka kaslar da yutma işlemi sırasında farinksin yukarı ve öne doğru hareketini sağlayarak yutma işlemine katkıda bulunurlar. Alt faringeal konstriktör kas lifleri krikofaringeal kasla birlikte fonksiyonel üst özofagus sfinkterini oluştururlar. Özofagus faringoözofagial bileşkeden başlayıp arka mediasten boyunca ilerleyerek gastroözofagial bileşkeye kadar uzanır. Servikal özofagus trakeanın arkasında yer alır. Daha sonra sol ana bronş komşuluğunda aşağı doğru ilerler ve mediastinumun soluna doğru yer değiştirip kalbin arkasında yol alarak diafram hiatusundan sağ diafram krusu ile çevrelenerek geçer ve karın boşluğuna girer. Özofagus 20-26 cm uzunluğunda çizgili ve düz kaslardan oluşmuş boru şeklinde bir organdır (Resim 1). Uzunluğu bireyin boyuna bağlı olarak değişir. Erişkinler de ve adolesanlarda özofagus alt ucuna kesici dişlerden itibaren 37- 43cm de ulaşılır. Küçük çocuklarda özofagus uzunluğu burun deliklerinden itibaren Strobel veya Novak formülü ile hesaplanır. Strobel formülüne göre özofagus uzunluğu=5+0,252xçocuğun boyu şeklindedir. Novak formülüne göre 3,2+0,2xçocuğun boyu şeklinde hesaplanır (10,11). Transvers çapı ön-arka

çapından daha geniştir. Ön-arka çapı 12-20 mm, transvers çapı ise 30-35mm arasında değişir (12).

Özofagusa ait üç darlık noktası bulunur

1. Faringoözofagial bileşke (üst)
2. Sol ana bronşun aortu çaprazladığı nokta (orta)
3. Kardioözofagial bileşke (alt)

2.3 Yutma ve peristaltizm

Yutma beyindeki retiküler formasyonda bulunan yutma merkezi tarafından kontrol edilen; oldukça karmaşık, birçok sinir, kasın birlikte otomatik saatin dişlileri gibi iş gördüğü bir eylemdir. Yutma eylemi oral, faringeal ve özofagial faz olmak üzere üç bölümde incelenebilir. Oral faz bilinçli ve kontrol edilebilir bir eylemdir. Oral fazda çiğnenmiş olan gıda veya dil üzerindeki maddenin suprahyoid ve submental kasların yardımıyla dil ve dil tabanı yukarı yükselerek dil ve sert damak arasından farinkse itilmesi gerçekleşir. Farigeal faz yutmanın istemsiz evresidir. Bu evrede yumuşak damağın yukarı doğru hareketi ve superior konstriktör kasların kasılması ile nazofarinks kapanarak gıdaların buruna kaçması engellenirken aynı zamanda larinks ve hyoid kemiğin yükselmesiyle glottis kapanarak hava yolu güvenceye alınır.

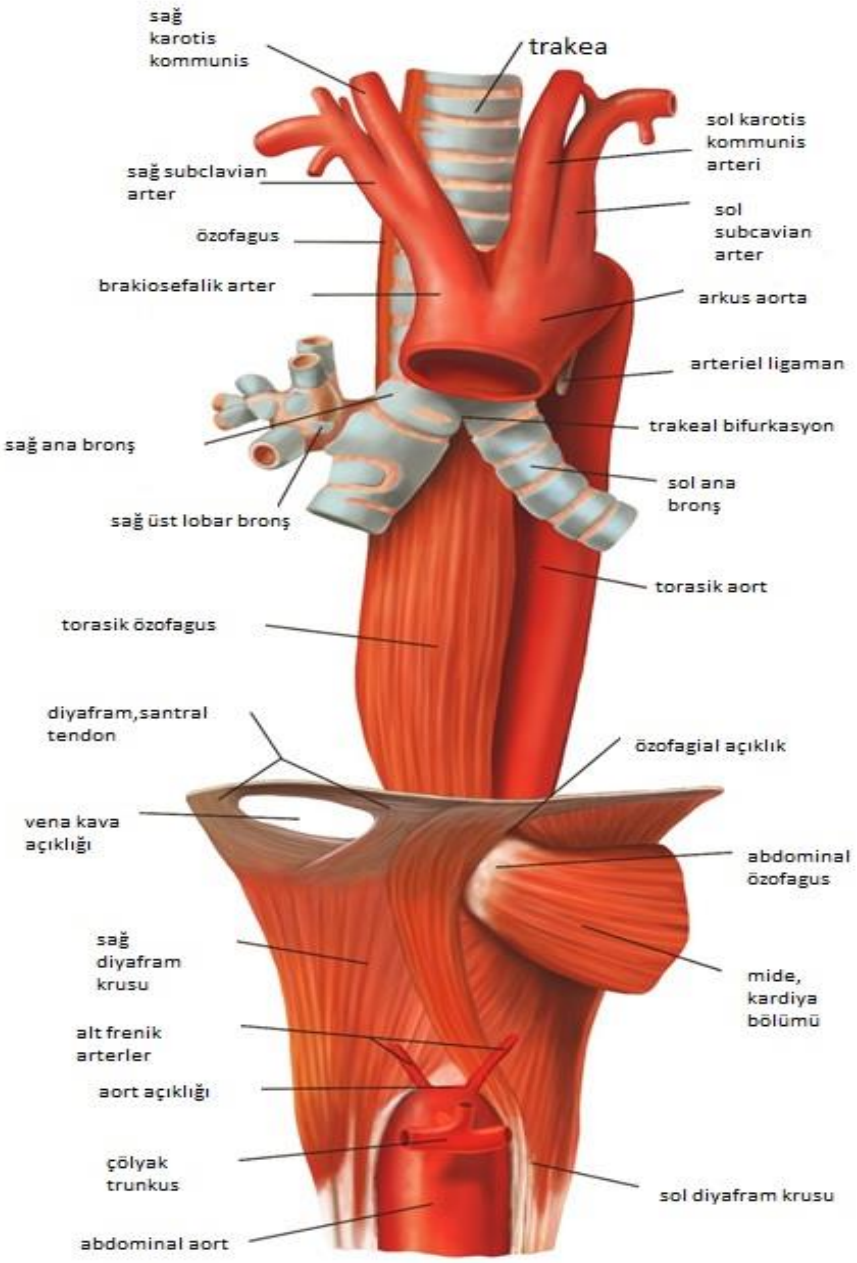

Resim 1: Özofagus anatomik görüntüsü (türkcerrahi.com internet sitesinden alıntıdır)

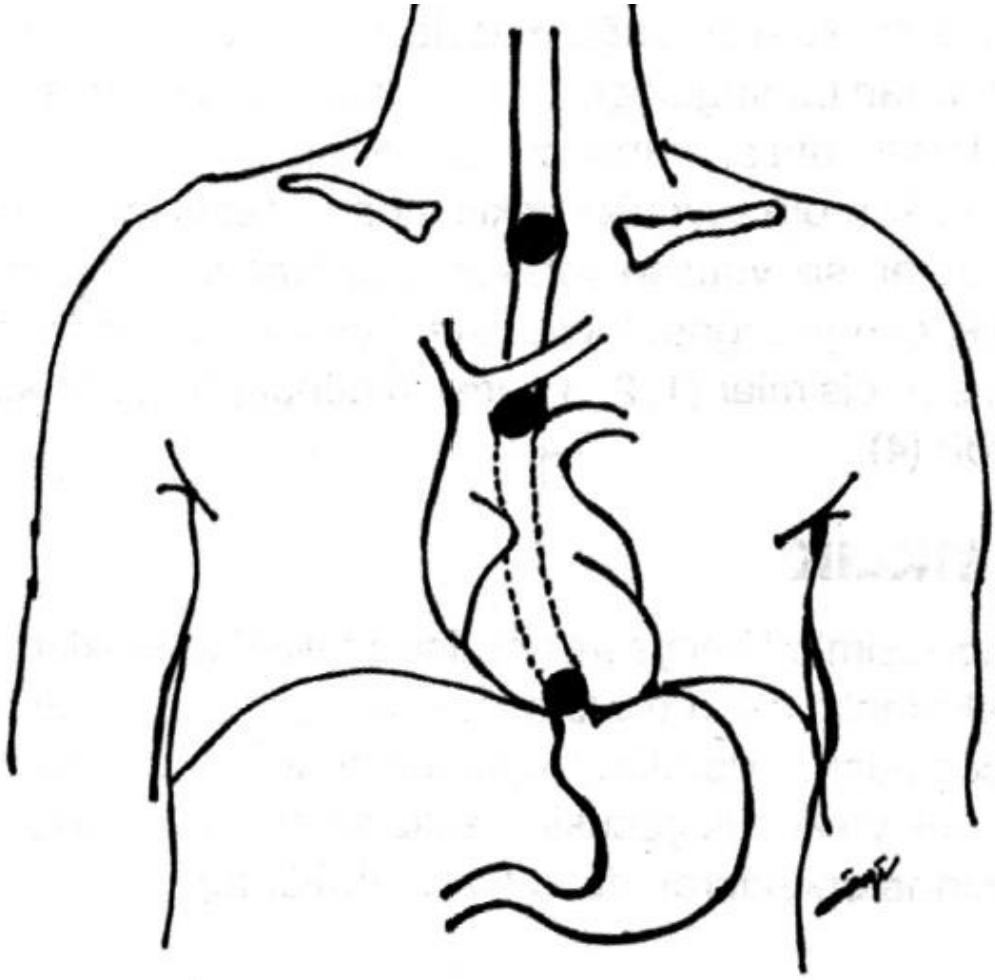

Resim 2: Özofagus fizyolojik darlık noktaları (Çocuk Özofagusu, Oktay Mutaf, Palme Yayıncılık® 2011)

Bu sırada üst özofagus sfinkterinin gevşemesi ve faringeal kasların kasılması ile gıdaların özofagusa geçmesi sağlanır. Bunu hipofarinksde kalan gıdaların da temizlenmesini sağlamak amacıyla faringeal konstriktör kasların kontraksiyonları izler. Yutma olayının faringeal dönemi 1s'den az sürede gerçekleşir.

Üst özofagial sfinkter istirahatte kapalı ve kasılı şekilde bulunan çizgili kas yapısındadır. Sfinkter kasına krikofaringeal kas da denir. Bu kasın EMG çalışmalarında dinlenme pozisyonunda aktif olduğu, yutma fazında EMG aktivitesinin kesildiği gösterilmiştir (13).

Özofagial faz ise tamamen otonom sinir sisteminin kontrolünde olan peristaltik kasılma ve gevşemeler ile maddenin itilmesi evresinden oluşur. Faringeal kontraksiyonların peşinden üst özofagial sfinkterin gevşemesiyle birlikte primer peristaltik dalga özegagus boyunca 2-5 cm/sn hızında maddeyi mideye doğru hareket ettirir. Özofagustan mideye tam boşaltılamaması durumunda sekonder peristaltik dalga oluşur. Akordine özofagus kontraksiyonları tersiyer peristaltik dalga olarak adlandırılır. Yutma eylemi özofagusun uzunluğuna bağlı değişmekle birlikte yaklaşık 5-10 s sürer.

2.4 Özofagus Histolojisi

Özofagusun histolojik yapısı patofizyolojide önemlidir. Özofagus mukozası nonkeratinize çok katlı yassı epitelden oluşmaktadır. Bu yapı lamina propia ve muskularis mukozadan oluşmaktadır. Özofagustaki yassı epitel hücreleri glikokojen bakımından zengindir ve bundan dolayı lugol solüsyonu ile açık kahverengiye boyanır. Yüzeydeki hücrelerin yüzeyi mukopolisakkarit yapıda bir madde ile kaplıdır. Bu özellikleri ile özofagus mukozası kolumnar yapıda olan mide ve bağırsak mukozasına göre daha sağlam ve dayanıklı yapıdadır.

Özofagus (çok katlı skuamöz epitelyum) ve mide mukozası (tek katlı kolumnar epitel) birbirlerinden kardiyoözofagial bileşkede Z hattı (Z line) denilen kesin bir sınırla ayrılırlar. Submukoza, bağ dokusu, vasküler ağ, Meissner sinir pleksusu, müsin ve HCO_3 salgılayan glandlar ve lenfoid dokuları içerir. Auerbach sinir pleksusu ise sirküler ve longidutinal kas tabakaları arasında bulunur. Ganglion hücrelerinin yoğunluğu proksimal özofagusdan distale doğru gidildikçe artar.

Özofagusun kas tabakası içte kalın ve sirküler, dışta daha ince ve longidutinal olmak üzere iki tabakadan oluşmuştur. Orofarinksde, üst özofagus sfinkterinde ve servikal özofagusda çizgili kaslar bulunur.

Özofagusun 3-5 cm'lik proksimal kısmı (tüm özofagusun yaklaşık %20 si) hemen tamamen çizgili kaslardan oluşmuştur ve nöromüsküler kontrolü özofagusun diğer bölümlerinden farklıdır. Trakeal bifurkasyon hizasında çizgili ve düz kaslar birlikte bulunur ve distale doğru gidildikçe çizgili kas yerini düz kasa bırakır. Distal özofagus hemen tamamen düz kaslardan oluşur.

Özofagusun alt ucunda longidutinal ve sirküler kaslar yoğunlaşarak özofagus lümeni içindeki basıncın yüksek olduğu bir bölge oluşturur ki bu fonksiyonel alt özofagus sfinkterini (AÖS) meydana getirir. Bu yapısal farklılaşma diaframın 1-2 cm üzerinden başlayarak kardiaya kadar uzanır ve ortalama 2-4 cm uzunluğundadır. Bu bölgedeki düz kas hücrelerinin daha çok mitokondri içerdikleri ve daha gelişmiş bir endoplazmik retikuluma sahip oldukları gösterilmiştir. Bu bölgede özofagusun alt ucunu çevreleyen diafram krusunun kasılması da dışardan basınç uygulayarak alt özofagial sfinktere katkıda bulunur.Özofagusu çevreleyen crurual diafram ekstrensek sfinkter olarak da adlandırılır (12).

2.5 Yabancı cisim tipleri

Çocukluk çağında yabancı cisim yutma vakaları en çok oyun oynarken kazayla yutma şeklinde hastaneye başvururlar. Bazen oynamış olduğu veya etrafında olduğu maddenin ortadan kaybolması ile aile şüphelenir. Sık karşımıza çıkan yabancı cisim tipleri para, alkali yassı piller, oyuncak parçaları, iğneler, meyve çekirdekleri, cam parçalar görürüz. Bazen de pırlanta yüzük gibi uç örnekler görmek mümkündür. Anamnezde ailenin görmediği, ortadan kaybolan ve radyolusent (plastik, gıda parçası vs.) yabancı cisim yutma şüphesi vakaları oldukça zorlayıcıdır. Takip gerektiren bu vakalarda ailenin ajitasyonunu da gidermek gerekir.

2.6 Özofagus yabancı cisimleri

Yabancı cisim yutan olgularda hiçbir semptom ve bulgu saptanmayabilir. Yutulan tüm yabancı cisimlerin %80-90'ı gastrointestinal sistemi sorunsuz terk ederler. Yabancı maddelerin %10-20'sini endoskopik olarak çıkarılır. Mideye ulaşan yabancı cisimlerin %1'inden daha azına cerrahi müdahale gerekmektedir (2). Yutulan tüm yabancı cisimlerin %40'ının asemptomatik olduğu bildirilmiştir (8). Ülkemizde yapılan başka bir çalışmada özofagusta yabancı cisim bulunan hastaların %27 si asemptomatik saptanmıştır (6). Bundan dolayı yabancı cisim yutma öyküsü ve şüphesi olan olgularda klinik bulgu olmasa dahi ayrıntılı fizik muayene ve grafi değerlendirmesi gerekmektedir.

Semptomatik olan olgularda sıklığına göre disfaji, tükürüğünü yutamama, kusma, göğüs ağrısı gibi şikayetler görülebilir. Özellikle özofagustaki yabancı cismin obstrüksiyonuna bağlı olarak hastalar tükürüklerini yutamazlar ve ağızlarından salya şeklinde tükürük akar. Yutma güçlüğü en sık görülen semptomdur (14). Yabancı cisim ne kadar proksimaldeyse yutmayla ilgili semptomlar daha belirgindir. Boğazlarında takılma hissi vardır. Özellikle geç dönemde başvuran olgularda öksürük hırıltılı solunum, stridor, ateş gibi solunum sistemi semptomları ön plandadır (15). Özofagustaki yabancı cismin trakeaya basması ve küçük çocuklarda özofagus içeriğinin aspire edilmesi bu bulgulara neden olur. Ayrıca pil yutulmasına bağlı koroziv yanık geliştiğinde semptomlar daha belirgindi.

Hastaların çoğunda fizik muayene bulguları normaldir. Bununla birlikte özellikle geç başvuran vakalarda solunum sistemiyle ilgili nonspesifik bulgular saptanabilir. Küçük çocuklarda özofagustaki yabancı cismin trakeaya bası yapması sonucu, ateş, göğüs ağrısı, stridor, hırıltı, whezing gibi semptomlar görülebilir (2).

Perforasyon veya mediastinit gelişen komplike olgularda ise daha ağır solunum bulguları vardır. Treakaya aspire edilen yabancı cisimlerle karıştırıla bilineceği unutulmamalıdır.

Özofagustaki yabancı cisimler farkına varılmadıkları takdirde bası nekrozuna bağlı özofagus perforasyonuna, mediastinite, aorta ya da trakeaya fistüle ve ölüme neden olabilirler. Bu nedenle yabancı cisim yuttuğu görülen ya da yabancı cisim yuttuğundan şüphelenilen hastalara mutlaka postero-anterior akciğer(PAAC) grafisi çekilmelidir.

Özofagus sindirim sisteminin en dar segmentidir. Özofagusun üç anatomik darlık alanı vardır. Faringoözefageal bileşke (üst özofagial sfinkter, krikofarinks) arkus aortanın özofagusu çaprazladığı bölge ve özefagogastrik bileşke (alt özefageal sfinkter). Özofagusun en dar yeri faringoözefegal bileşkedeki krikofarinkstir ve yabancı cisimlerin yüzde 60-70 özofagus üst seviyedeki bu bölgeye takılırlar, Yabancı cisimlerin yüzde 20-25 orta seviyede

yüzde 10-15 distal özofagusta takılırlar (16). Yutulan maddelerin çoğu yuvarlak objelerdir ve sıklıkla da madeni para yutulur. Takılan madeni para tarzı künt ve yuvarlak cisimler genelde 2 cm'den büyüktürler (17). Daha küçükleri genellikle kendiliğinden mideye düşerler. Ayrıca altta yatan darlığa(koroziv yanıklar, atrezi onarımı sonrası gelişen darlıklar) bağlı olarak özofagusta farklı lokalizasyonlarda da takılabilir (18).

Opak cisimler grafide görülebilirken opak olmayan maddeler kontrastlı grafi ile ya da hikâye, semptom ve bulgulara göre şüphe üzerine yapılan özofagoskopi ile saptanırlar. Ancak yutulan cisimlerin büyük çoğunluğu opaktır ve grafi ile çoğu saptanabilir. Boynun tamamını alacak şekilde ön-arka akciğer grafisi çekilir. Ayrıca trakeaya aspire edilen yabancı cisimlerin için ayrıcı tanısı için yan grafi de mutlaka çekilmelidir. Para ve benzeri cisimler özofagusta genellikle koronal düzlemde yerleşirler. Birden fazla yabancı cisim yutulabileceği de unutulmamalıdır. İki adet madeni para PAAC grafisinde üst üste gelip tek bir para izlenimi verebileceğinden bunlar ancak yan grafide fark edilirler. Ayrıca yabancı cisim özofagoskop ile çıkarıldıktan sonra da bir kez daha girilip özofagus ikinci bir yabancı cisim açısından ve altta yatan darlık açısından kontrol edilmelidir.

Direkt grafide düğme pil olarak tabir edilen yassı piller karakteristik olarak üst üste binmiş daire görünümlü çift katmanlı görüntü verirler (Resim 3). Ayrıca üst üste gelen paralar da bu çift katmanlı halo görünümünü oluşturabilirler. Aşağıdaki grafide yassı pil yutma sonrası özofagus üst kısmında takılan olgunun PAAC grafisinde çift katmanlı halo görünümü net olarak görünmektedir.

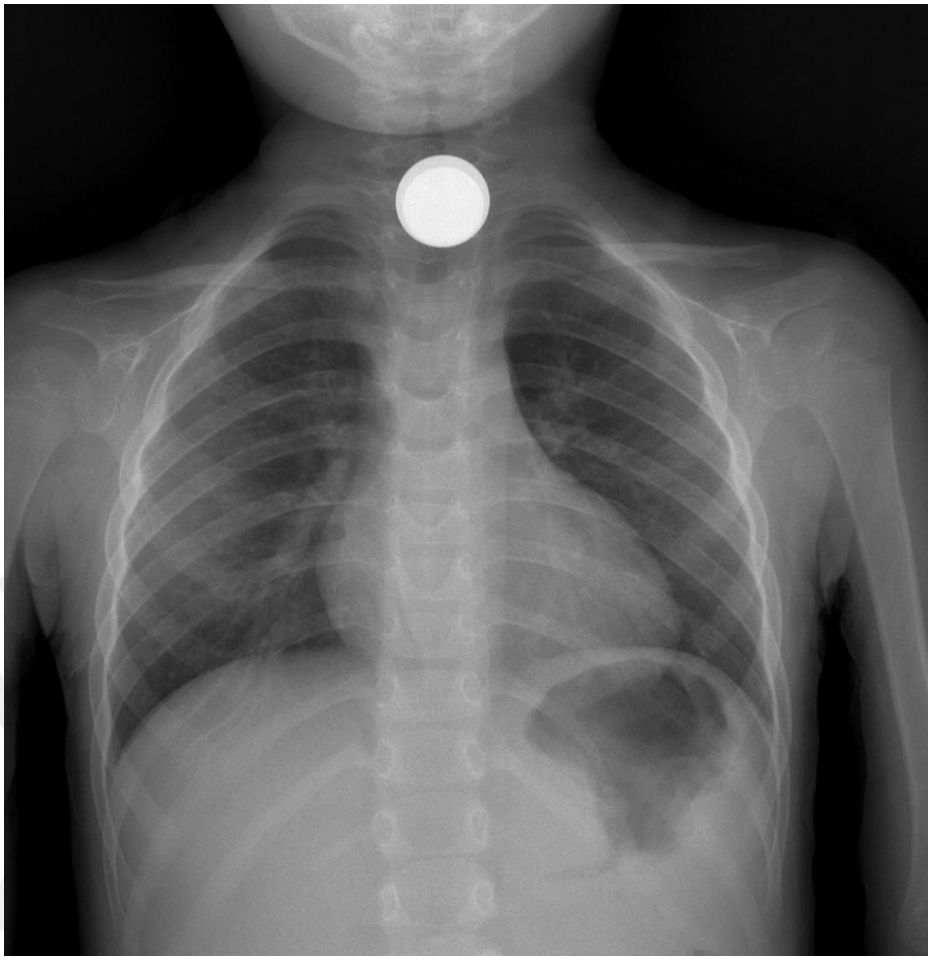

Resim 3: Özofagusta pil görüntüsü (MCBÜ Hafsa Sultan Hastanesi PACS arşivinden alınmıştır)

Eğer yabancı cisim grafide görülemezse ya da yutulan cisim opak değilse kontrastlı özofagus pasaj grafisi çekilmelidir. Dolma defektinin görülmesi hikayeyle birlikte tanı koydurur. Eğer hikâye, semptomlar ve fizik muayene bulguları sonrası yabancı cismin yutulduğuna dair şüphe varsa; grafiler ile yabancı cisim gösterilemiyorsa hem tanı hem de tedavi amacıyla özofagoskopi yapılabilir.

2.7 Mide ve bağırsak yabancı cisimleri

Özofagusu geçen yabancı cisimler en sık, doğal darlık yerleri olan pilor, ince bağırsakta Treitz ligamanı seviyesi, ileoçekal valv ve rektosigmoid bileşkeye takılırlar (2,19). Mide ve bağırsaklardaki künt cisimlerin (midedeki pil dışında) haftalarca takip edilmesinde sakınca yoktur.

5 cm'den uzun 2 cm den geniş yabancı cisimlerin piloru geçemeyeceği öngörülür bekletilmeden endoskopik müdahale önerilir. Konservatif izlemde doudenumda (Treitz'ın proksimalinde) 1 haftadan uzun kalan yabancı cisimler ve midede 2 haftadan uzun kalan künt yabancı cisimlerin endoskopik çıkarılması önerilir (20,21).

Ebeveynlerin üçte ikisinin; çocuğunun yutmuş olduğu radyolusent yabancı cismin gaita ile atılımını farketmedikleri ortaya çıkmıştır. Bazı araştırmacılar bundan dolayı özofagusu geçen radyolusent yabancı cisim yutma vakalarında, yutulduktan iki hafta sonra yabancı cismin vücudu terkettiği görülememesi durumunda kontrastlı bağırsak grafisi çekilmesini önermişlerdir. Plastik boncuk gibi obstrüksiyon ve komplikasyon riski düşük yabancı cisim yutma vakalarında kontrastlı bağırsak grafisi çekilmesine gerek görülmemektedir (8).

Mideye en çok laparotomik girişim gerektiren yabancı cisimlerin başında bezoarlar gelir. Sadece saç kıllarından (trikobezoar), sindirilememiş bitkilerden (fitobezoar) veya her ikisinden (trikofitobezoar) de olabilir

Bağırsakta keskin yabancı cisim bulunan olguların yatırılarak yakın izlemi uygundur. Bağırsak perforasyonu nadirdir. Keskin yabancı cisimlerin 4 günden fazla yer değiştirmemesi durumunda cerrahi girişim endikasyonu doğar (22,23). Uzun süreli bağırsakta bulunan yabancı cisimler peritonit oluşturmadan yavaş yavaş lümen dışına çıkıp mezentere yerleşebilirler. Laparotomi sırasında lümende samptanamaz ise mezentere bakmak gerekir.

Treitz'a veya jejunuma takılmış olan yabancı cisimlerin laparotomik ve laparoskopik çıkarılma süreci sancılı olabilir. Perforasyon olmasa bile cerrahinin morbiditesi yüksek, enteral beslenme süresi uzun ve komplikasyon riski yüksektir. Bu yüzden midede saptanan keskin yabancı cisimlerin bekletilmeden endoskopik çıkarılması önerilir.

Apendiks ve Meckel divertükülü gibi lümenli organlara takılan yabancı cisimler organın enflamasyonuna yol açarak divertükilit tablolalarına yol açabilir (24)

Suyu emerek büyüyen ve hacminin 10 katına kadar genişleyebilen su boncuklarını da çocuklar kolaylıkla yutabilmektedir. Bağırsak obstüksiyonu oluşturabilen bu maddeleri yutan olguların, yakın takibi önerilir (25).

2.8 Tanı

Yabancı cisim yutma öyküsü veya şüphesi olan olgunun fizik muayenesi oral bakı ve solunum muayenesi ile başlar. Çocukların yuttukları yabancı cisimler büyük oranda radyoopaktır. Bundan dolayı öykü veya şüphe olan tüm olgularda ilk radyolojik tanı aracı olarak direkt grafi kullanılmalıdır.

Özofagus birinci darlık seviyesinde takılan madeni para gibi yabancı cisimler grafide midklaviküler düzeyde görülürler. Trakeanın doğal açıklığı ve kartilajlı yapısı nedeniyle özofagustaki madeni paralar koronal düzlemde dururlar, trakeada ise genellikle sagital düzlemde takılırlar (2). Yabancı cisimlerin ikinci en sık takıldıkları yer; karina ve aortik yay düzeyindeki özofagus ikinci darlıktır. Birinci ve ikinci darlıktan geçenlerin en sık takıldıkları yer gastro-özofagial bileşkenin hemen üzerindeki üçüncü darlık seviyesidir. Grafilerde bu nokta mide fundus gaz gölgesinin üç vertebra üzerinde görülür. Eğer radyoopak yabancı cisim bu darlık seviyerinin dışında bir yerde görülüyorda altta yatan bir patolojiden şüphelenilmeli , kontrast madde kullanılarak daha ayrıntılı inceleme yapılmalıdır (2).

Yabancı cisim yutma öyküsü olan ancak grafide görülemeyen yabancı cisimler için kontrast madde içirilerek çekilen grafiyle yabancı cismin yeri ve yerleşimi görülebilir. Özofagus mukozasında düzensizlik ve dolma defekti pozitif bulgulardır (2).

Grafilerdeki ek bulgular dikkatle değerlendirilmelidir. Trakeal yer değiştirme, trakeal bir bası veya mediastinal hava gibi bulgular; mediastinal yangı,kitle veya havayolu patolojisini gösterebilir. Hava sıvı seviyesi mediastinal bir apseyi, boyun ve mediastende hava olması özofagus perforasyonuna işaret eder. Bilgisayarlı tomografi (BT) ve Manyetik rezonans görüntüleme (MR) yabancı cismin çıkarılmasından sonra komplikasyon

değerlendirmesinde kullanılabilir (2). Bilgisayarlı tomografi, balık kılçığı gibi minimal kalsifiye yabancı cisimleri göstermede de kullanılabilir (26).

Son yıllarda metalik yabancı cisim yutma olgularında tanısal amaçlı metal dedektörü de kullanılabiliceği bildirilmiştir. Dedektörün deriye değecek şekilde boyun,toraks ve karın cildinde gezdirilerek cihazın uyarısı sayesinde metalik yabancı cisim varlığı doğrulunabilmektir (27).

Bazı yabancı cisimler fizik muyanede batında palpasyonla hissedilebilir. Epigastrik bölgede mobil kitle, bezoarın bulgusu olabilir. Bezoarlar mide doudenum pasaj grafisinde ve BT'de midede dolma defekti oluşturan büyük bir kitle şeklinde görülür. Mideden taşan kıllar doudenuma ve jejunuma da uzanabilir. Bu duruma ''rapunzel sendromu'' denir (24).

2.9 Tedavi

Yöntemden bağımsız olarak özofagustan yabancı cisim çıkarma başarı oranı %95-100 arasındadır(3,28). Özofagustaki yabancı cisimlerin çıkarılmasındaki en etkili ve etkili ve en güvenilir yöntem rijit özofagoskopidir. Bunun dışında fleksible özofagoskopiyi kullananlar ve skopi altında foley sonda balonu ile çıkarma yöntemi kullananlar da vardır. Krikofaringeal seviyenin üzerindeki, hipofarinksteki yabancı cisimler laringoskop ve magill klempi ile çıkarılabilirler. Bu şekilde yabancı cisim çıkarılamıyorsa hasta entübe edilerek özofagoskopiye geçilir.

Özofagusta takılan gıda kalıntılarının tedavisi için glukagon+ benzodiazepin infüzyonu bazı hasta gruplarında denenmiştir. Tartışmalı olan bu tedavi için pediatrik hasta gruplarını da kapsayan yakın zamanda yayınlanan meta-analizde yetişkinlerde daha başarılı olmak üzere kontrol grubuna göre %33 lük başarı oranı görülmüş, yan etkilerden kusma %10 gibi yüksek bir oranda bulunmuştur. Bu tedavi endoskopik girişime iyi bir alternatif olarak görülmemektedir (29).

Ayrıca sadece pediatrik hasta grubunda madeni para yutma öyküsü olup, özofagusta takılan olguları kapsayan çift kör, plasebo kontrollü glukagon tedavisi çalışması yapılmıştır. İlginç olarak glukagon kullanılmayan olgularda paraların mideye daha yüksek oranda düştüğü görülmüştür (30).

Para yutan çocuklar hastaneye ulaştıklarında, olguların %40'ında paranın mideye düştüğü görülmüştür. Paranın mideye düşmesi genellikle ilk 5 saat içinde gerçekleşir (31). Bu nedenle özofagoskopi için beklenecekse işlemden hemen önce mutlaka grafi tekrarlanmalıdır. Ayrıca özofagus distalindeki yabancı cisimlerin, özofagoskopiye başlarken verilen anestezinin etkisiyle mideye düşme olasılığı yüksektir. Bu nedenle girişim için acele edilmeyip bir süre beklenebilir. Bu konuda aileye bilgi verilmelidir. Distal özofagustaki paralarda özofagoskopi için acele edilmemesi, hatta 24 saate kadar beklenmesini öneren yayınlar da vardır(17,28,38).

Özofagoskopi işlemi genel anestezi altında yapılmalıdır. Anestezi için yeterli açlığı olmayan olgularda iki-üç saat açlığın beklenmesi yeterlidir. Pil yutulması durumunda bu süre bile beklenmeyebilir. Özofagoskopi işlemi için hastalar entübe edilmelidir. Ancak yabancı cismin özofagustaki yerine, cismin tipine, hastanın açlık süresine, ayrıca cerrahın alışkanlığına ve tecrübesine göre hasta entübe edilmeden derin sedasyon altında da işlem yapılabilir. Özellikle distal yerleşimli yabancı cisimlerde, hastanın solunum bulgularının ön planda olduğu durumlarda ve pil yutulması durumunda hasta mutlaka entübe edilmelidir. Bu şekilde cerrah daha rahat, konforlu ve sakin çalışabilir. Yabancı cismin çok üst düzeyde yerleştiği durumlarda hasta entübe edilmeden önce laringoskopla bakılarak yabancı cisim görülebiliyorsa Magill klempi ile yabancı cisim çıkarılabilir.

Günümüzde özofagustaki yabancı cisimlerin çıkarılmasında pek çok klinikte rutin olarak en etkili ve güvenilir yöntem olarak rijit özofagoskopi kullanılmaktadır. Bunun dışında fleksibl özofagoskopiyi kullananlar da vardır. Ayrıca skopi eşliğinde foley sonda balonu ile yabancı cisim çıkaran klinikler de bulunmaktadır. Önceki dönemlerde yabancı cismin bir buji veya nazogastrik sonda ile mideye itilmesi denenmiş ancak etkinliği ve güvenilirliği düşük olduğu

için terkedilmiştir. Yapılan bir çalışmada; nazogastrik sondanın ucuna yerleştirilen neodmiyum mıknatıslarla özofagustaki piller %87 lük başarı oranı ile çıkarılmıştır (33).

2.9.1 Pil Yutma Tedavi Algoritması

Literatürde mevcut pil yutma tedavi algoritması Şekil 1'da verilmiştir. Önceki yıllarda klasik alkalin düğme pillerin kimyasal yapısı çoğunlukla mangan dioksit, çinko-hava ve gümüş oksitten oluşmaktaydı ve içerisinde saf potasyum sıvı hidroksit bulunmaktaydı. Ancak son yıllarda lityum yapıda piller uzun ömürlü olması daha çok enerji depolayabilmesi nedeniyle alkalin pillerin yerini almıştır. Geleneksel alkalin düğme pillerin voltajı 1,5 V iken lityum piller 3V'tur. Ohm yasasına göre yükselen voltaj elektriksel akımı ve bundan dolayı oluşacak hasarı da arttırdığından pilin voltajı kliniği etkileyen önemli bir kriterdir. Klasik alkalin pillere göre daha uzun depolama ömrüne sahip lityum piller bu özelliklerinden dolayı özofagus yaralanmalarının önemli bir parçasıdır (34).

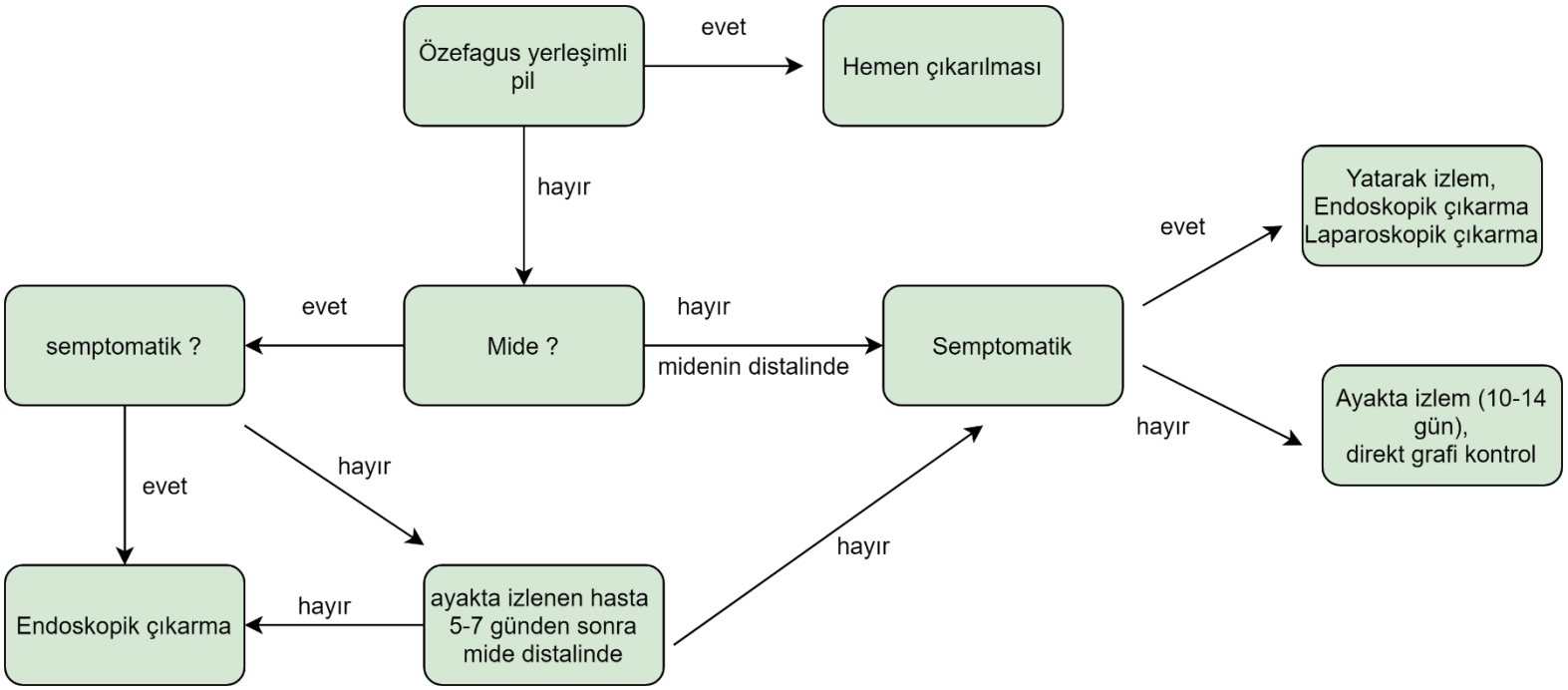

Şekil 1. Pil yutma Tedavi Algoritması ***(****Management algorithm for ingested batteries. AXR, abdominal radiograph. (From Rosenfeld EH, Sola R, Yu YY, et al. Battery ingestions in children: Variations in care and development of a clinical algorithm. J Pediatr Surg. 2018;53(8):1537–1541. Reprinted with permission)*

Komplike olan vakalarda pil çapının genellikle 2 cm'nin üzerinde olduğu ve pil yapısının genellikle lityum yapıda olduğu görülmüştür(35).

Son yıllardaki hayvan çalışmaları patofizyolojiyi aydınlatmada önemli katlı sağlamıştır. Buradan elde edilen verilerde; mukozal hasarın termal yanıktan ziyade koroziv yanık kaynaklı olduğu gösterilmiştir. Sindirim sistemi mukozasının pilin pozitif ve negatif kutuplarını köprülemesi sonucu devre tamamlanır ve mukozadan elektrik akımı geçmeye başlar. Elektrik akımı özofagus mukozasında hidroksit radikallerinin oluşmasına sebep olur. Hidroksit radikalleri doku pH'ını hızla yükselterek koagülasyon nekrozunu başlatır. Pilin sıkıştığı bölgedeki nekroz özofagus duvarını zayıflatır, trakea ve komşu dokulara yayılabilir (36). Halk arasında bitmiş olarak tabir edilen, artık kapasitans olmayan piller dahi ciddi özofagial yaralanmalara sebep olabilir.

ABD'de yapılan 1985-2009 yılları arasındaki pil yutma vakalarını içeren kohort araştırmasında; vaka sayılarında yıldan yıla artış görülmüştür. Bunun sebebinin pilli oyuncak sayısının artması ve çocukların pile kolay ulaşması olduğu düşünülmüştür. Vaka sayılarının artış göstermesi ve komplike olma potansiyeli sebebiyle, ABD de pil yutma vakaları için zehir danışma merkezi benzeri 7/24 çalışma prensibine sahip yardım hattı kurulmuştur (35).

Mideye düşen pilleri çıkarmada emetik ilaçların faydası görülmemiştir (31). Aksine özofagial migrasyon oluşturduğu için zararlı olacağı kanısına varılmıştır. Antiasit, proton pompa inhibitör grubu ilaçların ve laksatiflerin faydası görülmemiştir (37). Doudenuma geçen pillerin de %85 inin ilk 72 saat içinde asemptomatik olarak gaita ile vücudu terk ettiği görülmüştür (38).

Pil yutma vakalarının artması sonucu pil kutularının üzerine çocuklar için kötü tat ve kötü yüz ifadesi koyma şeklinde önlemler de alınmaya başlanmıştır. Ayrıca pilin negatif terminal yüzeyine yarım daire şeklinde acı tat veren stiker yapıştırılarak bebeklerin ağızlarına alır almaz dışarı çıkarmaları amaçlanmıştır (Resim 4).



Resim 4. Yeni nesil Lityum piller (Duracell® internet sitesinden alınmıştır.

2.9.2 Mıknatıs yutma tedavi algoritması

Mıknatısların son yıllarda gidererek artan yutma insidansı olduğu bilinmektedir (14). Mıknatıslar tek olarak, birden çok veya metalle birlikte yutulabilirler. Mıknatısın tek yutulması durumunda komplikasyon riski düşüktür. Özofagusta ise rijit özofagosokopi ile çıkarılır. Mide ve bağırsak anslarında saptanırsa genellikle gaita yoluyla çıkması beklenir. Birden fazla yutulan mıknatıslar aralıklı yutulması veya metalle birlikte yutulup birbirinden uzaklaşması durumunda aynı lümende kavuşamayabilir. Bu durumda çekim kuvvetine bağlı araya giren mide ve bağırsak anslarında iskemi, nekroz,

perforasyon, fistül, peritonit, sepsis, volvulus gibi komplikasyonlar görülebilir. Bu olgularda ciddi morbidite ve hatta mortalite gelişebileceği göz önüne alınmalı ve yakın takip yapılmalıdır. Ayrıca son yıllarda sayıları artan neodmiyum mıknatısların, geleneksel mıknatıslara göre çekim kuvvetinin yaklaşık 15 kat daha güçlü olduğu da göz önüne alınmalıdır. Mıknatıs yutma şüphesi ile 2002'den 2011 yılına kadar acil servise başvuran olguları kapsayan bir çalışmada yıllık vaka sayısının 8,5 kat arttığı görülmüştür (39). Neodmiyum mıknatısların oyuncak ve mutfak aletlerinde sıkça kullanılması ile vaka artışlarının görülmesi ve mortalitelerin yaşanması sonrası ABD'de manyetik oyuncak bina setleri ve manyetik oyun setleri gibi bazı oyuncaklar yasaklanmış ve toplatılmıştır (40). Mıknatıs yutma vakalarının çoğuna ebeveynlerin şahit olmadığı görülmüştür. Tedavi gecikmesine bağlı komplikasyonlara dikkat çekilmiştir (41). Yutulan maddenin mıknatıs olup olmadığını anlamak için batına pusula yaklaştırılabilir (42). Bu işlem manyetik alanı bozabilecek elektronik aletlerin uzağında yapılmalıdır. Kliniğimizde bir vaka 9 adet mıknatıs yutma sonrası multiple intestinal perforasyon sonucu opere edilmiştir. Mıknatıs yutma tedavi algoritması aşağıda verilmiştir (Şekil 2).

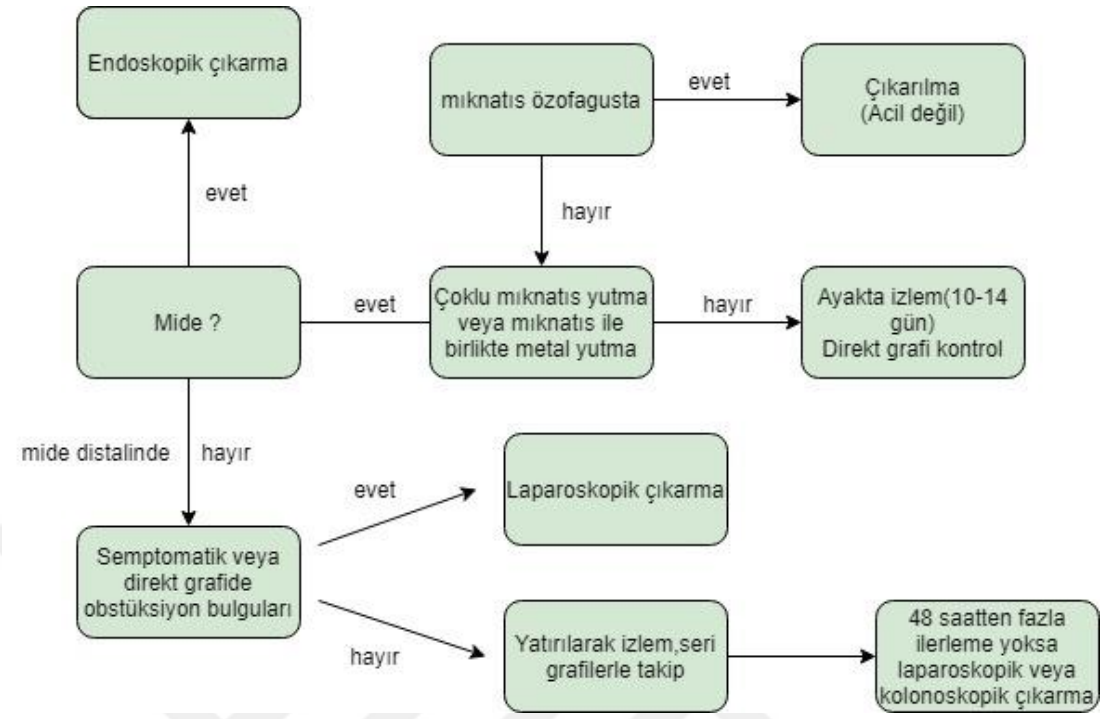

.

Şekil 2. Mıktanıs yutma tedavi algoritması

(Sola R, Rosenfeld EH, Yu YY, et al. Magnet foreign body ingestion:Rare occurrence but big consequences. J Pediatr Surg. 2018;53(9):1815–1819. Reprinted with permission)

2.9.3 Rijit özofagoskopi

Pek çok klinikte yabancı cisimlerin çıkarılmasında rijit özofagoskopi tercih edilmekte ve yüksek başarı oranları ile rutin olarak kullanılmaktadır. Hastanın yaşı ve boyuna göre farklı kalınlık ve boylarda özofagoskoplar bulunmaktadır. Rijit açık kanallı özofagoskopların temelde iki spesifik kullanım alanı vardır. Bunlar özofagus darlıklarında dilatasyon ve özofagustaki yabancı cisimlerin çıkarılmasıdır.

Özofagustaki yabancı cisimlerin çıkarılmasında rijit özofagoskopi önemlidir ve geleneksel olarak önerilen yöntemdir. Geniş çalışma kanalının olması avantaj sağlar. Geniş çalışma kanalına sahip özofagoskop sayesinde büyük, keskin ve sivri yabancı cisimler güvenle çıkarılır. Rijit özofagoskopinin avantajları; farinks ve üst özofagusun rahatça görülmesini sağlaması, yabancı

cisim forsepslerinin rahatça geçmesine olanak vermesi ve özofagusta biriken sekresyonların rahatça aspire edilebilmesidir. Ayrıca flexible aletlerin aksine özofagusa hava verilmeden işlem uygulandığı için basınca bağlı perforasyon riski de yoktur. Rijit özofagoskopi; özellikle mukozaya gömülü keskin ve sivri kenarlı, parçalanabilen ve aspire edilme riski olan yabancı cisimlerde diğer yöntemlerin yerine tercih edilmelidir. Özofagusta takılı kalan piller için de sadece rijit özofagoskop kullanılmalıdır. Ayrıca büyük, keskin ve sivri yabancı cisimler çalışma kanalının içine alınarak güvenle ve kolay biçimde çıkarılabilirler. Böylece yabancı cismin özofagus mukozasına sürtünmesi ve saplanması önlenmiş olur. Sıkışmış büyük organik cisimlerin çıkarılmasında da faydalıdır. Büyük organik cisimler kalın bir klemp yardımıyla parça parça özofagoskopu yerinden hiç oynatmadan çıkarılabilirler.

Özofagoskopi genel anestezi altında ve entübasyonla yapılır. Entübasyon tüpü hastanın ağzının sol kenarına tespit edilmelidir. Hasta supin pozisyondadır omzunun altına destek konularak baş ekstansiyona getirilir. Hastanın boyutuna göre özofagoskop üzerinde bulunan mercek ve ışık kaynağına bağlı aydınlatma sistemi ile direkt görüş altında hastanın dişlerine dikkat edilerek ağız içine sokulur ve farinksin arkasından ilerletilir. Larinks öne doğru kaldırılarak krikofarinks açılır. Cerrahın sol eli hastanın mandibulasını desteklerken sağ elle özofagoskop manipüle edilir. Özofagus lümeni görüldükten sonra özofagoskop ilerletilir. Özofagus lümenindeki sekresyonlar aspirasyon sondası yardımıyla aspire edilir. Yabancı cisim görüldüğünde uygun bir forseps yardımıyla yabancı cisim sıkıca tutulur eğer özofagoskopun lümenine sığacak kadar küçükse özofagoskop çıkarılmadan içinden dışarı çıkarılır. Yabancı cisim büyükse özofagoskop ile dışarı alınır. Eğer sivri bir cisim ise sivri uç mutlaka özofagoskopun içine alınmalı ve özofagoskop ile birlikte dışarı çıkarılmalıdır. Çıkan parçalar bütünlükleri açısından kontrol edilmelidir. Cisim çıkarıldıktan sonra tekrar özofagoskopla girilerek hem özofagus lümeni kontrol edilir. Hem de olası ikinci bir cisim ya da altta yatan bir darlık gözden kaçırılmamış olur. Özofagoskopi sırasında kamera ve ışık kaynağına bağlı 0 derece optik kullanılarak görüş sağlanabilir. Rijit

bronkoskopi sırasında kullanılan optiğe geçirilen forsepsler yabancı cismin tutularak çıkarılmasında kolaylık sağlar.

Özofagoskopi sırasında yabancı cisim görülmezse mideye düşmüş olma olasılığı nedeniyle perioperatif skopi ile kontrol edilmelidirler. Olası bir trakeobronşial aspirasyon açısından eş zamanlı bronkoskopi de yapılabilir. Mukoza çok frajil ve ödemli ise cismin mukozaya gömülmüş olma olasılığı göz önünde bulundurulmalıdır. Bu durumda cerrahi girişim düşünülebilir. Bazen yabancı cisim çıkarılırken nazofarinkse düşebilir. Cisim forsepsin ucunda görülmezse nazofarinks kontrol edilmelidir. Nazofarinkse kaçmış olan yabancı cisim nazogastrik sonda ile orofarinkse veya hipofarinkse itilir. Buradan da magill penseti ile yakalanarak çıkarılır.

Özofagoskopi ile para çıkarıldıktan sonra postoperatif dönemde hasta olası komplikasyonlar açısından iki-üç saat izlenmeli ve beslenmemelidir. Mukozal hasar görülen, keskin yabancı cisim çıkarılan, pil çıkarılan ve zorlanılan vakalarda kontrol akciğer grafisi mutlaka çekilmelidir. Pile bağlı yanık gelişen olgularda koroziv özofagus yanığı protokolü uygulanmalı ve erken beslenmeden kaçınılmalıdır.

2.9.4 Flexsibl Özofagoskopi

Fleksibl özofagoskopi de yabancı cisimlerin çıkarılmasında kullanılmaktadır. Başarı oranları rijit özofagoskopiye göre daha düşüktür. Yapılan bir çalışmada daha kısa sürede yabancı cismin çıkarıldığı ve mukozanın daha iyi değerlendirilebildiği belirtilmiştir (43). Yabancı cismin çıkarılması amacıyla yapılan fleksibl özofagoskopiler genel anestezi altında ve entübasyonla yapılmalıdır. Yabancı cisimler fleksibl özofagoskop ve uygun bir grasping ya da basket forseps kullanılarak çıkarılabilirler. Fleksibl özofagoskopların sahip oldukları ışık ve kamera teknolojisi nedeniyle görüntü kaliteleri çok iyidir. Tanısal amaçlı ya da biyopsi amacıyla rahatlıkla kullanılabilirler ancak yabancı cisimlerin çıkarılmasında rijit özofagoskop kadar başarılı değildirler. Tecrübeleri daha fazla olduğundan gastroenterologlar tarafından tercih edilirler.

Pediatrik fleksibl özofagoskopların dış çapları 6 ile 9 mm arasındadır. Dört yönlü kontrol mekanizmaları bulunmaktadır ve en az bir çalışma ve aspirasyon kanalı vardır. Pozitif basınçlı insuflasyonu ve yıkama mekanizması içerirler. Hasta supin ya da lateral dekubit pozisyonuna alınır. Endoskopiyi yapacak kişi hastanın baş kısmında ve sağ tarafında durur. Özofagoskop larinksin arkasından özofagusa doğru ilerletilerek yabancı cisim görülmeye çalışılır. Yabancı cisim uygun bir forsepsle tutularak özofagoskopla birlikte çıkarılır.

2.9.5 Skopi eşliğinde foley sonda balonu ile yabancı cisim çıkarılması

Çoğu yabancı cisim keskin olmadığından ve mukozaya gömülmediğinden, özofagoskopiye gerek olmadan, skopi eşliğinde, kontrastla doldurulan bir balonlu foley katater yardımıyla yabancı cismin çıkarılabileceğini gösteren çalışmalar vardır. 415 vakalık 3 günün altında impaksiyon süresi olan bir seride başarı oranı %91 olarak belirtilmiştir 44). Skopi eşliğinde foley balonu ile çıkarma yöntemi düzgün kenarlı yuvarlak cisim saptanan, cismin yutulmasının üzerinden çok süre geçmemiş, solunum bulguları olmayan olgularda uygulanabilir. Özellikle paralar bu şekilde çıkarılabilir. Para çıkarmada başarı oranını %96'a kadar çıkabildiğini belirten vaka serileri de mevcuttur (45,46). Anesteziye gerek yoktur ve skopi altında yapılır. Maliyeti düşüktür. Keskin ve sivri cisimlerde, uzun süredir özofagusta duran cisimlerde, solunum bulguları olan ve altta yatan özofagus hastalığı (darlık, atrezi onarım öyküsü) olan olgularda bu yöntemin başarı oranı düşüktür ve komplikasyon riskinden dolayı önerilmemektedir.

Hastanın yatar pozisyondayken ağızdan ilerletilen foley sondanın ucu yabancı cismin distaline geçince balonu kontrast madde ile şişirilir ve geri çekilerek yabancı cisim yukarı çekilir. Cisim orofarinkse gelince hasta yüzükoyun yatırılır ve yabancı cisim çıkarılır. Bu şekilde çıkarılamazsa özofagoskopi yapılır.

2.15 Takip

Mide ve bağırsaktaki künt yabancı cisimlerin takip edilmesi önerilir. Takip sırasında obstrüksiyon ve perforasyon açısından abdominal distansiyon, karın ağrısı, bulantı, kusma alarm semptomlarıdır. Yabancı cismin tipine, yerleşimine ve ailenin sosyokültürel durumuna göre asemptomatik hastalar ayaktan izlenebilir. Aile tarafından künt yabancı cisim yuttuğu net olarak belirtilen ve asemptomatik seyreden olguların 2-3 haftada bir kontrol grafi çekilerek takip edilmesi uygundur. Ailelere dışkı takibi önerilir. Ancak pasaj ile başarılı bir şekilde gastointestinal sistemden problemsiz çıkış olsa bile ailelerinin %50 sinin fark etmediği görülmüştür(19). Pasajı hızlandıran prokinetik ajanların bağırsak içerisinden geçiş süresine katkısı bulunmamıştır (47). Asemptomatik olgularda endoskopi düşünülüyorsa 4-6 hafta ertelenmesi önerilir (14).

Keskin yabancı cisim yutan ve Treitz ligamanın distalinde tespit edilen keskin yabancı cisim yutma vakalarında yakın çocuk cerrahisi takibi ve günlük grafilerle izlem uygundur. Treitzın proksimalindeki keskin yabancı cisimlerin komplikasyon riskine karşı endoskopik çıkarılması uygundur. Endoskopik olarak çıkarılamayan keskin yabancı cisimlerin grafi takibinde 4 günden fazla aynı lokalizasyonda bulunması halinde cerrahi (laparoskopik, laparotomik eksplorasyon) çıkarılma önerilir (22). Bazı uzmanlar infantlarda 2 cm'den (0,79 inç) büyük veya 3 cm'den (1,18 inç) uzun olan nesnelerin pilordan geçemeyeceğini öngörerek endoskopik olarak çıkarılmasını önermektedir (48). Bir yaş üzerinde ise üzerindeki çocuklarda, 3 ila 5 cm'den (1,18 ila 1,97 inç) uzun nesneler doudenumun açısından dolayı piloru geçmeyebilir ve endoskopik çıkarmanın düşünülmesi tavsiye edilir (20,21).

2.16 Komplikasyonlar

Özofagustaki yabancı cisimler fark edilmedikleri taktirde bası etkisiyle, sivri olan yabancı cisimler de mukoza ve kas tabakasını delip özofagus duvarından dışarı çıkarak özofagusta perforasyona yol açabilirler. Madeni para gibi oval yabancı cisimlerin de 24 saatten uzun süre özofagusta kaldığında basınç nekrozu etkisiyle perforasyona yol açabildiği bildirilmektedir (49). Benzer

şekilde piller de koroziv yanığı ve sonrasında gelişen doku nekrozuna bağlı perforasyona neden olabilirler. Beraberinde plevral, efüzyon, mediastinit ampiyem, trakeaya, ana hava yollarına ve ana damarlara fistülizasyon gelişebilir. Ciddi komplikasyonlar özellikler ilk 24 saatten sonra başvuran olgularda daha sık saptanmıştır (50).

Özofagusa takılan pillerin mortalitesi ve morbiditesi yüksektir. Piller basıya bağlı elektrik akımına ve alkali sıvı sızıntısına bağlı mukozal yanık ve likefaksiyon nekrozuna neden olabilirler. Bu hasar temas sonrası ilk bir saat içinde başlayabilir. Ağır özofageal hasar ilk dört saatte ve özofagus perforasyonu da altıncı saatte gelişebilir (51,52). Mukozal hasarın boyutunda pilin doluluk durumu da önemlidir ancak boşalmış piller bile harici elektrolitik akım oluşturmak için yeterli voltaja sahip olduklarından doku hasarına neden olma potansiyeline sahiptir (53). Pil yutma sonrası özofagusta perforasyonla birlikte mediastinit, darlık, trakea özofageal ve aorto-özofageal fistül gelişebilir. Bu nedenle özofagustaki piller hemen hızlıca özofagoskopi ile çıkarılmalıdırlar. Piller çıkarıldıktan sonra hastalar uzun dönemde özofagial darlık gelişimi açısından izlenmelidirler. Yapılan bir çalışmada perforasyonun ilk 24 saatten sonra, istatiksel olarak da 4,9 ve 14.günlerde geliştiği saptanmıştır. Mortal olan olgularda ise 2,5 ve 7. günlerde perforasyon saptanmıştır (50). ABD ulusal zehir merkezi tarından 2010 da yayınlanan 8600 vakalık kohortta 13 (%0,15) ölüm gerçekleşmiş, 73 (%0,8) hastada majör klinik etki (ölüm, kalıcı hasar vs.) bildirilmişti. Özofagusta pil impaksiyonu sonucu mortaliteyle sonuçlanan 41 vaka retrospektif olarak incelendiğinde ölümlerin çoğunun aorto-özofageal fistül ve buna bağlı masif hemorajiden kaynaklandığı görülmüştür (54).

Keskin ve sivri uçlu cisimlerin yutulması da önemlidir ve %15-35 oranında perforasyon gelişebilir (19). Toplu iğne, keskin ve sivri cisim olarak genellikle toplu iğne, çengelli iğne, çivi, raptiye vida yutulduğu görülmektedir. Bunlar da acilen özofagoskopi yapılarak çıkarılmalıdırlar. Çengelli iğne yutmuş olan ve geç dönemde başvuran bir olguda perikardial efüzyon saptanmış yabancı cisim çıkarılırken kardiak tamponad gelişmiştir (54). Ayrıca özofagoskopi işlemi sırasında özellikle sivri yabancı cisimlerin çıkarılırken mukozaya zarar

verebileceği, hatta perforasyona yol açılabileceği unutulmamalıdır. Bu nedenle sivri kısım endoskopun içine alınarak çıkarılmalıdır. Çengelli iğneler genellikle özofagusta ağzı açık ve iğnesi proksimale bakar pozisyonda yerleşir. Eğer iğne çıkarılamıyorsa pasaj ve gaitayla çıkması için iğnenin mideye itilmesi gerekir (55).

Erken dönemde fark edilmeyen yabancı cisimler basıya bağlı olarak sekresyonların aspirasyonuna, uzun dönemde de perforasyona neden olabilirler. Bundan dolayı şüpheli olgularda mutlaka grafi çekilmeli, eğer cismin opak olmadığı düşünülüyorsa mutlaka kontrastlı grafi çekilmelidir. Emin olunamayan olgularda da mutlaka özofagoskopi yapılmalıdır.

Özofagoskopi işlemi sırasında nadiren de olsa özellikle de krikofarinkste perforasyon gelişebilir. Bu oran fleksibl özofagoskopide %0,093 iken rijit özofagoskopide %0,074 dür (56). Yabancı cismin çıkarılması sırasında zorlanıldıysa, yabancı cisim uzun süredir özofagustaysa ve çıkarılan pil ise ve herhangi bir nedenden dolayı perforasyondan şüpheleniliyorsa intraoperatif kontrastlı pasaj grafisi çekilmelidir. Özofagus perforasyonu sonrası hastanın ateş, taşıkardi, dispne ve mediastinit bulguları belirginleşir. Bundan dolayı yakın klinik takip izlemin en önemli parçalarındandır.

III.GEREÇ VE YÖNTEM

Bu çalışma için MCBÜ Tıp Fakültesi Etik Kurulu'ndan 15 Ocak 2020 tarih ve 20.478.486 sayılı kararı uyarınca onay alınmıştır.

Manisa Celal Bayar Üniversitesi Tıp Fakültesi Çocuk Cerrahisi Anabilim Dalı'nda 01,01,2000-01,01,2020 tarihleri arasında yatırılarak izlenen 499 hastanın dosyaları tarandı, Özofagusta yabancı cisim sebebiyle girişim yapılan 252 kişilik hasta grubumuz detaylı analizle incelenmiştir.

Bu 252 hastanın verileri retrospektif olarak incelenerek, hastaların yaş, cinsiyet, yutulan cismin özellikleri, hastanın şikayetleri, sağlık merkezlerine geliş saatleri ve geçen süre, fizik muayene bulguları, yabancı cismin lokalizasyonu, komplikasyonlar, yatış süreleri, grafi sayıları, çıkarılma yöntemi, altta yatan darlık ve ailenin yerleşim yeri ile sosyokültürel düzeyleri değerlendirildi. Operasyona alınan olguların ameliyat raporları okundu. Operasyon saati kaydedildi. Hasta bilgileri dosya taraması ve PROBEL® hastane bilgi yönetim sistemi(HBYS) vasıtası ile elde edildi. Hastanemizde yapılan görüntülemeler dijital görüntü arşivi(PACS) üzerinden, dış merkezlerde yapılan görüntülemeler Sağlık Bakanlığı Teletıp sistemi üzerinden, dosyada bulunan eski banyolu röntgen filmleri negatoskop ile incelendi. Grafilerin çekilme saatleri kaydedildi. Ailelerin sosyokültürel düzeyleri hasta dosyasından, hemşire anamnezlerinde bulunan okuryazarlık ve eğitim durumu formlardan incelenerek elde edildi. Okuryazar olmayan ve ilkokul mezunları alt, ortaokul ve lise orta, lisans ve üzeri ise üst olarak değerlendirildi. Ayrıca ailenin sosyal güvencesi (sığınmacı,vatansız,yeşilkart, ssk, bağkur, emekli sandığı, özel sigorta) de dikkate alındı. Sosyokültürel sınıflama yapılırken sığınmacı, vatansız ve yeşil kartlılar alt sosyokültürel hanesine yazıldı. SSK sosyal güvenceye sahip olanlar hemşire anamnezlerindeki eğitim durumuna göre değerlendirildi, sosyal güvencesi emekli sandığı olanlar da eğitim durumuna göre orta veya üst hanesine yazıldı. Takipte olan hastaların güncel klinik durumları için telefon numarası güncel olanlar aranarak ulaşıldı. Yerleşim yerinin merkez ve kırsal verilerine ulaşmak için hastaların mernis üzerinde kayıtlı olan *Google haritalar*® uygulaması

üzerinden incelendi. Merkez ilçe ve ilçede oturanlar şehir merkezi olarak, köy ve kasabada oturanlar kırsal olarak kaydedildi.

Hastaların tüm parametreleri arasındaki istatistik analiz SPSS 21 programı kullanılarak değerlendirilmiştir. SPSS istatistiklerinde Non-parametrik t testi, Ki kare testi, Kruskal Wallis testleri yapıldı ve bu testlerde $p<0,05$ bulunması anlamlı olarak değerlendirildi.

IV. BULGULAR

Bu araştırma Manisa Celal Bayar Üniversitesi Tıp Fakültesi Çocuk Cerrahisi Anabilim Dalı Kliniğinde 01,01,2000-01,01,2020 yılları arasında yatırılarak tedavi ve takibi yapılan hastaları kapsamaktadır. Bu süreçte kliniğimize yabancı cisim yutma tanısıyla 499 hasta yatırılmıştır. Bu hastaların 266'sı(%53,3) erkek, 233'ü(%46,6) kız cinsiyetindeydi. Yaş ortalaması 49±45 ay olarak bulundu. Kliniğimizde özofagusta yabancı cisim sebebi veya şüphesiyle operasyona alınan 252 hastanın 132'si erkek (%52,4; yaş aralığı 54.9±40 ay) ve 120'si kız cinsiyetteydi (%47,6; yaş aralığı 41.6±30,5 ay). Tablo 1 ve şekil 3'te ayrıntılı olarak cinsiyet ve yaşları verilmektedir

252 hasta da özofagusta yabancı cisim tanısıyla özofagoskopi ve yabancı cismin çıkarılması amacıyla operasyona alınmıştır. 24 olgu intestinal anslarda keskin yabancı cisim sebebiyle yatırılarak izlendi. Bu olguların 3 tanesinde pasaj sonucu rektosigmoid bileşkeye iğne takılmıştı. 2 tanesi çengel iğne, bir tanesi dikiş iğnesiydi. Rektoskopi yardımıyla iğneler çıkarıldı. 37 olgu intestinal anslarda pil sebebiyle yatırılarak izlendi, 6 tanesinde birden fazla pil mevcuttu, bir tanesi kalem pildi, tüm bağırsak pilleri komplike olmadan gaitayla atıldı. Aşırı miktarda ayçiçeğini kabuğuyla birlikte yemiş olan 3 olguda rektal fitobezoar çıkarıldı. 9 olguya laparotomi yapılarak yabancı cisim çıkarıldı.

Özofagusta yabancı cisim sebebiyle veya şüphesiyle tarafımızca girişim yapılan (rijit özofagoskopi, yabancı cisim penseti ile çıkarma, magill penseti ile çıkarma) olguların cinsiyet dağılımları incelendiğinde erkek cinsiyetin öne

çıktığı görülmektedir. Bu vakaların 132'si (52,4) erkek iken,120'si (%47,6) kızdır. Erkek hastalarda ortalama yaş 54.9, kız hastalarda ortama yaş 41,6 olarak bulundu. Bir yaş altı hastalarda kız cinsiyet daha fazlaydı. 1 yaş altı olan olan 33 hastanın cinsiyet dağlımı 21 kız,12 erkek cinsiyet şeklindeydi.

Sosyal hizmetler bünyesinde koruma altında bulunan ve 16 yaşında özkıyım (suicide) amacıyla 3 adet toplu iğne yutan, akut karın bulguları üzerine kolondan laparotomi ile yabancı cisimleri çıkarılan olgunun görüntüsü aşağıda verilmiştir (Resim 5). Üçüncü kere suicide girişimi olan bunun gibi olguların mutlaka çocuk psikiyatrisi tarafından yakın takip ve tedavisi gerekir



Resim 5. Birden çok toplu iğne yutan ve bağırsak anslarında takılan olgunun ayakta direk batın grafi görüntüsü *(MCBÜ Hafsa Sultan Hastanesi PACS arşivinden alınmıştır)*

Çocuklar yabancı cisim yutma konusunda bazen çok azimli olabilirler. 12 yaşında olup kalem pil yutan aşağıdaki direkt ayakta batın grafisi aşağıda olan olgu buna bir örnektir (Resim 6). Kardeşiyle iddialaşma sonucu kalem pil yutan olgumuzun yuttuğu yabancı cismin mideye düştüğü tespit edilmiş. Sonrasında endoskopi yapılan, ancak endoskopide midede bulunamayan, midede eroziv alanlar görülmesi üzerine izlem yapılan olgumuz, izlemin ikinci gününde gaitayla kalem pilin çıkması sonucu taburcu oldu.

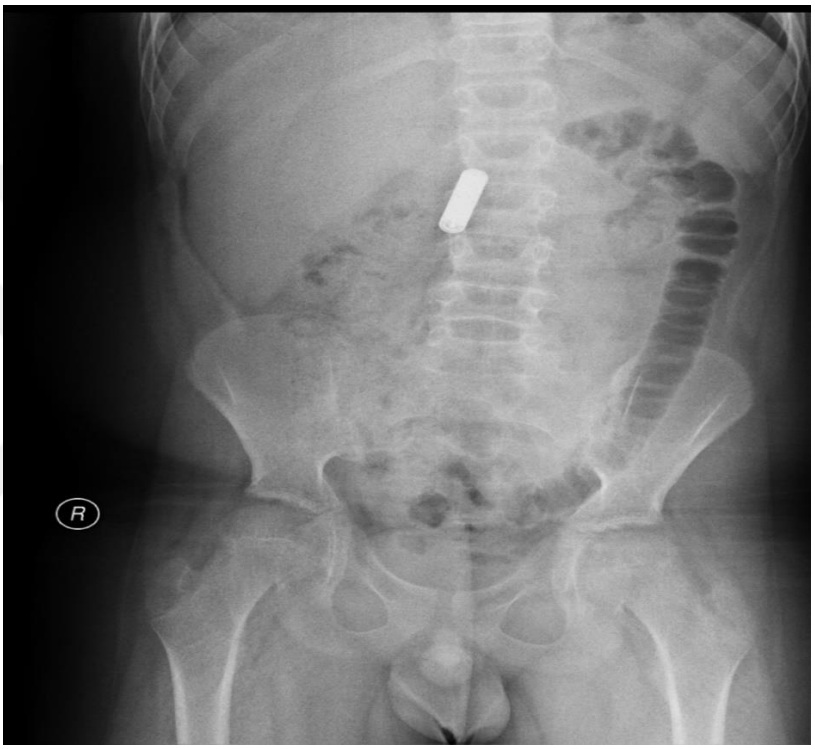

Resim 6. İnce bağırsak anslarında kalem pil görüntüsü *(MCBÜ Hafsa Sultan Hastanesi PACS arşivinden alınmıştır)*

4.1 Yaş ve cinsiyet

Tablo 1. Özofagusta yabancı cisim nedeniyle girişim yapılan hastaların yaş ve cinsiyet dağılımları

	Hasta sayısı	**%Hasta sayısı**	**Yaş ortalaması (Ay)**	**Yaş Aralığı (Ay)**
Erkek	132	%52,4	54.9±40	6-210
Kız	120	%47,6	41.6±30,5	5-176
Toplam	252	%100	48.5±40,4	5-210

Şekil 3: Özofagusta yabancı cisim nedeniyle girişim yapılan hastaların cinsiyet dağılım grafiği

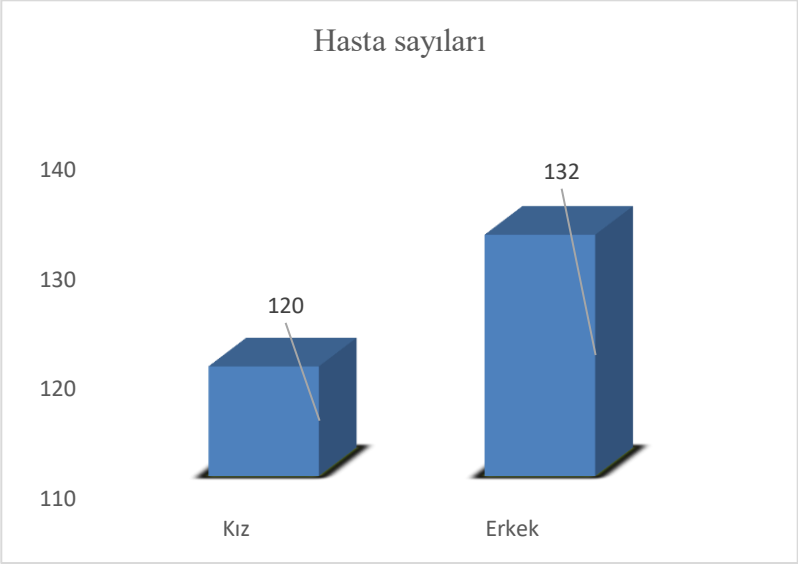

Şekil 4. Özofagusta yabancı cisim nedeniyle girişim yapılan hastaların yaş dağılım grafiği

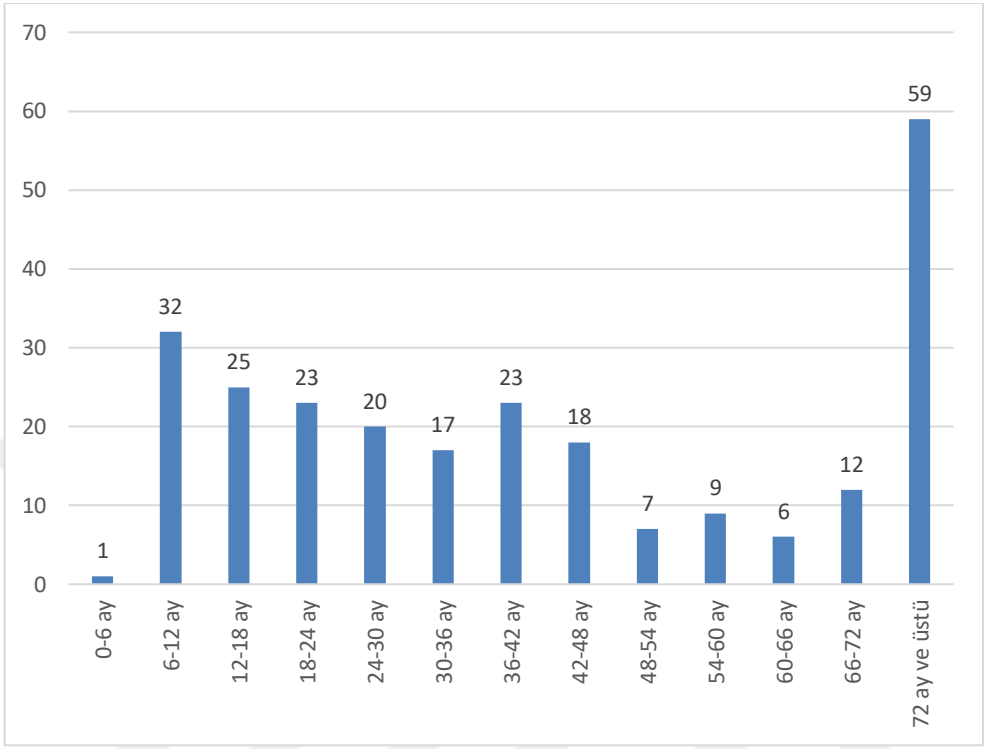

Özofagusta yabancı cisim nedeniyle girişim yapılan hastaların yaş dağılımları incelendiğinde 59 hastanın (%23,4), 72 ay ve üstü olduğu saptandı. Yaş aralıkları 6 aylık periyotlarla bakıldığında en sık 6-12 ay aralığında hastaların kümelendiği görülmüştür (Şekil 4).

Hastaların başvuru yaşı en sık 5-37 ay arasında olarak bulundu. Hastaların ortalama yaşı 48,6 ay olarak saptandı. Hastaların %50'si 37 ay ve daha küçüktü. En küçük hasta 5 aylık kız, en büyük hasta 210 aylık erkek olgu olarak tespit edildi.

4.2 Hastaların yerleşim yerleri ve sosyokültürel düzeyleri

Kliniğimize başvuran 252 hastanın 97 tanesi kırsal (köy ve kasaba), 155 tanesi il ve ilçe merkez yerleşimli olarak tespit edildi (Şekil 5). Bu hastaların ailelerinin 99'nun sosyokültürel düzeyleri düşük, 127 tanesi orta ve 26 tanesinin yüksek olarak saptandı (Şekil 7)

Şekil 5. Özofagusta yabancı cisim nedeniyle girişim yapılan hastaların yerleşim yerleri

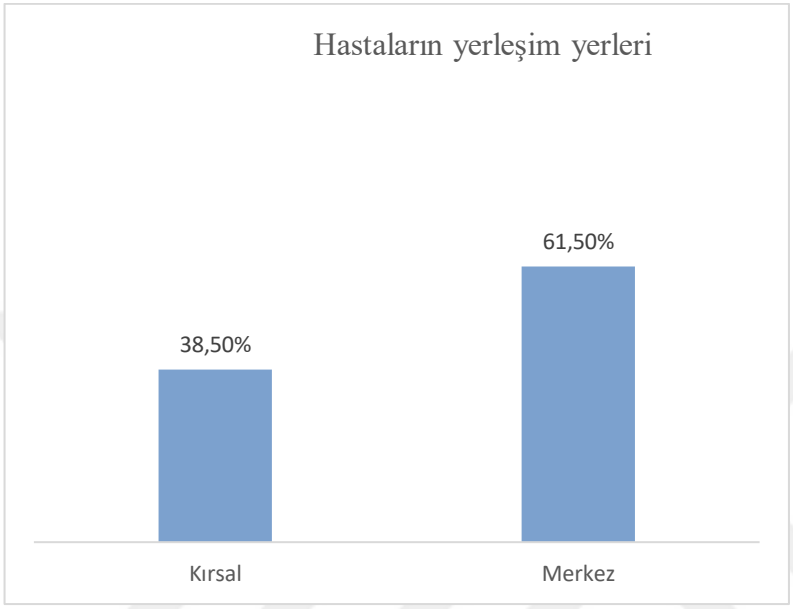

Şekil 6: Manisa ilinin demografik dağılımı (57)

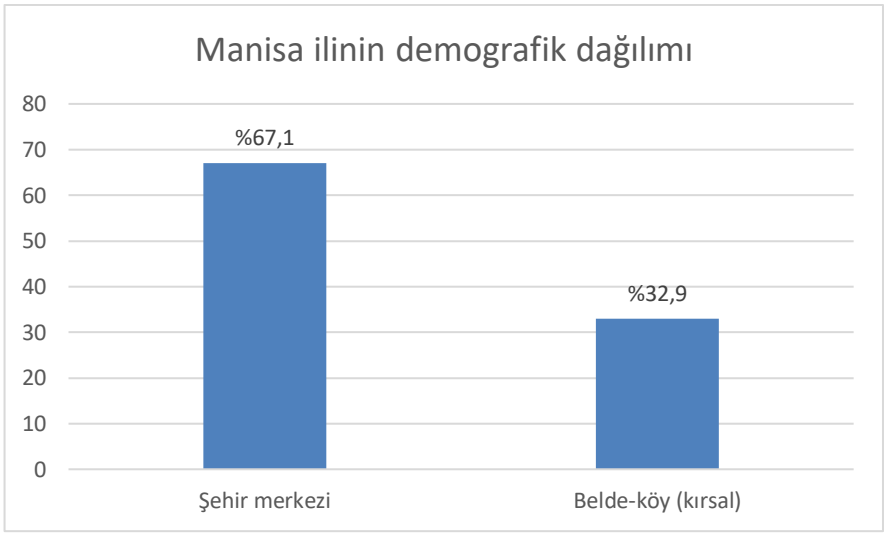

Olguların ikamet ettiği yerleşim yerleri incelendiğinde merkezdeki ikamet oranı %61,5, kırsaldaki ikamet oranı %38,5 olarak saptandı. Manisa ili şehir merkezi (il-ilçe merkezi) ve kırsal(belde-köy) nüfus dağılımı aşağıdaki tabloda verilmiştir. TÜİK'ten elde edilen verilerde nüfusun %32,9'unun kırsalda, %67,1'inin şehir merkezinde oturduğu görülmektedir (57). Özofagusta yabancı cisim nedeniyle girişim yapılan hasta grubumuz açısından bakıldığında; kırsaldan gelen hastaların nüfusa oranı (%38/%32) şehir merkezinden gelen hastaların nüfusa oranına (%61/%67) göre daha fazla görüldü.

Şekil 7. Özofagus yabancı cisimleri grubumuzun tespit edilen sosyokültürel düzeyleri

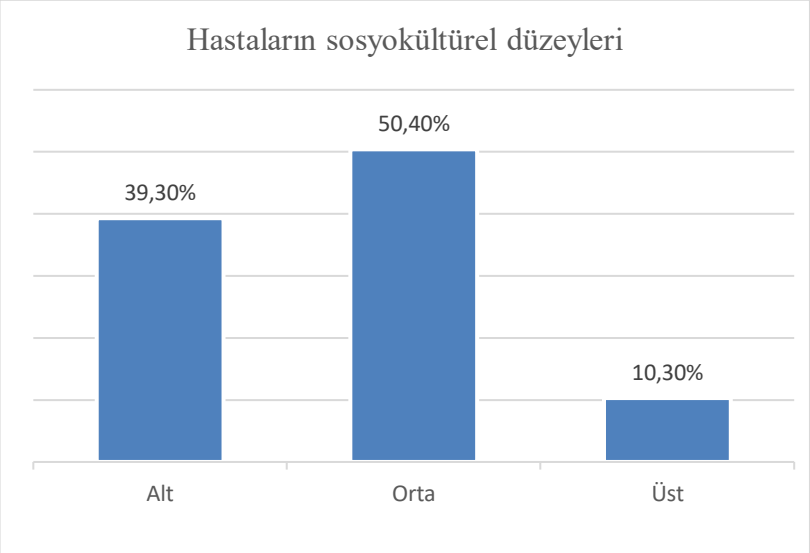

Olguların ailelerinin sosyokültürel düzey verileri derlendiğinde en büyük grubun orta(%50,4 sınıfta) olduğu, ikinci sırada alt(%39,3) sınıfın yer aldığı, en

küçük grubun da sosyokültürel düzeyi üst(%10,3) olarak tanımlanan grupta yer aldığı görüldü.

Şekil 8. Özofagus yabancı cisimlerinde yutulan madde cinsinin yerleşim yerine göre dağılımı

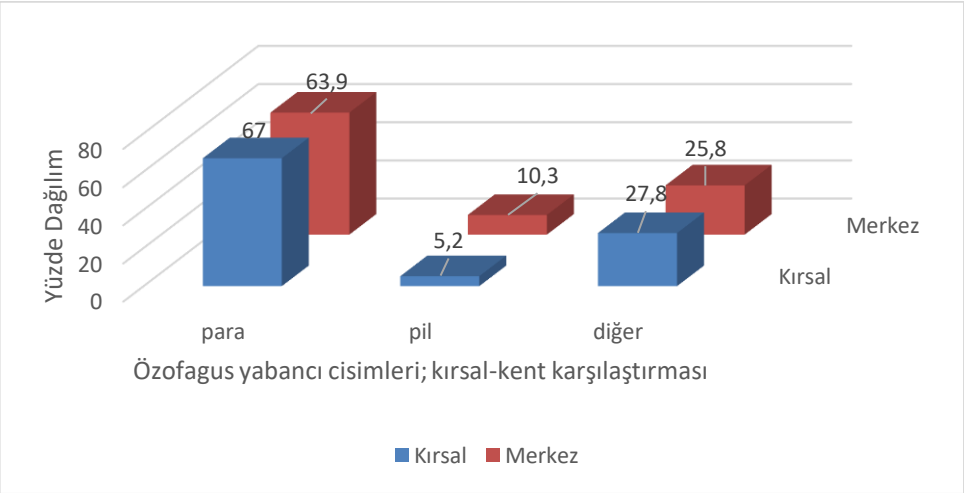

Tablo 2: Şehir merkezide oturan özofagusta yabancı yabancı cisim hastaların yuttukları yabancı cisimlerin dağılımı

Yabancı cismin cinsi	Sayı	Yüzde
Para	99	63,9
Pil	16	10,3
Diğer	40	25,8
Toplam	155	100,0

Tablo 3: Kırsalda oturan özofagusta yabancı yabancı cisim hastaların yuttukları yabancı cisimlerin dağılımı

Yabancı cismin cinsi	Sayı	Yüzde
Para	65	67,0
Pil	5	5,2
Diğer	27	27,8
Toplam	97	100,0

Kırsal ve merkez yerleşimden gelen hastaların yutmuş olduğu yabancı cisim dağılımları ayrı ayrı incelendiğinde pil dışında dağılımı benzer görüldü.

Merkezden gelen olguların yutmuş olduğu pil oranı(%10,3/%5,3) kırsaldakilerin iki katıydı. İstatiksel olarak tablolara ki kare testi yapıldığında şehir merkezinden gelen olguların daha fazla pil yuttuğu saptandı(p:0,016)

4.3 Özofagus yabancı cisimlerinin cinsleri ve yutulma saati

Hastaların yuttuğu yabancı cisimler SPSS dağılımı ile değerlendirildiğinde; hastaların 164'nün (%65,1) para, 21'inin (%8,3) pil ve 67'sinin (%26,6) diğer yabancı cisimler olduğu tespit edildi. Şekil 7'da hastaların yuttuğu yabancı cisimlerin dağılımı verilmiştir. Diğer yabancı cisimler arasında çoğunlukla çengelli iğne, yüzük, altın, düğme ve gıda parçaları yer almaktadır.

Şekil 9: Özofagus yabancı cisimlerinin yüzde dağılımları

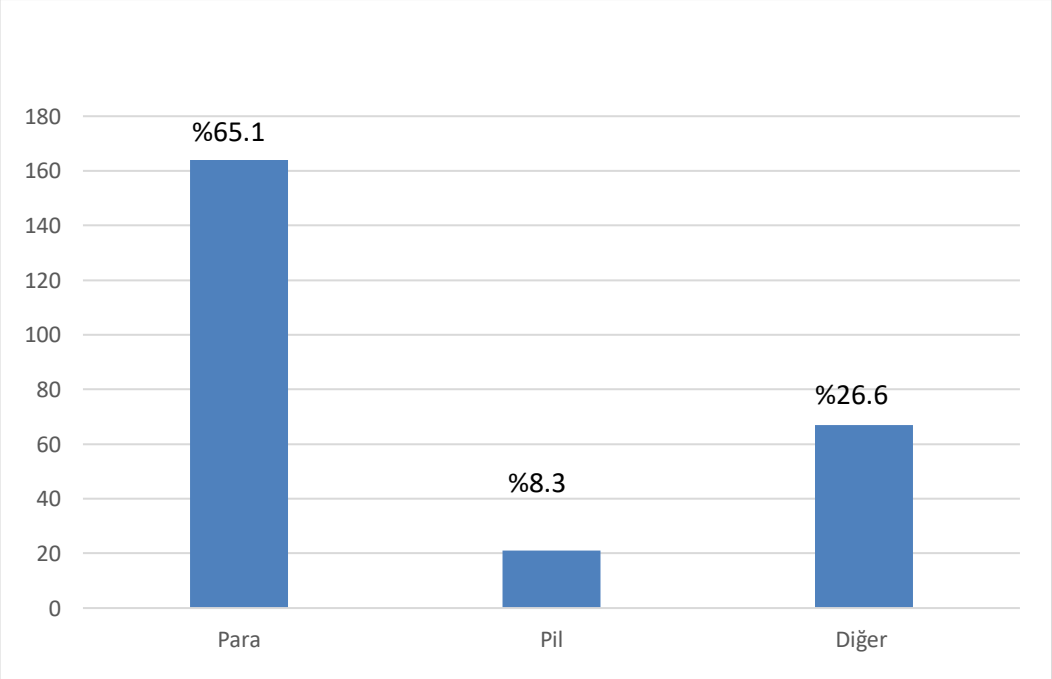

Yutulan yabancı cisimlerin 221 tanesinin inorganik ve 31 tanesinin de organik yapıda maddeler olduğu tespit edilmiştir. Organik yapıda olan yabancı cisimlerin radyolusent özelliği nedeniyle tespit tam yeri edilememektedir. Organik yapıda yabancı cisim olarak kemik, et parçası, kayısı çekirdeği, üzüm, tavuk eti ve mandalina dilimi olarak karşımıza çıkmıştır.

Özofagoskopi ile çıkarılan yabancı cisimlerin %93,3'nün künt yapıda diğerlerinin de keskin yapıda olduğu saptandı. Aradaki büyük farkın çocukların oyuncaklarının veya oynadıkları eşyaların künt yapıda olmasından kaynaklanmaktadır.

Yabancı cisimlerin büyüklüğü değerlendirildiğinde 162 tanesinin 2 cm'den büyük, 82 tanesinin 1-2 cm arasında ve 8 tanesinin 1 cm'den küçük olduğu bu durum büyük cisimlerin özofagusa takılma ihtimalinin yüksek olduğunu göstermiştir. Şekil 11'da yabancı cisim büyüklüğünün özofagustaki yerleşim yeri ile olan ilişkisi gösterilmiştir. Özofagus yabancı cisimlerinin çoğunlukla özofagus 1. darlık seviyesinde olduğu tespit edilmiştir.

İlk tanıda yapılan PA AC grafisinde tespit edilen yabancı cisimlerin yerleri şekil 10'de verilmiştir.

Şekil 10. PA AC Grafisinde tespit edilen yabancı cisim yeri

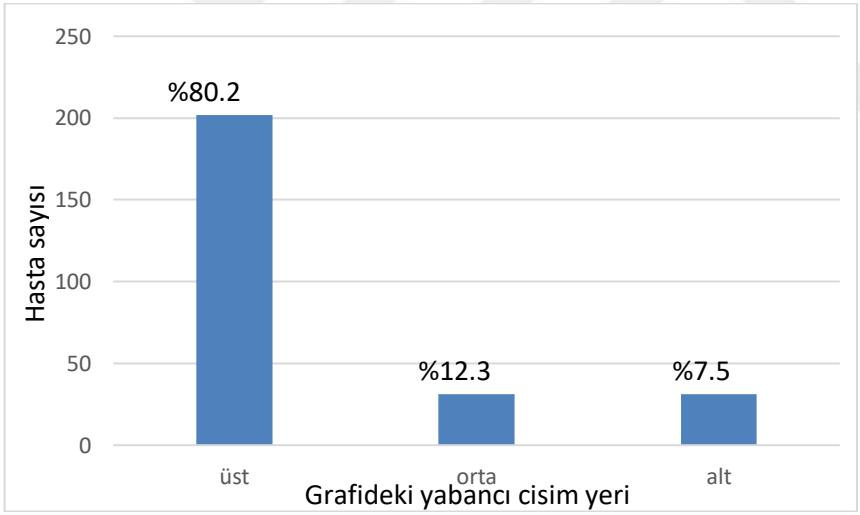

Şekil 11: Yabancı cisim büyüklüğünün özofagustaki yerleşim yeri ile ilişkisi

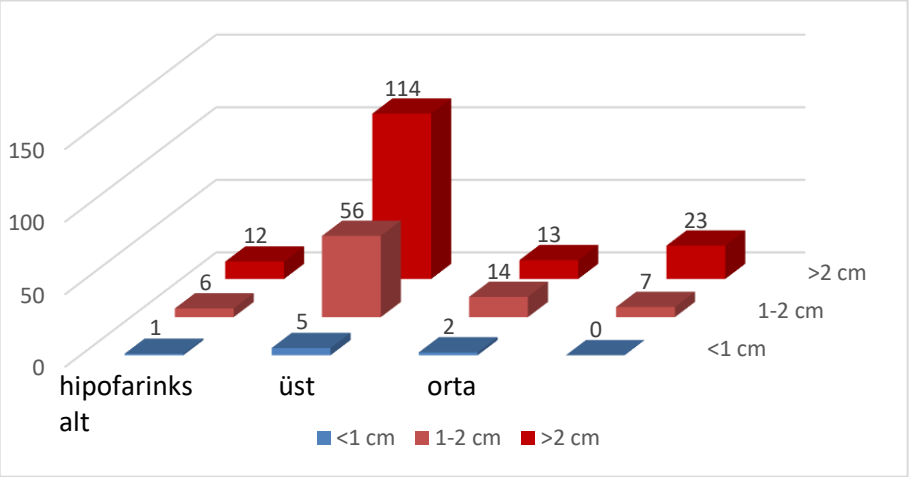

Başvuru saatlerinin incelenmesi arasında üç hastanın 2 hafta sonrası hastaneye başvurduğu görülmüştür.

En geç başvuru; 4 aydır beslenme zorluğu şikâyeti ile çeşitli merkezlere başvuran ve tanı konulamayan 20 aylık bir kız olguydu. Pediatrik gastroenteroloji tarafından çekilen özofagografide; özofagus birinci darlık düzeyinde pil ile uyumlu görüntü veren radyoopak yabancı cisim izlenmesi üzerine tarafımıza yönlendirildi. Rijit özofagoskopi ile pil çıkarıldı. Ancak olguda sekel özofagial darlık gelişti ve gastrostomi açılmak zorunda kalındı.

Bir diğer geç başvuru (yaklaşık 360 saat) 12 aylık kız hasta ateş yüksekliği ile hastanemiz acil servisine başvurmuş, çekilen PA AC grafisinde özofagusta yabancı cisim olarak madeni para yuttuğu tespit edilmiştir.

Yaklaşık 340 saat sonra sağlık merkezine başvuran 19 aylık kız hasta da huzursuzluk, ateş yüksekliği ve kusma şikayetleri başvurmuştur. Tarafımıza yönlendirilen hastaya yaptığımız PAAC grafisinde yabancı cisim olarak metal düğme yuttuğu tespit ediliştir.

Şekil 12. Özofagustan yabancı cisim çıkarılan hastaların yutma zamanları

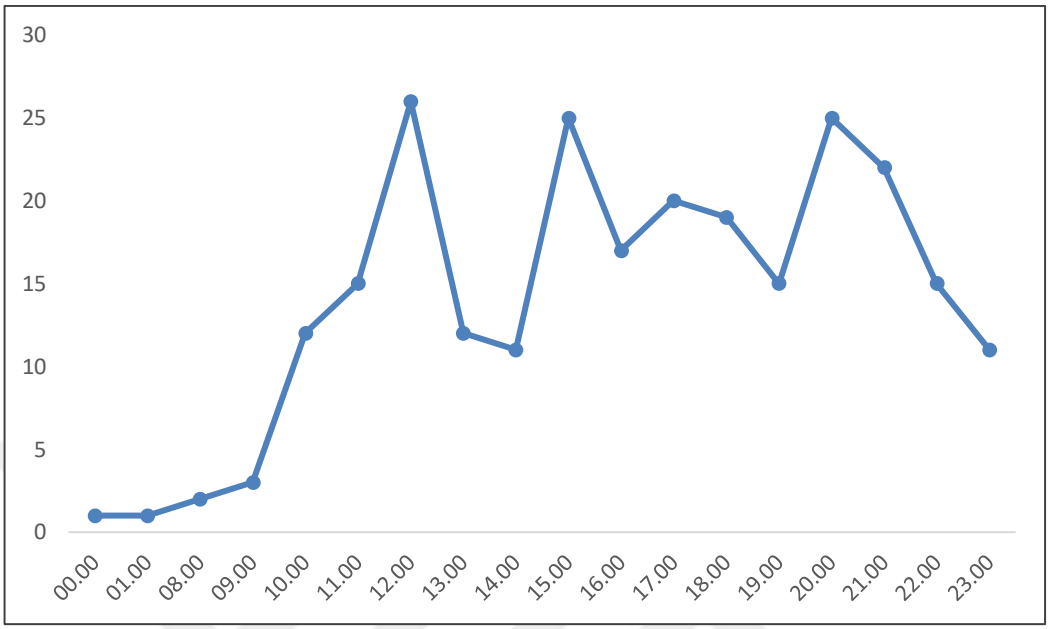

Şekil 12'de yabancı cisim yutma zamanlarının eğrisi verilmiştir. Yutma saatleri incelendiğinde, öğün saatlerinde artış ve beslenme saatinden sonraki saatlerde düşüş dikkati çekmektedir. SPSS ile yaptığımız istatistik sonucunda başvuru saatleri incelendiğinde; hastaların yutma sonrası ortalama 3.7± 5,3 saat sonra tarafımıza başvurduğu hesaplanmıştır

Özofagustan çıkarılan yabancı cisimler arasında 21 hastanın (%8,3) pil yuttuğu tespit edilmiştir. Bu hastalar arasında özofagusta yanık oluşumu gözlenen 16 hasta mevcuttu. Sadece 5 hastada yanık gözlenmedi. Yanık gözlenen 16 hastanın olaydan sonra geliş saatleri ortalama 8,9 saat bulunmuştur, 4 ay sonra başvuran olgu. Pil çıkarılan ve yanık saptanmayan 5 hastanın olaydan sonra ortalama hastaneye başvuru saatleri ise 2 saat olarak tespit edilmiştir. Yapılan non-parametrik t testi istatistik sonucuna göre özofagusta pil kalış süresi ile yanık oluşturma arasında anlamlı bir ilişki saptandı ($p<0.012$). Pil yutma sonrası özofagusta yanık oluşan ve yanık oluşmayan hastaların pil yutma sonrası geçen sürelerin dağımı tablo 4 ve tablo 5'te verilmiştir.

Tablo 4: Özofagusta yanık oluşan olguların , olay sonrası başvuru süresi

Süre (Saat)	Hasta Sayısı	%Hasta Sayısı
1	3	18,8
2	4	25
3	3	18,8
6	1	6,3
25	1	6,3
27	1	6,3
50	1	6,3
72	1	6,3
4 ay	1	6,3
Toplam	16	100

Tablo 5: Özofagustan pil çıkarılan ve yanık oluşmayan hastaların olaydan sonra geçen süre dağılımları

Süre (Saat)	Hasta Sayısı	%Hasta Sayısı
1	1	20
2	3	60
3	1	20
Toplam	5	100

Özofagustan yabancı cisim çıkarılan hastaların %4'ünde (10 hasta) özofagusta altta yatan darlık saptanmıştır. Bu hastaların yaş ortalaması 103,6±58,2 ay olarak hesaplanmıştır. Çalışmaya dâhil edilen hastaların ortalama yaş aralığının üzerinde olduğu tespit edilmiştir. Bu olgularda yabancı cisimlerin %80'nin 2 cm üzerinde gıda parçaları olduğu ve çoğunlukla özofagus 1. darlık seviyesinde takıldığı saptandı. Hastaların hemen hepsinde eski koroziv madde içimi öyküsü mevcuttu. Yabancı cisim çıkarılma sonrası özofagus Tucker® silikon dilatatör ile dilate edilmiştir.

4.4 Başvuru şikayetleri

Hastaların başvuru şikayetleri değerlendirildiğinde; en yüksek oran asemptomatik gruptadır (Şekil 13). Hastalara başvuru şikâyeti bazında araştırma yapıldığında yarıdan fazlasına tekabül eden 130 (%51,4) olgunun asemptomatik olduğu ve yakınmasının bulunmadığı görüldü. Özofagusta madeni para tanısıyla yapılan vakaların da %57'sinin asemptomatik olduğu görüldü(Şekil 22).

Herhangi bir yakınmayla başvuran olgularda ise en büyük grup ağrılı yutkunma (odinofaji), tükürüğünü yutamama, kusma, göğüs ağrısı, öksürük gibi şikayetlerden en az ikisine sahip olan(birden fazla yakınması olan) 63 (%25) olgudan oluşan gruptu. En çok görülen şikâyet 93 (%36,9) olguda görülen ağrılı yutkunmaydı. Bunların 33'ü (%13) izole olarak tek yakınması ağrılı yutkunma ile başvuran olgulardan oluşmaktaydı. İkinci sıradaki şikâyet tükürüğünü yutamama 64(%25,3) hastada mevcuttu. Bu hastaların da 13'ü (%5,1) izole olarak tükürüğünü yutamayan olgulardan oluşmaktaydı. Olguların 47'sinde(%18,6) kusma yakınması mevcuttu, İzole olarak kusma yakınmasıyla başvuranlar 7 (%2,7) olgudan oluşmaktaydı. Öksürük yakınmasıyla başvuran 12 (%4,7) olgu saptandı bu hastaların 5 (%1,9) tanesi sadece öksürük yakınması bulunan hastalardan oluşmaktaydı. Göğüs ağrısı yakınmanın 22 (%8,7) hastada bulunduğu, bu hastaların 1 (%0,3) tanesinde sadece göğüs ağrısı yakınması olduğu görüldü.

Şekil 13. Özofagusta yabancı cisim nedeniyle girişim yapılan hastaların başvuru şikayetleri

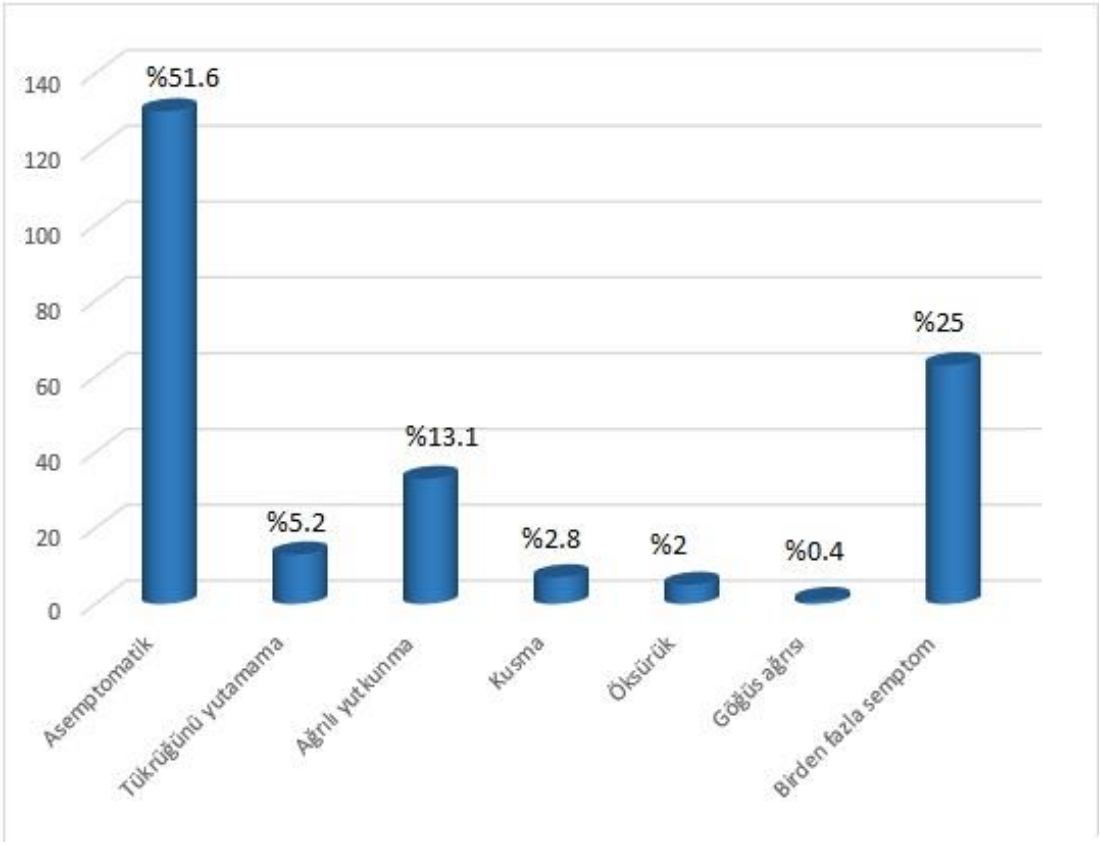

İzole olarak sadece göğüs ağrısı yakınması ile başvuran 102 aylık erkek hasta plastik oyuncak parçası yuttuğunu ifade ettikten sonra yapılan özofagus pasaj grafisi ile özofagusta yabancı cisim olduğu anlaşıldı. Özofagoskopi ile çıkarıldıktan sonra şifa ile taburcu edildi.

Özofagusta yabancı cisim sebebiyle takip edilen ve tedavi edilen hastaların hiçbirinde perforasyon gözlenmemiştir.

4.5 Olayın anlaşılma şekli

Çalışmaya dahil edilen hasta çoğunluğunun 72 ay ve üzeri olması nedeniyle olayın anlaşılma şeklinin yüksek oranda (%42) hastanın kendi ifadesi ile olduğu tespit edilmiştir (Şekil 14).

Yabancı cisim yutulması olayının anlaşılma şekli ile hastaların yaşları arasında korelasyon olup olmadığını göstermek için SPSS 21.0 ile Kruskal

Wallis testi yapılmıştır. Yutulduğu görülen hastaların yaş ortalaması 23.8±12 ay, cismin kaybolması sonucu anlaşılan hastaların yaş ortalaması 22±11 ve kendilerinin ifadesi sonucu yabancı cisim yuttuğu tespit edilen hastaların yaş ortalaması 83±39 ay olarak hesaplanmıştır. Yabancı cisim yutan olgularda yaş ile yutulduğunun anlaşılma şekli arasında korelasyon olduğu İstatistiksel olarak anlamlı bulunmuştur ($p<0.01$).

Şekil 14. Yabancı cisim yutulmasının fark edilme şekli

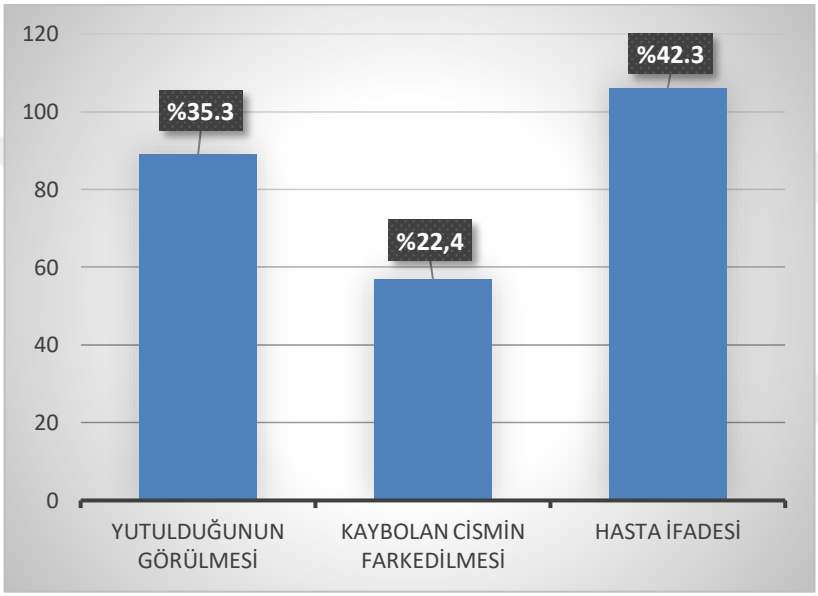

Yabancı cismin yutulduğu yer ev, okul, misafirlik ve sokak olarak değerlendirildiğinde %82 oranında ev olduğu hesaplanmıştır. Sonuçlar şekil 13'te verilmiştir. Evden sonra sırası ile %9,5 sokak, %4,7 misafirlikte, %3,9 okulda olayın geçekleştiği anlaşıldı.

Şekil 15. Yabancı cisim yutulma olayının gerçekleştiği yer

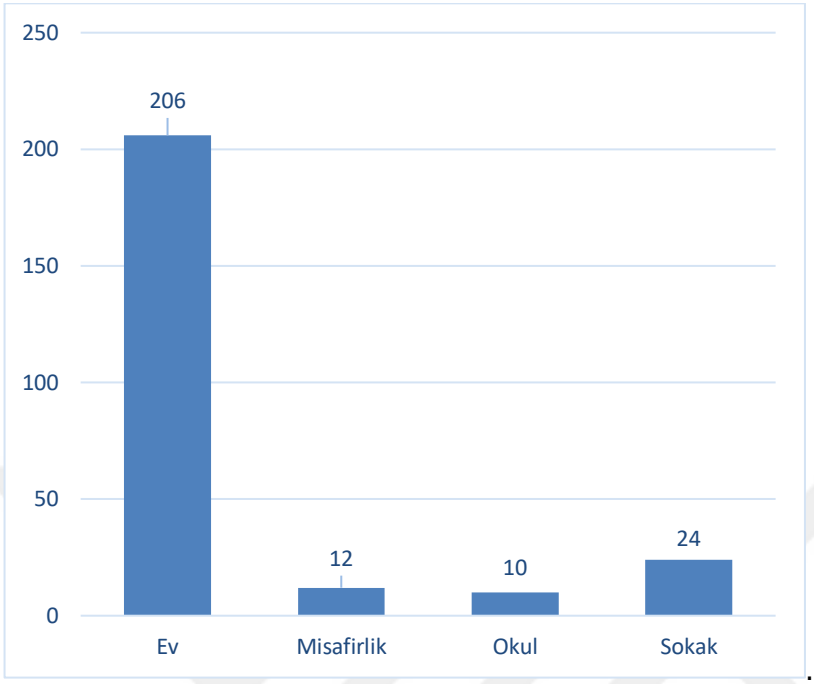

.

4.6 Hastaların başvuru bilgileri

Hastaların başvurduğu merkez sayıları incelendiğinde 54 (%21,4) hastanın 1 merkez, 188(%74,6) hastanın 2 merkez, 9(%3,5) hastanın 3 merkez ve 1(%0,5) hastanın da 5 merkez olduğu tespit edilmiştir.

Hastalar arasında 5 merkeze başvuran hastanın, il dışındaki bir ilçede ikamet ettiği, bu nedenle öncelikle oradaki sağlık merkezlerine başvurduğu tespit edildi. Bu hastamızın başvuru süresi olarak da 77 saat hesaplanmıştır.

Hastaların 99 tanesi ayaktan, 54 tanesi ambulans ile ve 99 tanesi de sevk ile başvuru yapmıştır.

4.7 Hastaların grafi sayıları ve yatış bilgileri

Hasta grubumuzda sağlık merkezimize sevki yapılan 198 hastanın %96'sinin PAAC grafisi çekilmiş olarak geldiği, sadece %4'nün grafisinin olmadığı tespit edildi

Çalışmaya dahil edilen hastaların %85'i en az bir gece yatırılmıştır. 17 hasta 2 gece, diğer hastalar 3 gece ve üstünde yatırılmıştır. 2 hasta 7 gece

yatırılmıştı .Bunlardan biri 59 aylık erkek ve özofagustan pil çıkarılan bir hastaydı. Postoperatif dönemde 6 defa PAAC grafisi çekildiği ve yoğun bakımda 2 gece izlendiği görüldü.

Diğer 7 gece yatışı yapılan hasta; opere özofagus atrezisi olan ve özofagusta sakızla birlikte gıda parçaları bulunan bir olguydu. 12 aylık erkek olan bu hastanın, post-op solunum sıkıntısı gelişmesi nedeniyle 3 gece yoğun bakımda izlendiği görüldü.

Hastaların PA-AC grafileri incelendiğinde beklendiği şekilde yatış süresi artıkça grafi sayısının da orantılı olarak arttığı tespit edilmiştir. Şekil 16'da verilmektedir.

Şekil 16. Hastaların yatış süreleri ile grafi sayılarının karşılaştırılması

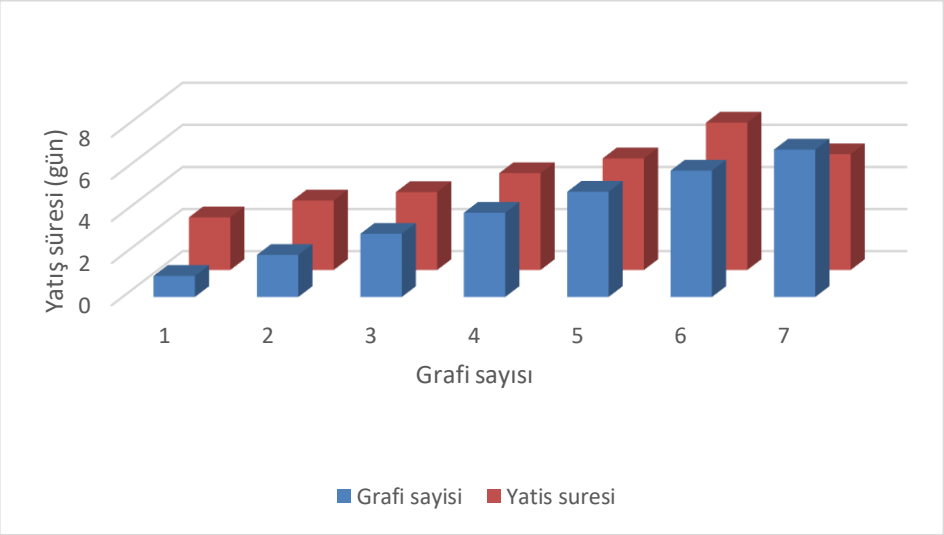

4.8 Yabancı cismin çıkarılma biçimi

Özofagusta yabancı cisim tanısıyla operasyona alınan 252 hastanın operasyon neticeleri incelendiğinde 215 hastanın(%85,3) yabancı cisminin özofagoskopi+yabancı cisim penseti ile çıkarıldığı,18'inin(%7,1) Magill pensi ile çıkarıldığı,19'unun (%7,6) işlem sırasında mideye düştüğü görülmüştür (Şekil 17).

Şekil 17. Özofagusta yabancı cisim nedeniyle girişim yapılan hastalarda yabancı cismin çıkarılma biçimi

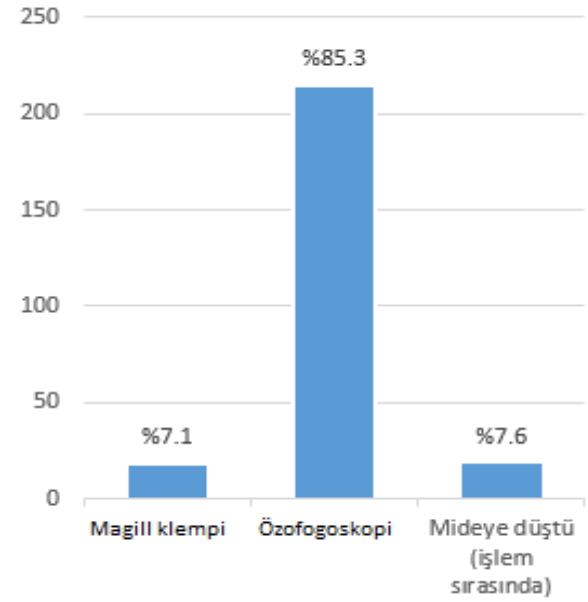

Şekil 18. İşlem sırasında mideye düşen yabancı cisimlerin özofagustaki yerleşim yerleri

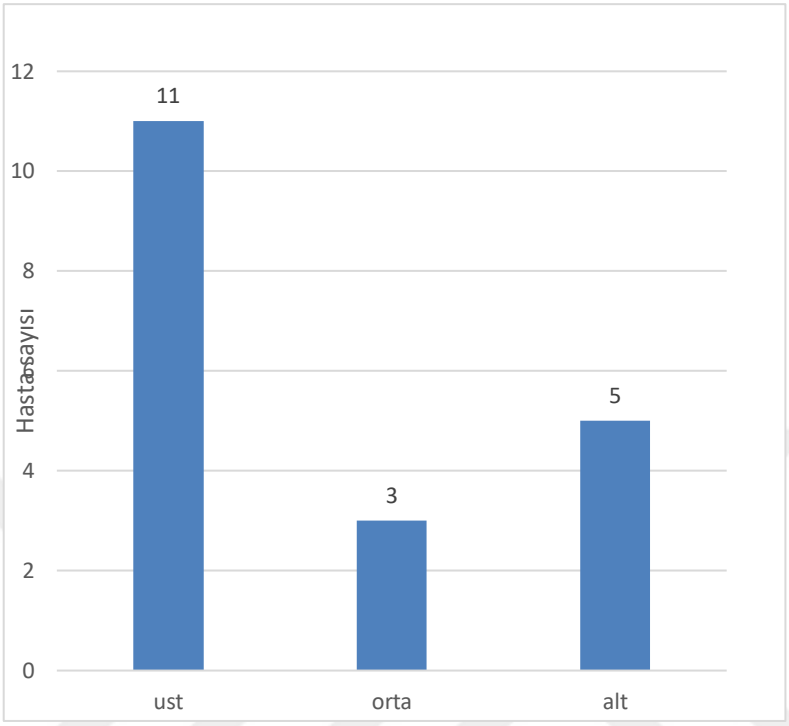

.

Anestezi sırasında mideye düşen cisimlerin yerleşimlerine bakıldığında 10 hasta ile en çok özofagus üst kısmında tespit edilen yabancı cisim olduğu görülmüştür. İkinci sırada 5 hasta ile özofagus alt kısımda tespit edilen yabancı cisimlerin anestezi sırasında mideye düştüğü görülmüştür (şekil 20). Bu sonuç özofagus alt uçtaki yabancı cisimlerin daha kolay düştüğü genel kanısına tezat bir durum ortaya çıkarmıştır. Bu durumda mideye düşen yabancı cisimlerin boyutlarını da hesaba katma gereği duyulmuştur. Yapılan analiz sonucu mideye düşen yabancı cisimlerin 10 tanesi 1-2 cm arası ve 9 tanesinin 2 cm'den büyük olduğu görülmüştür(Şekil 19). 1 cm altındaki yabancı cisimlerin önce özofagusa takılıp özofagoskopi işlemi öncesi düşme durumu olmamıştır

Özofagoskopi öncesi mideye düşme işlemleri araştırıldığında özofagus 1. darlık seviyesinden düşen cisimlerin sayısının, diğer seviyelerden düşme sayısıyla benzer oranlarda görülmüştür. Bu durumda cismin yerleşimden ziyade boyutunun daha önemli olduğu görülmüştür. En önemli faktörün de özofagus çizgili kaslarının anestezi ile gevşemesi olduğu düşünülmüştür.

Şekil 19. İşlem sırasında mideye düşen yabancı cisimlerin boyutları

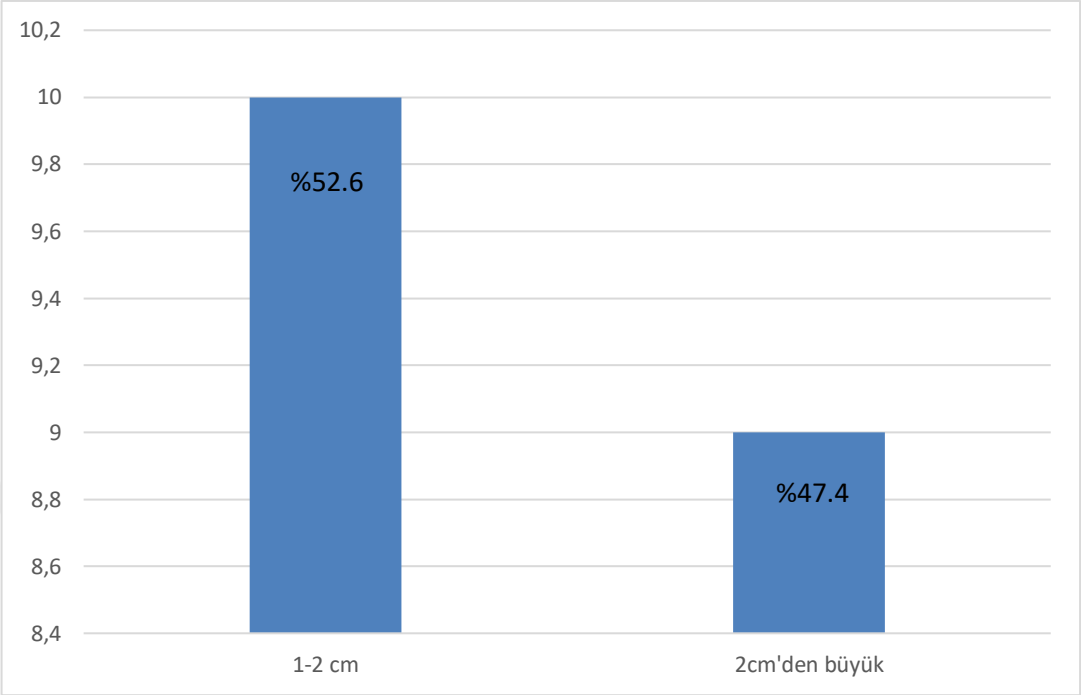

Özofagoskopi sırasında mideye düşen yabancı cisimlerin %50'si para ve %42'si gıdadır. Şekil itibariyle künt yapıları nedeniyle düşme ihtimalinin yüksek olduğu gösterilmiştir (şekil 20). Dikkat çeken bir bulgu da işlem sırasında özofagusa takılmış olan sadece 1 pilin düşmesiydi.

Şekil 20. Operasyon sırasında mideye düşen yabancı cisimlerin cinsi

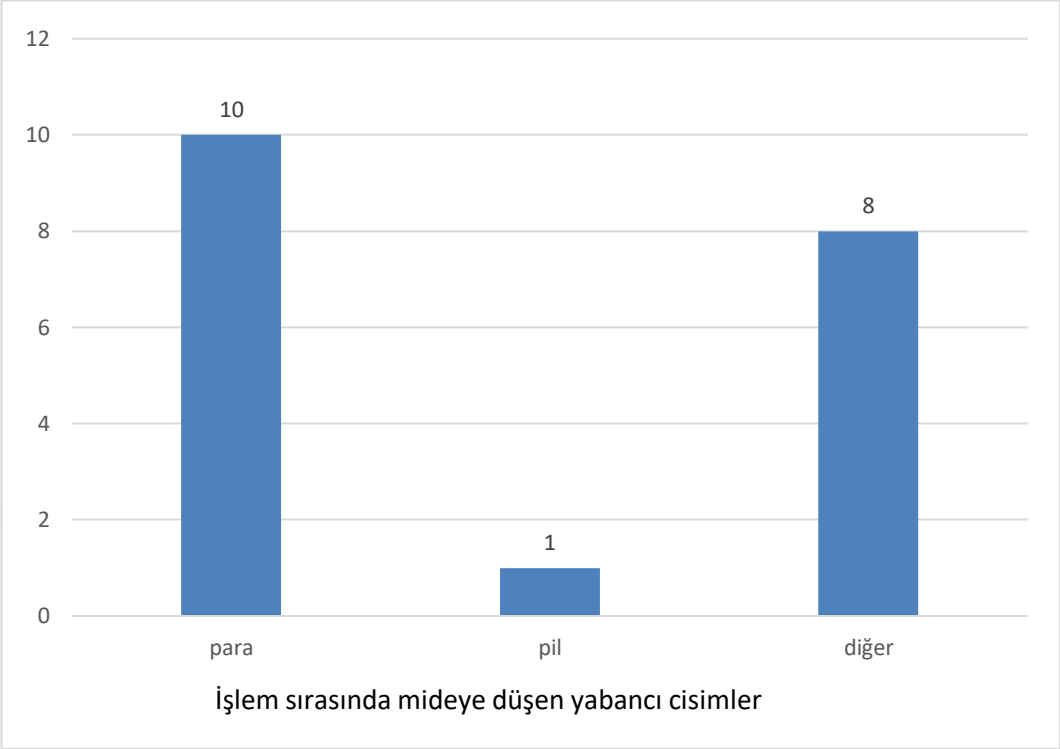

Şekil 21'de özofagustan çıkarılan yabancı cisim ile yaş dağılımı ilişkisi gösterilmiştir. Sonuçlar değerlendirildiğinde para yutma vakalarının 4 yaş seviyelerine kadar artış gösterdiği daha sonra 6 yaşa kadar düşüş grafiği çizdiği 6 yaş seviyesinde yeniden artış gösterdiği daha sonra yeniden düşme eğrisi çizdiği görülmektedir. İkinci zirve yaptığı altı yaşın okula başlama, aileden uzaklaşma, harçlık olarak çocuğun sorumluluğuna madeni paraların verildiği dönem olması sebebiyle gerçekleştiği düşünüldü. Pil yutan vakalarda ise 5 yaş seviyelerine kadar keskin bir düşüş eğrisi çizdiği, sonrasında okul çağında yükseliş eğilimi olduğu görüldü. Madeni para yutmaya göre okul çağında daha düz bir grafi çizdiği, 11 yaşından itibaren de vakalarda belirgin düşme görüldü. Diğer yabancı cisimlerde adolesanlığa kadar sürekli bir düşüş eğrisi çizdiği görüldü.

Şekil 21. Yaş ile özofagus yabancı cisimlerinin ilişkisi

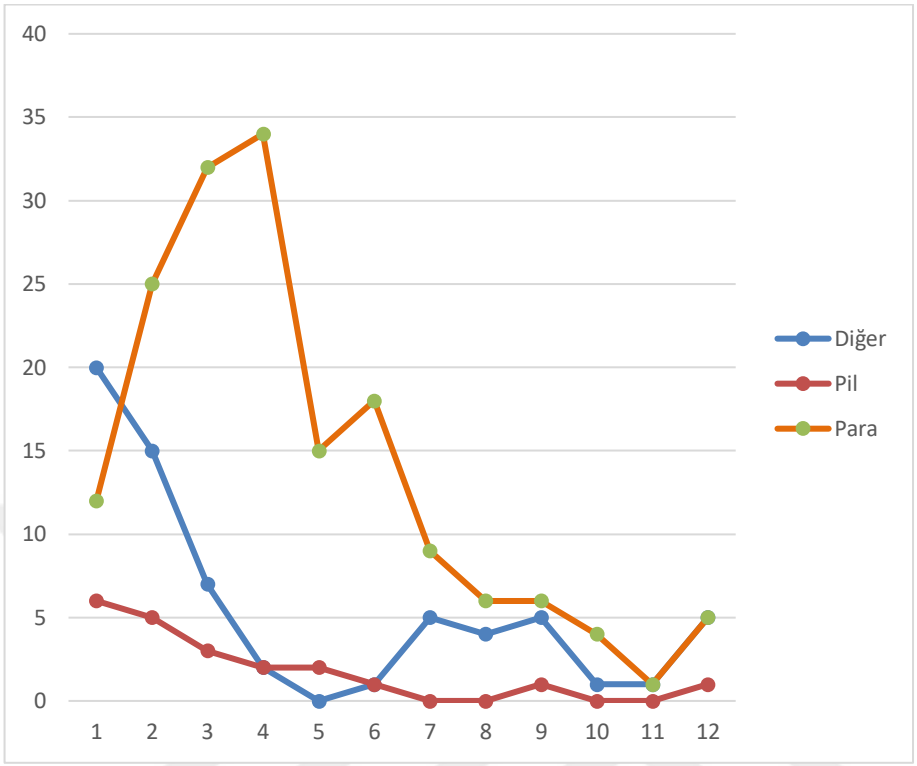

Tablo 6: Magill ile penset ile özofagoskopi arasındaki ortalama yatış sürelerinin karşılaştırılması

	Magill	Özofagoskopi
Yatış süresi ortalaması (Gün)	1	1,3
Hasta sayısı	18	215

Tablo 6'da Magill penset ile yabancı cisim çıkarılan olgular ile özofagoskopi ile yabancı cisim çıkarılan olguların yatış süresi karşılaştırılması çizelgeye

dökülmüştür. Magill penset kullanılarak yabancı cisim çıkarılan hastalarda işlemin sedasyon altında yapılması, kas gevşetici uygulaması yapılmadığı ve entübasyon yapılmadığı için yatış süresi ortalamasının (1), özofagoskopi (1,3) yapılan hastalara göre daha düşük olduğu görülmüştür.

Şekil 22. Para yutan hastaların semptom durumları

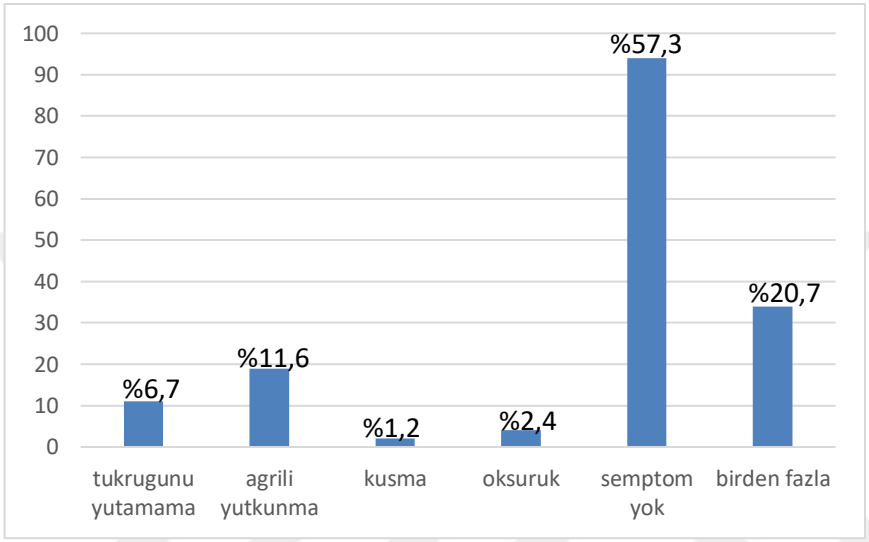

4.9 Kliniğimize başvuru süresi

Özofagusta yabancı cisim sebebiyle tedavi edilen hastaların yabancı cismi yutma ile hastanemize geliş arasındaki süre şekil 23'te verilmiştir. Tabloya bakıldığında hastaların neredeyse yarısının (%49,2) ilk iki saatte hastanemize geldiği görüldü. Hastaların yüzde %90'nın ise ilk 6 saatte hastanemize giriş yaptığı görüldü. İlk 6 saatten sonra gelen hasta sayısında belirgin bir düşme olduğu görüldü.

Şekil 23. Özofagusta yabancı cisim sebebiyle tedavi edilen hastaların yabancı cismi yutma ile hastanemize geliş arasındaki süre

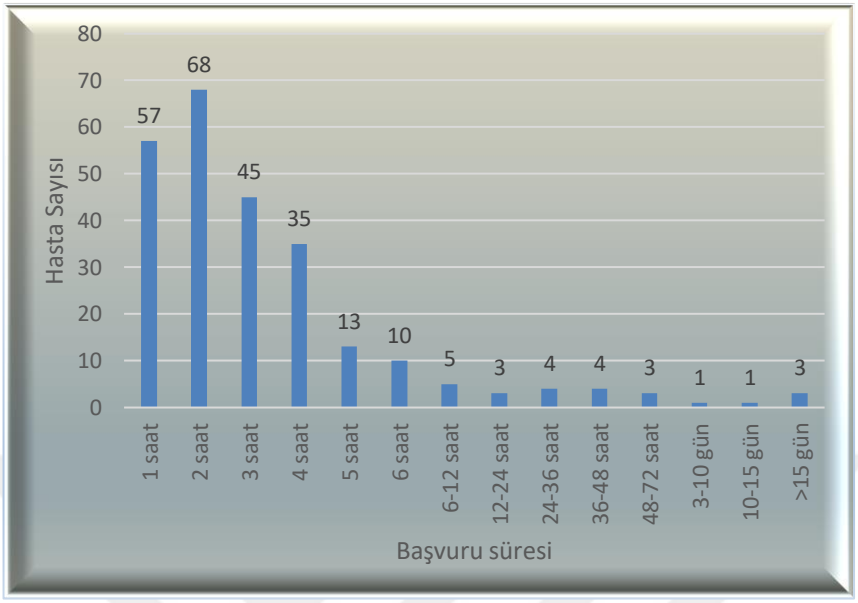

.

4.10 Özofagusta yabancı cisim hastalarının başvuru şekli

Hasta grubumuzdaki gelen 252 hastanın %39,3'ü ayaktan, %21,4'ü ambulans ile, %39,3'ü de sevk ile başvurmuştur. Şekil 24'te hasta sayıları verilmektedir.

Şekil 24. Özofagusta yabancı cisim sebebiyle girişim yapılan olguların başvuru şekli

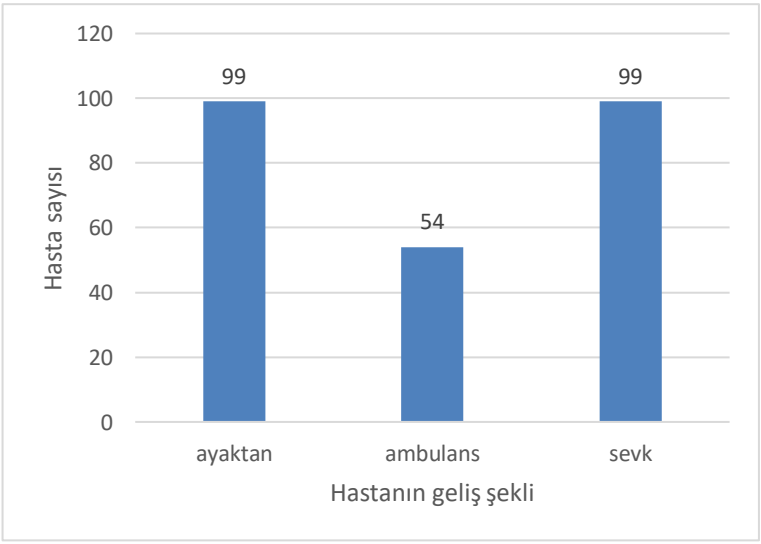

4.11 Özofagusta yabancı cisim sebebiyle yapılan girişimlerin yıllara göre değişimi

Şekil 25. Yıllara göre yabancı cisim sebebiyle yapılan özofagoskopi sayısı

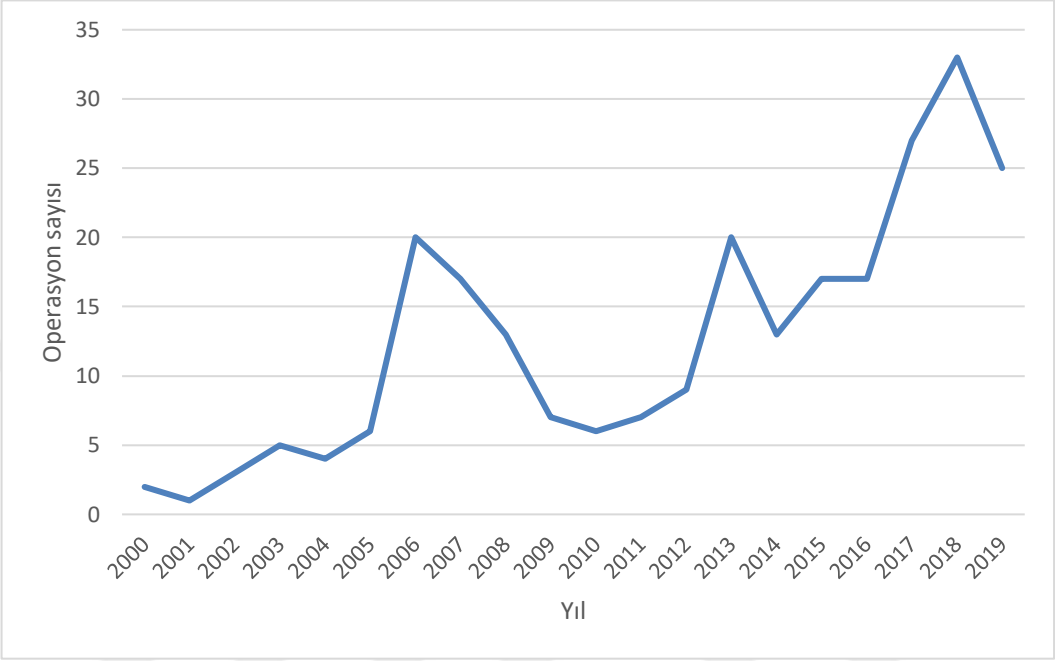

Anabilim Dalımızdaki çalışmamız 01.01.2000-01.01.2020 yılları arasındaki hastaları kapsamaktadır. Bu yıllar arasında özofagusta yabancı cisim nedeniyle yapılan operasyon sayısının arttığı gözlenmektedir. Bu operasyonlar anestezi altında Magill penseti ile çıkarma veya rijit özofagoskopi işlemini kapsamaktadır. Yabancı cisimden dolayı servikotomi ve torakotomi yapılmak zorunda kalınmamıştır.

Laparotomi ile yabancı cisim çıkarılan 9 vaka incelendiğinde 3 vakanın iğne yutma, 2 vakanın trikotilomani tanılı psikiyatrik bozukluğu olduğu ve bezoar çıkarıldığı, 1 vakanın çoklu mıknatıs yutma sonucu multiple intestinal perforasyon geliştiği , 1 vakanın ileoçekalde takılı kalan keskin kenarlı meşrubat açacağı yutma vakası olduğu görüldü. Trikotilomani tanılı hastalarının psikiyatrik tedavilerinin etkili olmadığı hastalardan erişkin yaşlarda genel cerrahi kliniği tarafından yeniden bezoar çıkarıldığı görüldü.

V. TARTIŞMA

Çocukluk çağında yabancı cisim yutma sık karşılaşılan, acil girişim gerektirebilen ve morbiditesi yüksek olabilen patolojidir. Bebek ve küçük çocukların kendini ifade edememesi nedeniyle tanı konması bazen çok zordur ve tanı gecikebilir. Geciken vakalarda dramatik klinik sonuçlar oluşabildiği ve yıldan yıla hasta sayıları artması nedeniyle önemi giderek artan bir patolojidir. Literatürde hemen hemen tüm serilerde cinsiyet dağılımına bakıldığında değişik oranlarda erkek cinsiyet oranının yüksek olduğu görülmüştür. Yapmış olduğumuz çalışma sonucunda özofagoskopi yapılan olgularda çok açık bir fark olmamakla birlikte literatürle uyumlu olarak erkek cinsiyet sayısı daha fazlaydı. Erkek kız oranı 132/120 olarak bulundu. Bu durum erkek çocukların daha hareketli olmasına bağlansa da kesin sebebi tam olarak belli değildir. Kız cinsiyet grubunun ortalama yaşı (41,6 ay) erkek cinsiyete (54,9 ay) göre daha düşük saptandı. Her iki cinsiyetin yabancı cisim yutmaya başlama yaşları (5-6 ay) aynı olmasına rağmen, ortalama yaşın erkek cinsiyette daha fazla çıkması, erkek çocuklarının kızlara göre daha büyük yaşlarda yabancı cisim yuttuğunu göstermektedir. Bir yaş altı olgularda; her iki cinsiyette yabancı cisim yutma oranları eşit olarak bildirilse de ilginç olarak bizim özofagusta yabancı cisim grubumuzda kız cinsiyet(K/E:21/ 12) daha fazlaydı. 33 hastalık bu grup istatistiksel araştırma için yeterli değildi.

Cheng ve arkadaşlarının 1999 yılında yaptığı çalışmada özofagusta yabancı cisim sebebiyle tedavi edilen vakaların yaşlarının 6 ay ile 6 yaş arasında olduğu belirtilmiştir (58). Bizim çalışmamızda da literatürle uyumlu olarak vakaların büyük çoğunluğunun (%76,5) 6 yaş altında olduğu tespit edilmiştir. En küçük vakamız 5 aylık, madeni para yutma vakasıydı. En büyük vakamız 210 aylık (17,5 yaş) down sendromlu yine bir madeni para yutma vakasıydı. Vakalarımızın %50'sinin 37 ayında olması ve 0-18 yaş aralığını tedavi etmemize rağmen ortalama yaşın 48,6 ay olarak saptanması da literatür bulgularıyla uyumlu olduğunu göstermektedir. Bu yaş dağılımlarını da 6 aylık periyotlar halinde incelediğimizde zirve yaptığı dönemin 6-12. aylar arasında olduğu görüldü. Bu dönemin özelliği Sigmound Freudun psikoseksüel gelişim

evrelerinden ilk evre olan oral dönemin (0-12 ay) bu yaş aralığına gelmesidir (59).Bebeklerin her şeyi ağzına atarak tanımaya çalışmasının bu oral haz dürtüsünden kaynaklandığı düşünülmektedir.

Bu 252 hastalık hasta grubunun yerleşim yeri bulgularına göre %61,5 şehir merkezinde (il ve ilçe merkezi), %38,5'i kırsalda (köy, belde) yaşadığı görülmüştür. Bu tarama yapılırken hasta profillerinden oluşan tecrübelerimiz sonucu beklentimiz kırsal(köy, kasaba) nüfusun daha fazla olacağı yönündeydi. Ancak nüfus dağılımları için TÜİK verileri ile korele olarak bu tabloya baktığımızda çalışmanın başlangıç noktasını kapsayan 01,01,2000 tarihinde Türkiye Cumhuriyeti nüfusunun %64,9 u şehir merkezinde yaşarken, bitiş noktasına çok yakın olan 31.12.2019 tarihinde şehir merkezinde(il, ilçe merkezi) yaşayan oranı %92,8'i bulmuştur. Nüfusa göre orantı yapıldığında kırsalda yaşayan vakaların şehir merkezi nüfus ortalamasına göre daha fazla yabancı cisim yuttuğu görülmektedir. Bu durumun kırsalda yaşayan ailelerin sosyokültürel olarak daha düşük olabileceğinden ve tarım-hayvancılıkla uğraşan ailelerin çocuklarının daha geniş, daha serbest hareket alanına sahip olmasından kaynaklandığı düşünüldü (60).

Hastaların ailelerin sosyokültürel durumları incelendiğinde en büyük grubun sosyokültürel olarak en çok %50,4 orta grupta olduğu görüldü. Ardından bu gruba yakın olarak %39,3 ile sosyokültürel düşük grup gelmekteydi. En az hasta grubu da %10,3 oranla sosyokültürel olarak yüksek gruptaydı. Bu sonucun nedenlerine baktığımızda Manisa'nın büyük bir organize sanayisi olduğu, çoğunluğu mavi yakalı olarak tabir edilen sosyokültürel olarak orta sınıfta olan toplam 58.500 çalışanın içinde 14,500'ü kadın cinsiyetteydi (61).

Anamnezlerde sıkça karşılaştığımız yabancı cisim yutmanın büyükanne gözetimindeyken gerçekleşmesinin sebeplerinden biri annelerin istihdama aktif katılması olabilir. Ayrıca hasta grubumuzun çoğunluğunun şehir merkezinde oturduğu düşünüldüğünde, diğer sanayi şehirlerinde olduğu gibi çoğunluk nüfusu orta sınıf oluşturmaktadır. Devlet Planlanma Teşkilatı, Sanayi ve Teknoloji Bakanlığı verilerinde *Bölgelerinin Sosyo-Ekonomik Gelişmişlik Endeksinde* düzey 2 seviyesindedir (62).Yaklaşık %40 ı bulan sosyokültürel olarak düşük sınıftaki hasta grubu irdelendiğinde bu grubun ailelerinin

çoğunlukla göçle gelmiş, çok çocuklu, sayıları giderek artan orta doğu kökenli mülteciler, kırsalda tarım hayvancılık yapan aileler olduğu görüldü.

Özofagusta yabancı cisim olgularının verilerinde dikkat çeken bir bulgu da kırsal ve şehir merkezinden gelen olgularda pil yutma oranları arasında belirgin fark vardı. Para ve diğer yabancı cisimlerin oranları benzerken; şehir merkezinden gelen olguların pil yutma oranı kırsaldan gelenlerin iki katıydı(Tablo 2, 3). Ki kare testi ile bu bulgu istatistiki olarak anlamlı bulundu (p:0,016). Bu bulgunun sebebi düşünüldüğünde şehir merkezinden gelen hastaların çevresinde daha çok pilli oyuncak ve aparat bulunabileceği, bu yüzden pil yutma oranının şehir merkezinde daha yüksek olduğu düşünüldü .

Özofagosta yabancı cisim sebebiyle tedavi edilen olguların yutmuş olduğu maddeler incelendiğinde çoğunluğunun (%64) madeni para olduğu görüldü. Ardından %26'lık oranla çatal iğneden, nazar boncuğuna, kayısı çekirdeğinden, oyuncak parçasına kadar geniş grubu kapsayan diğer yabacı cisimler sınıfı gelmektedir. Komplike olabilme ihtimali en yüksek olan pil yutma grubu ise %8,3'lük orana sahipti. Birçok batılı ülkenin vaka serilerinde olduğu gibi bizim de serimizde madeni para birinci sıradaydı. Uzak doğu ülkelerinin vaka serilerinde ise balık kemiği, kılçığı birinci sırada yer alabilmektedir, Dr.Lim ve ark yaptığı bir çalışmada balık kemiği madeni paraya göre dört kat daha fazla bulunmuş (63). Bu sonuçta uzak doğu ülkelerinde kişi başı yıllık 60 kg balık tüketimi varken; ülkemizin 6-7 kg ile 15 kg/kişi olan dünya ortalamasının gerisinde kalmasının da etkisi olabileceği düşünüldü (64). Ayrıca ülkemizde tüketilen balıkların hamsi, istavrit, sardalya cinsi balıkların küçük iskeletli olması da etkilidir (63,65). Ayrıca balığın çubukla yenmesinin kemiklerin görülmesinin hissedilmesinin zor olacağı kanaatine varıldı.

Madeni para kullanımı tedavülden kalktığı bir evrende ne olurdu diye düşünüldüğünde yabancı cisim yutmanın oral haz ile ilgisi olduğu için yabancı cisim yutma oranlarında değişim olmayabilirdi ama özofagoskopi sayısı azalırdı. Kabul etmek gerekir ki yabancı cisim yutulması kısmen önlenebilir bir patolojidir. Bunu göz önüne alarak bazı önlemlerle çocuklara daha güvenli bir çevre oluşturulabilir. Her ne kadar yabancı cisim yutma vakalarının çoğunluğu okul çağı öncesi dönemde gerçekleşse de okul kantinlerinde madeni para

yerine çipli kart ile kullanılması okullarda madeni para yutma olaylarının önüne geçmek mümkün olabilir.

Çalışmamızda özofagusta yabancı cisim tespit edilen olgularda %93 oranında künt yapıda yabancı cisim tespit edilmiştir. Bu oran bölge ve kültüre bağlı olarak değişmektedir buna uzak doğu ülkelerinde birinci sırada balık kemiğinin yer almasını örnek verebiliriz. Ayrıca ülkemizde iç Anadolu bölgesi merkezinde bir çocuk cerrahisi kliniğinde yapılan başka bir çalışmada; serilerinde Keskin yabancı cisim oranı %19 bulunmuştur, doğu Anadolu bölgesi merkezli başka bir seride ise %15 olarak bulunmuştur. Yine bu yayınlarda pil %2-3 arasındayken bizim serimizde %8 bulunmuştur (6,66). Bölgesel farklılık çocukların çevresinde bulunan maddelerden kaynaklanmaktadır. Keskin yabancı cisimlerin en başında küçük çocuk ve bebeklerde çengel iğne, daha büyük çocuklarda ise toplu iğne bulunmaktadır. Çengel iğne en çok nazarlığın kıyafete tespit edilmesinde kullanılırken, büyük çocuklardaki toplu iğne başörtüsü şekillendirmede sık kullanılmaktadır. Dudakların ve dişlerin arasına tespit edilen iğne konuşma, gülme veya unutma sonucu yanlışlıkla yutulabilmektedir. Bazı vakalarımızda özkıyım(suicide) amaçlı yutulduğu da görülmüştür.

Özofagustan çıkarılan yabancı cisimlerin çaplarına bakıldığında büyük çaplı cisimlerin özofagusta daha çok takıldığı görüldü. 162(%64,4) hastayla çapı 2 cm'den büyük cisimlerin takıldığı,82(%32,5) vaka 1-2 cm arasında olduğu ,8 vaka(%3,1) 1 cm altı olduğu görüldü. Bu sonuçlar yabancı cisim büyüklüğünün özofagustaki yerleşim yeri ile ilişkisi(Şekil 11) grafiğiyle incelendiğinde özofagus 1.darlık seviyesinde 2 cm'den büyük yabancı cisim 114 vaka ile birinci sıradadır, özofagus 2.darlık seviyesinde ise 14 vaka ile 1-2 cm arasındaki yabancı ise birinci sıradadır,13 vakada 2 cm'nin üzerindedir, özofagus alt uçta ise 23 vaka ile 2 cm'nin üzerindeki yabancı cisimler daha fazlaydı. Burada dikkat çeken nokta çapı 2 cm üzerinde olan yabancı cisimlerin özofagus üst uçta açık ara daha fazla takılırken orta lokalizasyonda 2cm'in

üzerindeki ve 1-2 cm arasındaki cisimlerin oranı birbirine çok yakındı ve total sayı olarak daha azdı. Oysaki özofagus alt ucuna ulaşan yabancı cisimler önce orta özofagus ortasından geçerler. Özofagus 2. Darlık seviyesinde takılmanın daha az olmasının sebebine bir cevap arandı. Sebep olarak da özofagus üst uç (1.darlık) ve alt uç(3.darlık) sfinkter yapısındayken ortasının(2.darlık) sfinkter yapısında olmaması ve kas tonusu daha düşük olduğu için peristaltizmle yabancı cisimlerin bu lokalizasyondan daha rahat geçtiği düşünüldü (12).

Literatürde yabancı cisimlerin boyutlarının genelinin 2 cm üzeri olduğu belirtilirken bununla ilgili net bir çalışma yoktur. Günümüzde grafilerin PACS sisteminde görüntülenmesiyle boyut ekran üzerinde kolaylıkla ölçülebilmektedir. Ayrıca en çok yutulan yabancı cisim olan madeni paraların da boyutları Türkiye Cumhuriyeti Darphane ve Damga Matbaası Genel Müdürlüğü verilerinden incelendiğinde tedavüldeki paraların çoğunun 2 cm üzeri olduğu görüldü (67). Yabancı cismin çapını bilmek işimize en çok dar piloru geçip geçemeyeceğini öngörmede yardımcı olabilir. Ona göre gaitayla atımı beklenebilir veya endoskopiye gidilebilir. Bebek ve küçük çocuklarda endoskopi işleminin zor olduğu düşünüldüğünde bu değerli bir veridir.

Yabancı cisimlerin en çok takıldığı yer özofagus birinci darlık seviyesinde takıldığı görülmüştür. Çalışmamızda orta ve alt özofagustaki yabancı cisimlerin oranı literatüre göre daha az oranda bulunmuştur (14,16). Bunun sebebinin sevk zinciri içinde çok zaman geçirilmesi olduğu düşünüldü. Doğal haliyle mideye düşme potansiyeli olup, sindirim sisteminin en dar lokalizasyonu olan özofagus birinci darlığı geçebilmiş yabancı cisimlerin bize geldiğinde mideye düşmüş olduğunu tahmin etmekteyiz. Ayrıca ailelerin boğazda takılma hissedildiğinde kuru ekmek yedirme, su içirme gibi peristaltizmi provoke etmesi sonucu düşürebilirler. Böyle bir durumda beslemeye çalışmak gıda aspirasyonuna yol açabileceği için oldukça tehlikelidir. Ne yazık ki ailelerin birçoğu bunun farkında değildir. Özofagoskopi yapılan birçok olgunun anamnezinde; ailelerin yabancı cisim yutma sonrası beslemeye çalıştıkları,

çocuğun yutamaması, kusması olması üzerine hastaneye başvurdukları ifadesiyle sık karşılaşmaktayız.

Çalışmamızda Özofagustan çıkarılan yabancı cisimlerde inorganik (%87,6) yapıda olanların, organik(%12,4) olanlara göre ezici üstünlüğü bulunmaktadır. İnorganik yabancı cisimler para, pil, yüzük, magnet, iğne gibi organik cisimler ise gıda artıkları(et, tavuk),aceleyle yenen meyve parçaları, meyve çekirdekleri, oyuncakların plastik parçalarından oluşturmaktadır. Gıda artıkları takılan olguların altta yatan özofagus patolojileri olabilir. Bu olgular genelde opere özofagus atrezileri ve koroziv darlık hastalarıdır. Ancak Triple A sendromu, akalazya, gibi hastalıkları da görmek mümkündür. Yabancı cisim çıkarma sonrası uygun silikon dilatatör ile dilate edilir. Meyve çekirdeği gibi büyük yabancı cisimler yabancı cisim pensetleri ile yakalamadığı için dilatatör ile mideye itilmesi en uygun seçenektir. Özofagusta organik yabancı cisim bulunan vakalarda radyolusent olduğu için yabancı cismin kesin tanısını koymak için kontrastlı özofagografi çekmek gerekir. Bunun da en iyi yolu yüksek viskositeli, mukozaya iyi yapışma özelliğinde olan, bir ağır metal tuzu molekül yapısında olan baryum-sülfat ile floroskopi çekmektir. Ancak baryum sülfatın son 2 yıldır ülkemiz stoklarında bulunmaması, üretiminin durdurulması nedeniyle suda çözünen, düşük viskositeli İopromid bazlı kontrast maddeler kullanılmaktadır. Baryuma göre daha az kontrast ve daha akışkan olan bu madde ile çekim yapıldığından görüntü kalitesi baryum kadar iyi olmamaktadır. Ancak tecrübeli bir çocuk cerrahının kontrolünde çekim yapıldığında özofagusta altta yatan darlık patolojisi rahatlıkla görülebilir.

Hastaların yabancı cisimleri yutma saati incelendiğinde(Şekil 12);dalgalı bir seyir izlemektedir. En çok saat 11-12,14-15,20-21 saatleri arasında yutmanın olduğu görüldü. Bu saatlerin genel olarak öğün ve beslenme saatlerinden hemen sonraya gelmesi dikkat çekiciydi.296 vakalık başka bir seride de yabancı cisim yutma saatleri benzer bulunmuş, öğün sonrası 1-2 saat içinde olayın gerçekleştiği görülmüştür (68). Çocukların beslenme sonrası ulaşabileceği yabancı cisimleri toplamaya özen gösterilmesi faydalı olacaktır.

Aile sağlığı merkezlerinde çocukların beslenme eğitimi verilirken bu hususun da dile getirilmesi, toplumda bu konudaki bilinç düzeyini arttırabilir.

Hastaların yabancı cisim yutma sonrası hastanemize başvuru süresi ortalama 3,7 saat olarak bulundu. Hastaların %49,2'sinin ilk 2 saat içerisinde geldiği görüldü. Vakalarımızın %90'ının ilk 6 saatte hastanemize başvurduğu görüldü. Literatürde vakaların %50 den fazlasının ilk 10 saat içerisinde başvurduğu bilgisi mevcuttur (16).Bazı serilerde de %90'nın ilk 10 saatte başvurduğu gösterilmiştir (17). Bizim verilerimiz de tüm bu veriler göz önüne alındığında literatür ile uyumlu saptanmıştır. Özofagus yabancı cisimlerinde erken müdahale komplikasyon ihtimalini düşürdüğünden dolayı erken başvuru hastanın klinik seyrinde oldukça önemlidir.

Serimizde 2 hafta sonrası geç başvuru vakan 3 vaka tespit edilmiş olup bir tanesi 4 aydır özofagusta yassı pil bulunan vakaydı. Beslenme zorluğu ateş yüksekliği sebebiyle çeşitli tedaviler uygulanmış en son pediatrik gastroenterolojinin çektirdiği özofagus pasaj grafisinde tespit edilmiştir. Yabancı cisim çıkarılmış ancak sekel darlık geliştiği için gastrostomi açılmak zorunda kalınmıştır. Bu dramatik olgu beslenme zorluğu şikayetiyle başvuran tüm olgulara mutlaka PAAC grafisi çekilmesi gerektiğini göstermiştir. Geç başvuran hastalarda ateş yüksekliği semptomu ortak semptom olduğu görüldü. Bu durumun kronik irritasyona ve buna bağlı gelişen enflamasyondan olduğu düşünüldü.

Literatürdeki tüm vaka serilerinde pil yutma vakaları hem sık karşılaşılması hem de komplikasyon riski en yüksek maddelerden biri olduğu için özel olarak değerlendirilir. Özofagustan çıkarmış olduğumuz 21(%8,3) adet pil yutma vakasında 16(%76) 'sında yanık mevcuttu. Bu hastalar ayrıntılı incelendiğinde yanık saptanan hastaların geç başvuru yaptığı ortalama başvuru saatinin ortalama 10 saat olduğu görüldü(4 ay sonra başvuran olgu istatistiği etkileyeceği için başvuru saat ortalamasına dahil edilmedi). Yanık izlenmeyen olgularda da ortalama başvuru saati 2 saat olarak tespit edildi. Bu tabloya istatistiki değerlendirme yapıldığında non-parametrik t testi istatistik sonucuna göre özofagusta pil kalış süresi ile yanık oluşturma arasında anlamlı bir ilişki

saptandı ($p<0.012$). Bu durum pilin mukozada kalış süresinin komplikasyon oluşmasında çok büyük bir etken olduğunu göstermiştir. Özofagusta pile bağlı perforasyon zamanlarını araştıran 290 vakalık bir seride perforasyonların yalnızca %2'sinin ilk 24 saatte oluştuğu görülmüş, ilk 12 saatte perforasyon olası olarak değerlendirilmemiştir ve ilk 2 saat komplikasyon riskinin en az olduğu pencere dönemi olarak betimlenmiştir (50). İlk 12 saatte elektroliz aktivitesini azaltmak mukozayı korumak için bal ve sükralfat kullanılabileceğini önerilse de bu işlem anestezi uygulanmasını ve özofagoskopiyi geciktireceği için pratik uygulamada destek bulmamıştır. Pil yutma vakalarının son yıllarda ciddi artış göstermesinin bir nedeni de pil teknolojisinin gelişmesi ve ucuzlamasıdır. Birçok oyuncakta ve çocukların ulaşabildiği çeşitli aletlerde güç kaynağı olarak kullanılan düğme piller önceleri alkali pillerden oluşmaktayken günümüzde yerini lityum pillere bırakmıştır. Lityum pillerin genellikle 20-25 mm arasında üretilmesinin; yutulması durumunda özofagusta takılma riskini arttırdığı ve vaka artışının da bir sebebinin bu gelişme olduğunu düşünmekteyiz. Çünkü eski nesil klasik alkalin piller standart olarak 15 mm altında üretilmekteydi (34). Küçük çaplı piller yutulduğunda olguların çoğunda sindirim sisteminde herhangi bir lokalizasyona takılmadan, asemptomatik olarak gaita ile atıldığı için fark edilmemiş olabilir.

Özofagustan yassı pil çıkarılan ve özofagoskopi sırasında yanık görülmeyen 6 vaka incelendiğinde ortak noktalarının erken başvuru olduğu görüldü. Vakaların hepsi ilk 3 saat içinde başvurmuştu(Çizelge 3). Bu veri zaman ile mukozal harabiyetin ters orantılı olduğunu desteklemektedir.

Hasta grubumuzda 10 hastada (%4) özofagusta altta yatan darlık bulunması sonucu gıda parçalarının kaldığı tespit edilmiştir. Bu hastaların iki tanesinde herhangi bir koroziv madde içme veya pil yutma öyküsü olmamasına rağmen sebebi bilinmeyen şekilde özofagusta darlık bulunmaktaydı. Bu hastaların yaş ortalaması 103 ay bulundu. Koroziv özofagusta darlık gelişim sürecinin olaydan hemen sonra başlayıp mukozanın epitelizasyonunun tamamlandığı ilk 3 haftada geliştiği bilinmektedir. Bundan dolayı rutin pratikte üçüncü haftada özofagus mide pasaj grafisi çekilmektedir. Ancak hasta

grubumuzdan yaptığımız çıkarımda koroziv darlığın yıllar sonra da gelişebildiği görülmüştür. Ancak bu grubunun küçük olması sınırlayıcıdır. Yaşı ortalamanın üzerinde olan ve özofagusta gıda takılan olgularda iyi bir anamnez altın değerindedir.

Özofagusta yabancı cisim nedeniyle kliniğimizde yatırılarak tedavi edilen olguların başvuru şikayetleri incelendiğinde yarıdan fazlasının(%51,4) yakınması olmadığı görüldü. Bu hastalar genellikler yabancı cisim yuttuğu ailesi tarafından fark edilen veya hastanın ailesine yabancı cisim yuttuğunu itiraf eden olgulardı. Bu olguların aileleri acil servise sadece cisim yuttuk veya çocuğumuzun yabancı cisim yuttuğundan şüpheleniyoruz diye başvururlar. Yakınması olan olgularda birinci sırayı birden fazla şikâyeti olan hastalar oluşturmaktaydı. Bu şikayetlerin de çoğu ağrılı yutkunma(odinofaji) ve tükürüğünü yutamama birlikteliğinden oluşmaktadır. En çok görülen şikâyet 93(%36,9) olguda saptanan ağrılı yutkunma, hemen ardında ikinci sırada tükürüğünü yutamama 64(%25,3) hastada, üçüncü sırada hastaların 47'sinde(%18,6) bulunan kusma şikâyeti, dördüncü olarak 22(%8,7) hastada saptanan göğüs ağrısı şikâyeti, en az olarak da 12(%4,7) olguda bulunan öksürük şikâyeti saptandı. Bizimki gibi 20 yıllık başka bir seride de başvuru şikayetlerinin sıralaması bulgularımızla oldukça benzer olduğu görüldü (69).

Özofagusta para bulunan olguların %14-44 arasında asemptomatik olduğu bildirilmiştir (16,70,71). Bizim serimizde ise %57 oranında daha yüksek bulundu. Bunda madeni paranın boyutu, paranın yerleşim yeri, olgunun yaşı, özofagusun çapı, ek hastalığı gibi çok çeşitli faktörler etkili olduğu için farklı serilerde farklı oranların görülmesi doğaldır.

Özofagusta yabancı cisim nedeniyle tedavi edilen olguların çoğunun yaşı 6'nın üzerinde olması, okul çağında olması ve kendini ifade edebiliyor olması dolayısıyla olayın anlaşılma şeklinde ilk sırada(%43) hastanın ifadesi gelmektedir. Daha sonra sırası ile yutulduğu görülen(%35) ve cismin kaybolması(%23) gelmektedir. Özofagusta yabancı cisim nedeniyle girişim yapılan olguların yaşı ile anlaşılma şekli arasında korelasyon değerlendirilmesi testi yapılmış ve istatiksel olarak anlamlı($p < 0,01$) bulunmuştur. Küçük çocuk

ve bebeklerde ailelerin ne olduğunu anlayamadığı şekilde, çocuğun birdenbire beslenmeyi reddetmesi, huzursuzluğunun başlaması, kusmaya çalışması gibi şikayetlerle de acil servise başvurmaktadır. Bu gibi olgularda hikâye ve muayeneyi takiben mutlaka PAAC grafisi çekmek gerekir. Gözden kaçırmamak için PAAC grafilerinde kadrajda diyaframın ve hipofarinksin de bulunmasına dikkat edilmeli. Ayrıca trakeada olup olmadığını ayırt etmek için yan grafi çekilmesi de önerilir. ABD'de yapılan bir araştırmada çocuk hekimlerinin %77'sinin yabancı cisim yuttuğu bilinen, asemptomatik olgulara radyolojik işlem yapma gereği duymadığı görülmüştür (70). Asemptomatik vaka oranı bu kadar yüksek olan bir patolojide grafi ve diğer radyolojik işlemlerden kaçınmak hatalı bir yaklaşımdır. Yabancı cisim yutma öyküsü veya şüphesi olan tüm olgulara radyolojik araştırma yapılmasını savunmaktayız.

Olayın gerçekleşme yeri ile ilgili yapılan incelemede en çok yabancı cisim yutma olayının evde(%82) gerçekleştiği görüldü. Evden sonra en çok sokakta olayın gerçekleştiği(%9,5), daha sonra sırasıyla misafirlikte(%4,7) ve okulda(%3,9) olayın gerçekleştiği izlendi. Çocukların yabancı cisme en rahat ulaşabilecekleri yerin ev olması, sokakta da ebeveynlerin gözetiminden daha uzakta ve hareket alanlarının daha geniş olması, hatta bazen de iddialaşma gibi sebepler dolayısıyla sonuçlarımızda yutulma sırasında bulundukları yer doğal karşılandı.

Hastanemiz ilde bulunan tek 3.basamak merkez olması, ilimiz ve komşu iki il(Balıkesir, Uşak) çapında özofagoskopi yapılan tek merkez olması dolayısıyla olgularımızın çoğunluğu sağlık merkezlerinden tarafımıza sevk ile yönlendirilmişlerdir. Hasta grubumuzun %21,4'ünün doğrudan tarafımıza başvurduğu, hastaların %74,6'sının ise ikinci merkez olarak sevkle çeşitli hastanelerden yönlendirildiği, hastaların %3,5'inin 3.merkez olarak başvurduğu ve hastaların %0,3 üne tekabül eden 1 hastanın da 5. merkez olarak geç başvuru yaptığı görüldü. Hastaların çoğunluğunun sevkle gelmesinin sonucu olarak birçok yabancı cismin hastanemize geliş süresinde mideye düştüğü görüldü. Mideye düşmede peristaltizmin yanında yoldaki

sarsıntı ve titreşimin de etkili olabileceğini düşünsek de bunu kanıtlayabilecek veri ve çalışma yoktur.

Hastaların büyük çoğunluğu PAAC grafisi ile tanı almaktadır. Hasta grubumuzda tarafımıza sevkle gelen/yönlendirilen 198 hastalanın %96'sında ilk başvurduğu merkezlerde PAAC grafisi çekilmişti. Noninvaziv, kolay, hızlı ve özofagusta takılan yabancı cisimlerin çoğunun radyoopak olmasından dolayı birçok hastanın tanısı hemen konmuştur. Kliniğimizce tedavi edilen hastaların sadece 54(%21) tanesi ambulans ile gelmiştir. Hastaların çoğunun ambulansı beklemeyip doğrudan ayaktan başvurduğu görüldü. Bu sonucun sebeplerini düşündüğümüzde ailelerin yabancı cisim yutma karşısındaki ajitasyonu ve ilimizdeki eski çocuk hastanesinin(Moris Şinasi) hastanemize çok yakın olması, ambulans sevkine gerek duyulmaması kanısına varılmıştır. Hastaların aspirasyon riski göz önüne alınarak ambulans ile sevk edilmesi daha uygundur. Ayrıca sevk edilme sırasında ailelerin hastayı beslememesi gerektiği konusunda yeterince uyarılmadığı, beslenmenin de olası anestezi işlemi ve özofagoskopiyi geciktirdiği tecrübe edilmiştir.

Özofagusta yabancı cisim nedeniyle tedavi edilen hastaların yatış sürelerine bakıldığında hemen hepsinin en az bir gece izlendiği görüldü.Hasta grubumuzun %85 inin 1 gece klinik izleminin olduğu görüldü. Hastanın yabancı cismi magill pensi ile çıkarılmış ve sedasyon altında işlem tamamlanmış olsa bile çocuk olgulara girişim yapmak basit bir işlem değildir. Bu yüzden olguların beslenme sonrası komplikasyon açısından en az bir gece izlemek doğru bir yaklaşımdır. Özofagusta yabancı cisim serimizde darlık dışında ciddi bir komplikasyon izlenmemiştir. Ancak komplikasyon riski yüksek olan olguların ortalama yatış süreleri ve operasyon sonrası beslenme süreleri uzun tutulmuştur. Bu olgular pil yanıkları, perforasyon riski yüksek olan keskin yabancı cisimler, uzun süredir impaksiyon oluşturan yabancı cisimler ve buna bağlı solunum sıkıntısı yaşayan olgulardı.

Olgulara operasyon öncesi PAAC grafisi çekilmesi klasik olarak uygulanır bu sayede birçok olgu yabancı cismin mideye düşmesi sonucu gereksiz özofagoskopiden kurtulmuştur. Grafi çekilmeyen olguların başında organik

yabancı cisim yutan veya ilk geliş grafisinde bulgusu olmayan olgulardı. Bu olguların 17 tanesine pre-op pasaj özofagus grafisi çekilmiştir. Nadiren de olsa tükürüğünü yutamayan ve açlık süresi kısa süre sonra dolan olgularda kliniğinde düzelme olmaması üzerine pre-op grafi çekilmeden özofagoskopi yapılmıştır. Hepsinde özofagus birinci darlık düzeyinden para çıkarılmıştır. Literatürde hangi koşullarda grafi çekilip çekilmemesi gerektiği net belirtilmemiştir. İleri prospektif araştırmalar çocukların alacağı radyasyon dozunu azaltmada faydalı olacaktır. Yatış süresi artan olgulara çekilen PAAC grafisi sayısının yatış süresiyle orantılı olarak arttığı görülmüştür. Yatış süresi uzayan olguların komplike olan-olma ihtimali yüksek olgular olduğu düşünüldüğünde bu durum doğal ve beklenen bir sonuçtur. Bu hastalarda mediasten ve akciğeri değerlendirmede direkt grafi kolay ve hızlı bir tanı-takip aracı olarak kullanılabilir.

Serimizde özofagusta yabancı cisim vakalarının %85'i rijit özofagoskop ile çıkarılan vakalardan,%7 si magill penseti ile çıkarılan vakalardan %7 si ise çıkarılamayıp mideye düşen veya itilen olgulardan oluşmaktaydı. Ülkemizde tek merkezli 134 vakalık bir seride magill penseti ile yabancı cisim çıkarılma oranı %29,6 olarak bulunmuş kalan %78,4'ü rijit özofagoskopi işlemi ile çıkarılmış. Magill penseti ile çıkarılan yabancı cisimlerin oranının bizim serimize göre daha yüksek olması dikkati çekmiştir. Ancak bu seride işlem sırasında kendiliğinden mideye düşen yabancı cisim bildirilmemiş veya dışlanmıştı (72).

Çengelli iğne yutma; literatüre ülkemize ait kültürel bir gerçek olarak girmiştir ve literatürde tek merkezden en büyük seri ülkemizden yayınlanmıştır (55) .Nazarlık olarak tabir edilen mavi boncukların bebekleri kötülüklerden koruduğuna inanılır. Bu boncuk bebeklerin kıyafetine çengelli iğne ile tespit edilir. Çengel iğnelerin kilidini çocuklar kolayca açıp yutabilmekte ve ölüme varan komplikasyonlar ortaya çıkmaktadır. Bundan dolayı nazar boncuklarını kıyafete iple tespit etmek daha uygun olacaktır. Çocuklar açık çengel iğneyi yutarken kilidi üstte kalacak şekilde yutarlar. Özofagustan çıkarırken çevre

dokulara zarar verme riskinden dolayı en çok stres duyduğumuz vakalar bu vakalardı.

Özofagusta bulunan yabancı cisimlerde peristaltizm ve anestezi sırasında uygulanan santral etkili kas gevşetmeye özofagustan mideye düşme riski bulunur. Bu ihtimal de operasyon öncesi her aileye anlatılır. Bizim serimizde özofagoskopi yapıldığında yabancı cisim görülemeyen, işlem sırasında mideye düşmüş olan 19 olgunun yabancı cismin pre-op lokalizasyonları ve tipleri araştırıldı. En çok düşen yabancı cisim %52,6'lik oranla madeni paraydı. İkinci sırada %42,1lik oranla diğer yabancı cisimler sınıfındaydı. En düşük oran da %5,3 orana tekabül eden 1 vakayla pil yutma sınıfına aitti(Şekil 20).Pil yutma vakalarında özofagusta takılmış olan pilin mideye diğer yabancı cisimlere göre çok düşük oranda düştüğü görülmüştür. Bunun da sebebinin pilin oluşturduğu mukozal tahribat, yanık ve buna bağlı gelişen ödem olduğu düşünüldü. Bu sayede mukozaya yapışan pil peristaltizm ve santral etkili kas gevşeticiden etkilenmeyerek özofagusta tutunup korozyon yapmaya devam etmektedir. İşlem sırasında mideye düşen yabancı cisimlerin de boyutlarına baktığımızda oransal olarak en çok 1-2 cm arasında olan yabancı cisimlerin (%52,6) olduğu izlendi. Bunların da çoğu 25 kuruşun altında madeni para yutan vakalardı. Künt ve yuvarlak yabancı cisimlerin daha kolay cisimlerin daha kolay düştüğü görüldü.

Bazı yazarlar madeni para yutan vakalarda asemptomatikse ve madeni para distal özofagusta saptanmışsa 24 saate kadar mideye düşmesinin beklenebileceği, pasaj yoluyla paranın çıkarak çocuğun gereksiz bir özofagoskopi operasyonundan korunabileceğini tezini savunmuşlardır (73). Serimizde özofagoskopi sırasında mideye düşen paralar en çok özofagus birinci darlık seviyesinde bulunmaktaydı ve ortak özellikleri 25 kuruşun altında bulunan 1-2 cm aralığındaki madeni paralardı. Bu durum bize yabancı cismin çapının da en az yerleşim yeri kadar önemli olduğunu göstermiştir. Şu anki mevcut klinik yaklaşımlara ve konsensüslere uymasa da madeni para yutan asemptomatik vakalarda yerleşimden bağımsız olarak paranın çapına bakılarak özofagoskopi yapılmadan ilerleyen zamanlarda asemptomatik

özofagusta madeni para vakaları yerleşimi ne olursa olsun özofagoskopi yapılmadan paranın bir süre mideye düşmesi beklenebilir. Bu konuda daha çok araştırma ve klinik veriye ihtiyaç duyulmaktadır.

Literatürde özofagustaki açık çengel iğne gibi perforasyon riski olan keskin yabancı cisimlerin çıkarılamaması durumunda özofagial dilatatör (savary gilliard®,tucker®) ile mideye itilmesi önerilmiştir (55).Keskin yabancı cisimlerin mediastende oluşturacağı komplikasyonlar, mide ve bağırsaklarda oluşturabileceği komplikasyonlara göre daha öngörülemez ve müdahalesi daha zordur. Ayrıca mediastende özofagusa komşu, çocuk cerrahisinin girişim sınırlarının dışında kalan kalp ve büyük damarların da olduğu düşünüldüğünde, cerrahın bu kararı vermekten kaçınmaması gerekir. Bizim serimizde keskin cisimlere bu girişim yapılmak zorunda kalınmamıştır. Yalnızca bir olguda açık çengelli iğne anestezi sırasında mideye düşmüş, takibinde gaitayla vücudu terk ettiği görülmüştür.

Özofagustan gıda parçaları çıkarırken bir yandan da lümen yapısını değerlendirmek önemlidir. Yabancı cisim çıkarıldıktan sonra özofagus epitelini ve gastroözofagial bileşkeyi değerlendirmek için yeniden özofagoskopla bakı yapılabilir. Bu sayede eğer varsa ek patolojilere dair fikir elde edinilebilir. Gıda parçaları çıkardığımız 3 vakada bu dikkatli bakı sayesinde eozinofilik özofajit tanısı konmasına vesile olmak bizim için mutluluk verici olmuştur.

Özofagusu geçip mideye düşmüş olan gastointestinal yabancı cisimlerin çocuk cerrahisi kliniğindeki yeri sınırlıdır. Çünkü %1'den daha azına cerrahi girişim gerekir (2). Olguların birçoğu da ayaktan izlenebilir. Bizim çalışmamız sırasında yabancı cisim yutma yakınmasıyla acil ve poliklinik başvurusu yapan 3257 hasta tespit edilmiştir. Bunların 499'u kliniğe yatırılmış. 252 tanesi özofagoskopi için operasyona alınmıştır. Laparotomi yapılan 9 olgu literatürle uyumlu olarak %1 'in altındaydı. Laparotomi yapılan grupta 3 olguda ciddi boyutta psikiyatrik bozukluk olması ve tekrarlayan yabancı cisim yutma öykülerinin olmasıydı. Çoklu iğne yutma sonrası kolon perforasyonu gelişen bir olgunun tekrarlayan suicide girişimi öyküleri vardı. Kloaka anomalisi ve trikotilomani hastalığı olan bir olgu ve trikotilomani hastalığı olan diğer bir olgu

erişkin yaşlarda yeniden bezoar sebebiyle genel cerrahi kliniğince ameliyat edilmiştir. Tekrarlayan operasyonlardan korunmak için olguların psikiyatrik tedavilerinin de önemi ortadadır. Mide veya bağırsaklarda künt yabancı cisim bulunan; ayaktan takip edilebilecek olgularda da psikolojik iyi hal görülemiyorsa yatırılması ve psikiyatrik değerlendirmelerin yapılması faydalı olacaktır.

Özofagusta yabancı cisim nedeniyle operasyona alınan olgu sayılarımızın artış eğilimi mevcuttur (Şekil 22).Literatürde de yıldan yıla bir artış eğilimi mevcuttur. Amerikan Hastalık Önleme ve Kontrol Merkezinin (CDC) yıllık yayınlığı raporlarda ortalama yıllık artış %1'i bulmaktadır (74,75,76). Ne yazık ki Türkiye Cumhuriyeti Sağlık Bakanlığı istatistik yıllıklarında bu konuyla ilgili ayrıntılı rapor verileri belirtmediği için ülkemizdeki artış oranını net bilemiyoruz (77).

Son yıllarda koroziv madde içimi bazı yasal düzenlemeler(açıkta temizlik maddesi satış yasağı, çocuk kilidi) ve toplum bilinçlenmesiyle eskiye göre belirgin azalmıştır. Bu iyi gelişmeler biz çocuk cerrahlarının uyarıları sayesinde gerçekleşmiştir. Çocukların daha güvenli çevrede sağlıklı olarak büyüyebilmeleri için gerekli düzenlemelerin multidisipliner olarak tartışılıp bir an önce yapılması gerekmektedir.

VI. SONUÇ VE ÖNERİLER

Gastrointestinal yabancı cisimler çocuk yaş gurubunu etkileyen çok çeşitli dramatik sonuçlar da doğurabilen önemli bir toplumsal patolojidir. Sayıların giderek artması dikkat çekicidir. Genel olarak önlenebilir bir patoloji olduğu unutulmamalıdır. Eski vakalardan ders alınıp bu doğrultuda ailelere eğitim verilerek birçok yabancı cisim yutma vakasının önüne geçilebilir.

Çocuk hasta grubunda iki yaş altı bebekler kendilerini net ifade edemekleri için tedavinin gecikmesi ve olası komplikasyonlar açısından daha büyük risk altındadır. Tüm birinci basamak hekimlerine ve pediatri uzmanlarına bu konuda sorumluluk düşmektedir. Yabancı cisim yutma konusunda küçük bir şüphe dahi olsa; radyolojik işlem yapılmasından veya hastanın sevk edilmesinden kaçınılmaması gerekir.

Acil müdahale gerektiren semptomatik olguların müdahalelerin geciktirilmemesini önermekteyiz . Yabancı cisim yutma vakaları çok çeşitli klinik tablolarla karşımıza çıkabilir. Literatürde her durum için veya her çeşit yabancı cisim için belirlenmiş bir algoritma bulunmayabilir. Hastalık yoktur hasta vardır felsefesiyle her hasta kendi özelinde değerlendirip en uygun tedavi ve takip yaklaşımı belirlenerek çocuklar tedavi edilmeli.

VII. ÖZET

Arıkbaşı B. Gastrointestinal Sistemde Yabancı Madde Nedeniyle Başvuran Hastaların Demografik ve Klinik Özelliklerinin Retrospektif Olarak Değerlendirilmesi.Manisa Celal Bayar Üniversitesi Tıp Fakültesi Çocuk Cerrahisi Anabilim Dalı Tıpta Uzmanlık Tezi, Manisa, 2021.

Bu çalışmamızda 01.01.2000-01.01.2020 arasındaki 20 yıllık süreçte kliniğimizde yabancı cisim yutma nedeniyle yatırılarak izlenen 499 olgu incelenmiştir. Bu olgular arasında özofagusta yabancı cisim nedeniyle operasyona alınan 252 vaka ağırlıklı olarak incelenmiştir. Bu 252 vakada en sık şikâyet ağrılı yutkunma (odinofaji) (%36), tükürüğünü yutamama (%25,3), kusma (%18,6), göğüs ağrısı (%8,7), öksürük (%4,7) olarak tespit edildi, olguların yarısından fazlasının (%51,4) aktif bir şikâyeti yoktu. 18 olguda operasyon sırasında özofagoskopiye gerek kalmadan laringoskop yardımıyda magill penseti ile yabancı cisim çıkarıldı. 215 olguda yabancı cisim özofagoskop ile çıkarılırken 19 olguda özofagusta yabancı cisim tespit edilemedi. 9 olguda komplikasyonlar ve GİS'te uzun bekleme nedeniyle laparotomi yapılarak yabancı cisim çıkarıldı. Her olgu tüm özellikleriyle kendi özelinde değerlendirilerek en uygun tedavi yolu çizilerek hastalar hızlı bir şekilde tedavi edilmelidir. Yabancı cisim yutmanın kısmen önlenebilir bir patoloji olduğu göz önüne alınarak, çocukların daha güvenli çevrede sağlıklı olarak büyümeleri için radikal ve multidisipliner önlemlere ihtiyaç duyulmaktadır.

Anahtar Kelimeler: Yabancı cisim, Özofagus, Özogofagoskopi, Gastrointestinal sistem, Pil yutma

VIII. ABSTRACT

Retrospective Evaluation of the Demographic and Clinical Features of Patients Applying for Foreign Substance in the Gastrointestinal System. Manisa Celal Bayar University Faculty of Medicine, Department of Pediatric Surgery, Medical Specialization Thesis, Manisa, 2021.

In this study, 499 cases hospitalized in our clinic due to foreign body ingestion during the 20-year period between 01,01,2000-01,01,2020 were examined. Among these cases, 252 cases that were operated due to foreign body in the esophagus were mainly examined. In 252 cases, more than half of the patients (51.4%) had no active complaints however, the most common complaints were painful swallowing (odynophagia) (36%), inability to swallow saliva (25.3%), vomiting (18.6%), chest pain (8.7%), coughing (4.7%).In 18 cases, foreign body was removed with magill forceps with the help of laryngoscope without the need for esophagoscopy during the operation. While foreign body was removed with esophagoscope in 215 cases, foreign body could not be detected in the esophagus in 19 cases. In 9 cases, due to complications and long waiting in the GIS the foreign body was removed by laparotomy. Each case should be evaluated in its own way with all its features and the patients should be treated quickly by determining the most appropriate treatment method.Considering that foreign body ingestion is a partially preventable pathology, radical and multidisciplinary measures are needed for children to grow up in a safer environment.

Keywords: Foreign body, esophagus, Özogofagoskop, Gastrointestinal system, battery ingestion

IX. KAYNAKLAR

1. KIRK, Allan D., et al. Toothbrush swallowing. *Archives of Surgery*, 1988, 123.3: 382-384

2. Ilhan H. Özofagus yabancı cisimleri. Çocuk Özofagusu, Oktay Mutaf, Palme Yayıncılık, 2011, Bölüm 4B, 89-98

3. NGUYEN, L. T. Foreign bodies. In: *Pediatric Surgery*. Springer, Berlin, Heidelberg, 2009. p. 205-212.

4. Schunk, J. E. Foreign body ingestion/aspiration. Ludwig S, Henretig FM, eds Fleisher GR. *Textbook of Pediatric Emergency Medicine. 5th ed.* Philadelphia : Lippincott Williams and Wilkins, 2006, s. 3007-3014

5. LITTLE, Danny C., et al. Esophageal foreign bodies in the pediatric population: our first 500 cases. *Journal of pediatric surgery*, 2006, 41.5: 914-918

6. ÇOBANOĞLU, Ufuk; YALÇINKAYA, İrfan. Esophageal foreign bodies: analysis of 175 patients. *Turkish Journal of Thoracic and Cardiovascular Surgery*, 2008, 16.4

7. KEFELI, Ayşe, ve ark. Foreign bodies in gastrointestinal tract. *Dicle Tıp Dergisi*, 2014, 41.1: 195-198.

8. ARANA, Alvaro, et al. Management of ingested foreign bodies in childhood and review of the literature. *European journal of pediatrics*, 2001, 160.8: 468-472.

9. KAY, Marsha; WYLLIE, Robert. Pediatric foreign bodies and their management. *Current gastroenterology reports*, 2005, 7.3: 212-218.

10. ARONBERG, Ryan M., et al. Esophageal perforation caused by edible foreign bodies: a systematic review of the literature. *The Laryngoscope*, 2015, 125.2: 371-378.

11. EMMERSON, Anthony JB, et al. Assessment of three methods of pH probe positioning in preterm infants. *Journal of pediatric gastroenterology and nutrition*, 2002, 35.1: 69-72.

12. Ergun GA, Kahrilas P. Esophageal Muscular Anatomy and Physiology. Orlando RC (Eds) Feldman M. *Atlas of Esophageal Diseases.* Philadelphia : Current Medicine, 2002, s. 2-21

13. ERTEKIN, Cumhur; AYDOGDU, Ibrahim. Electromyography of human cricopharyngeal muscle of the upper esophageal sphincter. *Muscle & Nerve: Official Journal of the American Association of Electrodiagnostic Medicine*, 2002, 26.6: 729-739.

14. LITTLE, SOHAIL R. SHAH and DANNY C. Ingestion of Foreign Bodies. Murphy & St Peter Holcomb. *Ashcraft's Pediatric Surgery.* Kansas city : Elsevier, 2019, s. 172

15. NEWMAN, Donald E. The radiolucent esophageal foreign body: an often-forgotten cause of respiratory symptoms. *The Journal of pediatrics*, 1978, 92.1: 60-63.

16. MACPHERSON, R. I., et al. Esophageal foreign bodies in children: diagnosis, treatment, and complications. *AJR. American journal of roentgenology*, 1996, 166.4: 919-924.

17. İNCİ, İlhan, ve ark. Özofagus yabancı cisimleri: 682 olgunun incelenmesi. *Türk Göğüs Kalp Damar Cerrahisi Dergisi*, 1999, 7.2: 148-152.

18. TRIADAFILOPOULOS, George; ROORDA, Andrew; AKIYAMA, Junichi. Update on foreign bodies in the esophagus: diagnosis and management. *Current gastroenterology reports*, 2013, 15.4: 317.

19. WAHBEH, Ghassan; WYLLIE, Robert; KAY, Marsha. Foreign body ingestion in infants and children: location, location, location. *Clinical pediatrics*, 2002, 41.9: 633-640.

20. DAHSHAN, A. Management of ingested foreign bodies in children. *The Journal of the Oklahoma State Medical Association*, 2001, 94.6: 183-186.

21. BIRK, Michael, et al. Removal of foreign bodies in the upper gastrointestinal tract in adults: European Society of Gastrointestinal Endoscopy (ESGE) Clinical Guideline. *Endoscopy*, 2016, 48.05: 489-496.

22. EISEN, Glenn M., et al. Guideline for the management of ingested foreign bodies. *Gastrointestinal endoscopy*, 2002, 55.7: 802-806.

23. JG, RAFFENSPERGER. Foriegn bodies in the gastrointestinal tract. MD John G. *"Swenson's Pediatric Surgery" Fifth Edition.* Chicago, Illinois : Appleton & Lange, 1990, s. 199-202

24. GROFF DB III Foreign bodies and bezoars. In: Welch KJ, Randolph JO, Ravitch MM, O'Neill JA, Rowe MI (eds) Pediatric surgery. Year Book Medical Publishers, Chicago,1986, pp 907–911

25. ZAMORA, Irving J., et al. Water-absorbing balls: a “growing” problem. *Pediatrics*, 2012, 130.4: e1011-e1014.

26. BRAVERMAN, I., et al. The role of CT imaging in the evaluation of cervical esophageal foreign bodies. *The Journal of otolaryngology*, 1993, 22.4: 311-314.

27. ROS, Simon P.; CETTA, Frank. Successful use of a metal detector in locating coins ingested by children. *The Journal of pediatrics*, 1992, 120.5: 752-753.

28. DUDLEY NC, Schunk JS. Management of Esophageal Foreign Bodies. Henretig FM (eds) King C. *Textbook of Pediatric Emergency Procedures.* 821 : Lippincott Williams and Wilkins, 2008, s. 817

29. PEKSA, Gary D., et al. Glucagon for Relief of Acute Esophageal Foreign Bodies and Food Impactions: A Systematic Review and Meta-Analysis. *Pharmacotherapy: The Journal of Human Pharmacology and Drug Therapy*, 2019, 39.4: 463-472.

30. MEHTA, Devendra I., et al. Glucagon Use for Esophageal Coin Dislodgment in Children: A Prospective, Double-blind, Placebo-controlled Trial. *Academic Emergency Medicine*, 2001, 8.2: 200-203.

31. LİTOVİTZ T, Schmitz BF*. Ingestion of cylindrical and button batteries: An analysis of 2382 cases. Pediatrics. 1992;89(4 Pt 2):747-57*

32. CONNERS, Gregory P.; CHAMBERLAIN, James M.; OCHSENSCHLAGER, Daniel W. Conservative management of pediatric distal esophageal coins. *The Journal of emergency medicine*, 1996, 14.6: 723-726.

33. HAM III, P. Benson, et al. Analysis of 334 cases of pediatric esophageal foreign body removal suggests that traditional methods have similar outcomes whereas a magnetic tip orogastric tube appears to be an effective, efficient,

and safe technique for disc battery removal. *The American Surgeon*, 2018, 84.7: 1152-1158.

34. LEINWAND, Kristina; BRUMBAUGH, David E.; KRAMER, Robert E. Button battery ingestion in children: a paradigm for management of severe pediatric foreign body ingestions. *Gastrointestinal endoscopy clinics of North America*, 2016, 26.1: 99.

35. LITOVITZ, Toby, et al. Emerging battery-ingestion hazard: clinical implications. *Pediatrics*, 2010, 125.6: 1168-1177.

36. TANAKA, Junsuke; YAMASHITA, Mamoru; KAJIGAYA, H. Esophageal electrochemical burns due to button type lithium batteries in dogs. *Veterinary and human toxicology*, 1998, 40.4: 193-196.

37. NAMASIVAYAM, S. Button battery ingestion: a solution to a management dilemma. *Pediatric surgery international*, 1999, 15.5-6: 383-384.

38. LITOVITZ, Toby L. Battery ingestions: product accessibility and clinical course. *Pediatrics*, 1985, 75.3: 469-476.

39. ABBAS, Mazen I., et al. Magnet ingestions in children presenting to US emergency departments, 2002–2011. *Journal of pediatric gastroenterology and nutrition*, 2013, 57.1: 18-22.

40. Commission, US Consumer Product Safety. Child's Death Prompts Replacement Program of Magnetic Building Sets. *Https://www.cpsc.gov.* [] 31 march 2006. Http://www.cpsc.gov/en/Recalls/2006/Childs-Death-Prompts-Replacement-Program-of-Magnetic-Building-Sets/.

41. DE ROO, Ana C., et al. Rare-earth magnet ingestion–related injuries among children, 2000-2012. *Clinical pediatrics*, 2013, 52.11: 1006-1013.

42. CENTERS FOR DISEASE CONTROL AND PREVENTION, et al. Gastrointestinal injuries from magnet ingestion in children--United States, 2003-2006. *MMWR: Morbidity and mortality weekly report*, 2006, 55.48: 1296-1300.

43. POPEL, Jillian; EL-HAKIM, Hamdy; EL-MATARY, Wael. Esophageal foreign body extraction in children: flexible versus rigid endoscopy. *Surgical endoscopy*, 2011, 25.3: 919-922.

44. SCHUNK, Jeff E., et al. Fluoroscopic Foley catheter removal of esophageal foreign bodies in children: experience with 415 episodes. *Pediatrics*, 1994, 94.5: 709-714.

45. AGARWALA, Sandeep; BHATNAGAR, V.; MITRA, D. K. Coins can be safely removed from the esophagus by Foley's catheter without fluoroscopic control. *Indian pediatrics*, 1996, 33: 109-111.

46. HARNED 2ND, R. K., et al. Esophageal foreign bodies: safety and efficacy of Foley catheter extraction of coins. *AJR. American journal of roentgenology*, 1997, 168.2: 443-446.

47. MACGREGOR, Diana; FERGUSON, James. Foreign body ingestion in children: an audit of transit time. *Emergency Medicine Journal*, 1998, 15.6: 371-373.

48. CHEN, Mike K.; BEIERLE, Elizabeth A. Gastrointestinal foreign bodies. *Pediatric annals*, 2001, 30.12: 736-742.

49. REILLY, Jacqueline, et al. Pediatric aerodigestive foreign body injuries are complications related to timeliness of diagnosis. *The Laryngoscope*, 1997, 107.1: 17-20.

50. SOTO, Pelayia H.; REID, Nicole E.; LITOVITZ, Toby L. Time to perforation for button batteries lodged in the esophagus. *The American journal of emergency medicine*, 2019, 37.5: 805-809.

51. YARDENI, D., et al. Severe esophageal damage due to button battery ingestion: can it be prevented?. *Pediatric surgery international*, 2004, 20.7: 496-501.

52. CLARNETTE, Tom. Esophageal Foreign Bodies. In: *Pediatric Thoracic Surgery*. Springer, London, 2009. p. 357-361.

53. ŞENCAN, Arzu, et al. Esophageal button battery ingestion in children. *Turkish Journal of Trauma and Emergency Surgery*, 2017, 23.4: 306-310.

54. NCP, Center. *Fatal button battery ingestions: 41 reported casescase data on BBI fatalities to date* .http://www.poison.org, 2015

55. GÜN, Feryal, et al. Safety-pin ingestion in children: a cultural fact. *Pediatric surgery international*, 2003, 19.6: 482-484.

56. MICHEL, Luc; GRILLO, Hermes C.; MALT, Ronald A. Esophageal perforation. *The Annals of thoracic surgery*, 1982, 33.2: 203-210.

57. TÜİK. *Adrese Dayalı Nüfus Kayıt Sistemi Sonuçları.* Ankara : TÜİK, 2013. 13425

58. CHENG, W.; TAM, P. K. H. Foreign-body ingestion in children: experience with 1,265 cases. *Journal of pediatric surgery*, 1999, 34.10: 1472-1476.

59. LANTZ, Sarah E.; RAY, Sagarika. Freud Developmental Theory. *StatPearls [Internet]*, 2020.

60. TÜİK. *Türkiye İstatistik Kurumu.* 2020. Https://data.tuik.gov.tr/Kategori/getkategori?P=nufus-ve-demografi-109&dil=1

61. ÇELİK, Özkan. Hürriyet. Https://www.hurriyet.com.tr/yerel-haberler/izmir/hedef-manisa-sanayinde-calisan-kadin-sayisini-yuzde-50ye-cikarmak-08 03 2021

62. ACAR S., Bilen Kazancık L, Meydan M., T.C Sanayi ve Teknoloji Bakanlığı İllerin Ve Bölgelerin Sosyo-Ekonomik Gelişmişlik Sıralaması Araştırması SEGE-2017, S:45

63. LIM, Chun Woo, et al. Factors associated with removal of impactted fishbone in children, suspected ingestion. *Pediatric gastroenterology, hepatology & nutrition*, 2016, 19.3: 168.

64. ZHANG, Shenghong, et al. Endoscopic management of foreign bodies in the upper gastrointestinal tract in South China: a retrospective study of 561 cases. *Digestive diseases and sciences*, 2010, 55.5: 1305-1312.

65. Nations, Food and Agriculture organization of the United. *Fishery and Aquaculture Statistics.* Roma : FAO Yearbook, 2020 s:45

66. TOKAR, Baran; CEVIK, Alper A.; ILHAN, Huseyin. Ingested gastrointestinal foreign bodies: predisposing factors for complications in children having surgical or endoscopic removal. *Pediatric surgery international*, 2007, 23.2: 135-139.

67. T.C. Hazine ve Maliye Bakanlığı. CUMHURİYET DÖNEMİ TEDAVÜL PARALARI. 2018. Https://www.darphane.gov.tr/cumhuriyet-donemi-tedavul-paralari

68. TOPALOĞLU, Ahmet. Çocuklarda gastrointestinal ve solunum sistemi yabancı cisimlerinde tanı ve tedavi yaklaşımı. 2015.

69. ÇELIK, Sezai, ve ark. Çocuklarda ve erişkinlerde özofagus yabancı cisimleri: 20 yıllık deneyim. *Ulus Travma Acil Cerrahi Derg*, 2013, 19.3: 229-234.

70. SCHUNK, Jeff E.; CORNELI, Howard; BOLTE, Robert. Pediatric coin ingestions: a prospective study of coin location and symptoms. *American Journal of Diseases of Children*, 1989, 143.5: 546-548.

71. HODGE III, Dee; TECKLENBURG, Frederick; FLEISHER, Gary. Coin ingestion: does every child need a radiograph?. *Annals of emergency medicine*, 1985, 14.5: 443-446.

72. MELEK, Mehmet, et al. Management and treatment of foreign bodies ingestion in childhood. *Eastern Journal of Medicine*, 2011, 16.3: 194.

73. CONNERS, Gregory P.; CHAMBERLAIN, James M. Et al.. Symptoms and spontaneous passage of esophageal coins. *Archives of pediatrics & adolescent medicine*, 1995, 149.1: 36-39.

74. GUMMİN, David D et al. “2017 Annual Report of the American Association of Poison Control Centers' National Poison Data System (NPDS): 35th Annual Report.” *Clinical toxicology (Philadelphia, Pa.)* vol. 56,12 (2018): 1213-1415. doi:10.1080/15563650.2018.1533727

75. GUMMİN, David D et al. “2018 Annual Report of the American Association of Poison Control Centers' National Poison Data System (NPDS): 36th Annual Report.” *Clinical toxicology (Philadelphia, Pa.)* vol. 57,12 (2019): 1220-1413. doi:10.1080/15563650.2019.1677022

76. GUMMİN, David D et al. “2019 Annual Report of the American Association of Poison Control Centers' National Poison Data System (NPDS): 37th Annual Report.” *Clinical toxicology (Philadelphia, Pa.)* vol. 58,12 (2020): 1360-1541. doi:10.1080/15563650.2020.1834219

77. BİRİNCİ Ş, Ülgü M., Bora Başara B., ve ark., T.C. Sağlık bakanlığı sağlık istatistikleri yıllığı 2018.https://ohsad.org/wp-content/uploads/2018/12/28310saglik-istatistikleri-yilligi-2017pdf.pdf